

CASE REPORT

직장암 치료로 Oxaliplatin 항암화학 요법 후 문맥압 항진증으로 진단된 1예

허 준, 신근영, 권용환, 박수영, 정민규, 조창민, 탁원영, 권영오
경북대학교 의학전문대학원 내과학교실

A Case of Portal Hypertension after the Treatment of Oxaliplatin Based Adjuvant-Chemotherapy for Rectal Cancer

Jun Heo, Keun Young Shin, Yong Hwan Kwon, Soo Young Park, Min Kyu Jung, Chang Min Cho, Won Young Tak and Young Oh Kweon
Department of Internal Medicine, Kyungpook National University School of Medicine, Daegu, Korea

We report herein a case of 35-years-old woman in whom portal hypertension (esophageal varix and splenomegaly) developed after 12 cycles of oxaliplatin based adjuvant chemotherapy for rectal cancer. She was transferred for the evaluation of etiology of new-onset portal hypertension. The esophageal varix and splenomegaly were absent before the oxaliplatin based adjuvant chemotherapy. Thorough history taking and serological exam revealed no evidence of chronic liver disease. Liver biopsy was done and there was no cirrhotic nodule formation. Instead, perivenular fibrosis was noted. Considering new development of esophageal varices and splenomegaly after 12 cycles of oxaliplatin-based adjuvant chemotherapy, we could conclude that portal hypertension in this patient were due to sinusoidal injury by oxaliplatin. Finally, we recommend regular follow-up with endoscopy and radiologic examination for checking the development of varices and for screening of varices and splenomegaly in patients with colo-rectal cancer who receive oxaliplatin-based chemotherapy. (*Korean J Gastroenterol* 2011;57:253-257)

Key Words: Portal hypertension; Esophageal varix; Splenomegaly; Oxaliplatin

서 론

문맥압 항진증은 간내 혈관저항의 증가와 문맥으로의 유입 혈류가 증가하여 발생하며, 다양한 원인이 있으나, 우리나라에서는 B형 간염, C형 간염, 알코올 등에 의한 간경변증이 가장 많은 원인을 차지하고 있다.¹ 그 외에 드문 질환으로 간 문맥 폐쇄, 버드-키아리 증후군 등도 문맥압 항진증에 의한 임상양상을 나타내어 간경변증으로 간혹 오인되기도 한다.

최근 우리나라에서도 대장암의 발생빈도가 증가하는 것으로 알려져 있어, 외과적 절제와 함께 전보조 혹은 보조 항암 치료를 많이 시행하고 있으며, 항암 치료로 oxaliplatin을 근

간으로 하는 방법이 주로 이용된다. 최근 저자들은 직장암에 대한 외과적 절제술 후 12회의 oxaliplatin을 포함한 보조 항암 치료 후 식도 정맥류와 비장 종대의 형태로 문맥압 항진증의 소견을 보인 한 예를 경험하였기에 이를 보고하는 바이다.

증 례

직장암으로 외과적 절제술과 보조적 항암 요법을 받은 35세 여자가 최근 상부 내시경 검사에서 식도 정맥류가 확인되어 원인 규명을 위해 혈액 중앙 내과에서 본원 소화기 내과로 의뢰되었다. 의뢰 당시의 검사실 소견으로 말초 혈액 검사에서

Received July 14, 2010. Revised September 27, 2010. Accepted October 18, 2010.

© This is an open access article distributed under the terms of the Creative Commons Attribution Non-Commercial License (<http://creativecommons.org/licenses/by-nc/3.0>) which permits unrestricted non-commercial use, distribution, and reproduction in any medium, provided the original work is properly cited.

교신저자: 권영오, 700-721, 대구시 중구 삼덕 2가 50번지, 경북대학교 의학전문대학원 내과학교실

Correspondence to: Young Oh Kweon, Department of Internal Medicine, Kyungpook National University School of Medicine, 50, Samduck 2-ga, Jung-gu, Daegu 700-721, Korea. Tel: +82-53-420-5518, Fax: +82-53-425-9997, E-mail: yokweon@mail.knu.ac.kr

Financial support: None. Conflicts of interest: None.

혈색소는 14.1 g/dL, 헤마토크릿은 41.1%, 혈소판은 138,000/mm³이었다. 생화학 검사에서 AST 28 IU/L, ALT 33 IU/L, 총 빌리루빈 0.7 mg/dL, 총 단백 8.1 g/dL, 알부민 4.9 g/dL 이었다. 신장 기능 검사 및 혈액 응고 검사는 정상이었다.

환자는 본원 소화기 내과로 의뢰되기 약 15개월 전에 한 달간의 변비, 복통과 혈변으로 개인 병원을 방문하여 하부 대장 내시경 검사를 시행하였고 직장 구불 창자의 악성종양의 심 소견으로 조직검사 시행하였으며, 중등도 분화의 선암(adenocarcinoma, moderately differentiated)으로 확진되어 수일 후 본원으로 전원되었다. 과거력, 가족력 및 사회력에서 특이 사항은 없었다.

본원에서 복부전산화단층촬영과 양전자 단층촬영에서 병기는 cT3N2M0으로 진단하였으며, 수술 후 보조 항암 치료 계획 하 로봇 보조 경질 전방 절제술(Robot assisted transvaginal anterior resection)을 시행하였다. 술 후 조직 검사

결과 5.5×4.0 cm 크기 ulceroinfiltrative의 중등도 분화의 선암으로 확인하였으며, 임파선 전이는 없었으나, 림프구의 침윤(lymphocytic infiltration)이 있어, 6개월간 FOLFOX 4 항암 화학 요법(5-fluorouracil [Day 1, 2: 400 mg/m²+600 mg/m²]+oxaliplatin [Day 1 : 85 mg/m²])을 12회 시행하였다. 이후 추적 관찰로 시행한 복부전산화단층촬영에서 재발 소견 없었으며, 양전자단층촬영에서도 같은 소견이었다.

추적 하부 대장 내시경에서는 항문연에서 50 cm 위치에 0.4 cm 폴립이 발견되어, 제거하였으며 조직 검사상 염증으로 확인하였으나, 같은 날 시행한 상부 위내시경에서는 직장암 치료 전의 건강검진에서 발견되지 않았던 식도 정맥류를 확인하였다(Fig. 1).

식도 정맥류의 원인 및 간경변 진단을 위해 자세한 병력 청취와 함께 이전 자료를 검토하였다. 음주나 한약제 또는 다른 약제의 장기 복용 등은 없었고, 수술 전 시행한 혈액 검사에서 HBsAg (-), HBsAb (+)로 확인되었고, 수술 전 건강검진으로 목적으로 개인의원에서 시행한 상부 위내시경검사에서 식도 정맥류는 관찰되지 않았다. 본과 의뢰 이후 시행한 혈액 검사에서 HCVAb (-), 자가 면역성 관련 혈청 검사(anti-nuclear antibody, anti-smooth muscle antibody, anti-LKM antibody, anti-mitochondrial antibody)는 모두 음성이었다. 직장암 수술 전에 시행한 복부컴퓨터단층촬영에서 비장의 크기는 최대직경이 103.41 mm였으며(Fig. 2A), 수술 및 항암 치료 6개월 후 시행한 복부컴퓨터단층촬영상에서는 123.71 mm였다(Fig. 2B). 간경변의 유무와 원인을 확인을 위해 간조직 검사를 시행하였다. 간조직 검사에서 간경변에서 관찰할 수 있는 결절은 보이지 않았고 경도의 세정맥주위 섬유화(minimal perivenular fibrosis)(Fig. 3)가 관찰되었다. 항암제 치료 전 문맥압 항진증의 증거가 없었고 간경변증을 일으키는 원인 인자들이 발견되지 않았으며, 12 cycle의 oxaliplatin 항암 치료 후 식도 정맥류와 비장 종대 등의 문맥압 항진증의 증거들이 관찰되었다는 점들을 고려할 때 ox-

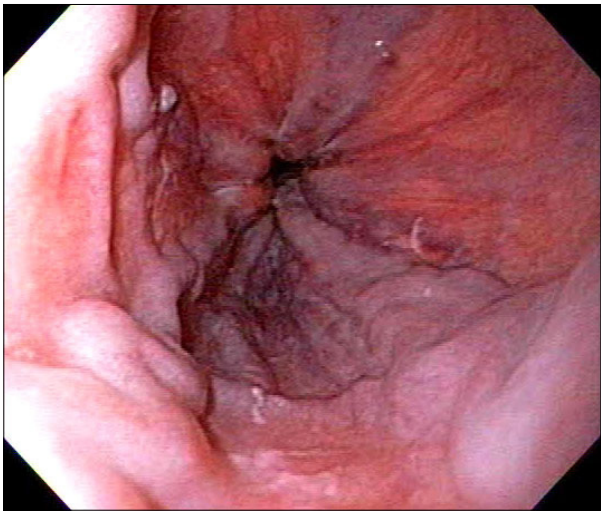


Fig. 1. Endoscopic exam showing moderate sized, blue colored, beaded esophageal varices.

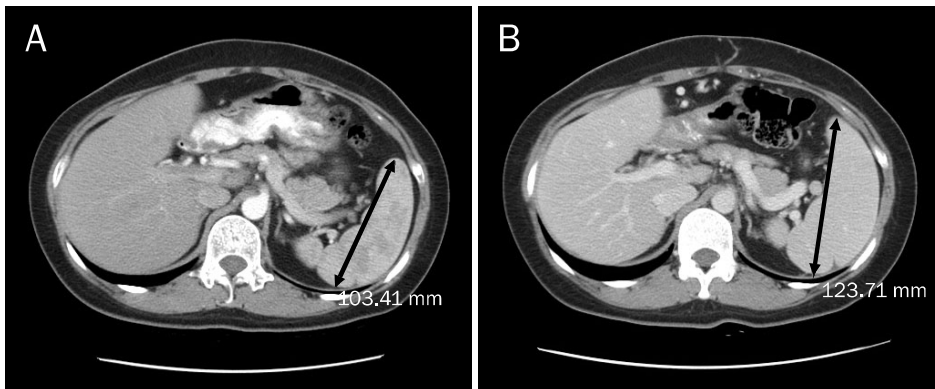


Fig. 2. Abdominal computed tomographic finding of spleen. (A) Before operation and chemotherapy, the maximal spleen diameter was 103.41 mm. (B) After operation and chemotherapy (6 months after last chemotherapy), the maximal spleen diameter was 123.71 mm.

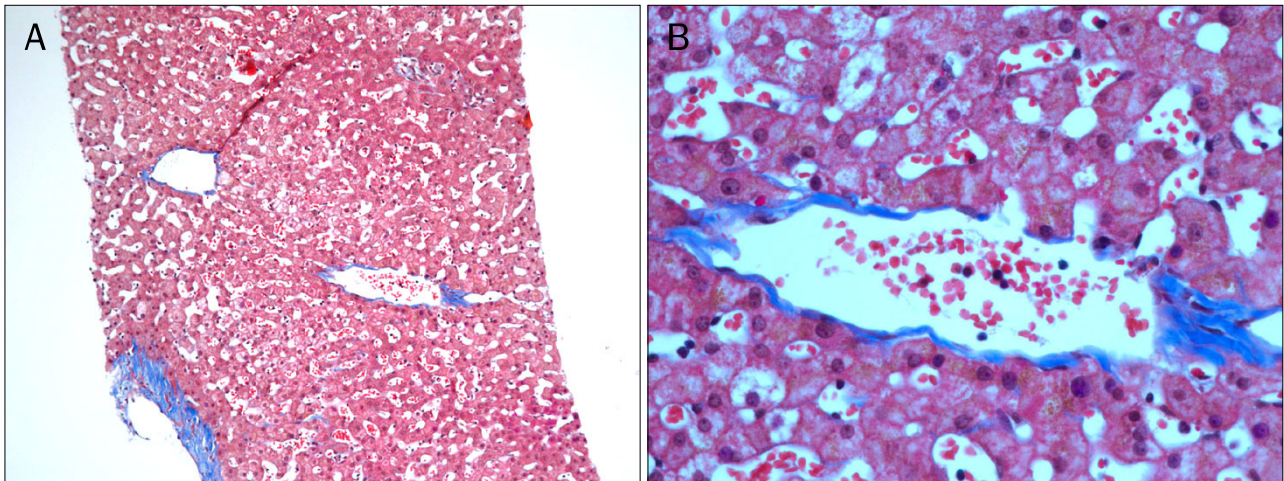


Fig. 3. Histologic finding of the liver parenchyma. It revealed minimal perivenular fibrosis without cirrhotic nodules (A: Masson's trichrome stain, $\times 100$; B: Masson's trichrome stain, $\times 400$).

oxaliplatin에 의해 유발된 문맥압 항진증으로 진단하였으며 현재 외래에서 경과 관찰 중이다.

고찰

문맥압 항진증은 간문맥압이 비정상적으로 상승한 것을 말하며, 문맥과 하대정맥간의 압력차가 6 mmHg 이상인 경우를 말한다.^{2,3} 문맥압의 상승은 측부 혈관의 발달 및 문맥과 전신 혈관 사이의 단락(porto-systemic shunt)을 형성하여 심박출량과 내장 혈류량(splanchnic blood flow)의 증가를 일으키며, 이는 문맥으로 유입되는 혈류량(portal-venous inflow)의 증가로 이어져 결국 지속적인 문맥압 항진 상태가 유지된다. 이러한 문맥압 항진증의 발생과 과역동적 혈액학 변화는 간경변증 환자에서 위식도 정맥류로부터 대량 출혈, 복수, 신기능 이상, 간성 혼수 등과 같은 주요 합병증을 유발하고,³ 궁극적으로 간경변증 환자들의 주된 사망원인이자 간이식 적응증이 되고 있다.¹

문맥압 항진증이 발생하는 가장 흔한 원인은 만성 간질환에 따른 간경변증이며, 그 다음으로 간문맥 폐색, 버드-키아리 증후군, 특발성 문맥압 항진증 등이 있다. 전국민을 대상으로 한 대규모 역학조사 결과는 우리나라 간경변 환자들의 원인질환은 B형 간염 바이러스에 의한 만성 간질환이 48-70%로 가장 많고 알코올성 혹은 C형 간염 바이러스에 의한 경우가 다음 순위를 한다.⁴

대장암은 세계적으로 높은 발생률 및 사망률을 나타내며, 국내에서도 4번째로 많은 발생률과 암 사망률을 나타내고 있다.^{5,6} 하지만 약 50%는 진단 당시에 이미 전이성 병변이 있거나 수술이 불가능한 상태이다.

대장암의 항암제로 가장 많이 사용해오던 5-fluorouracil

(5-FU)은 환자의 생존율 증가와 삶의 질의 향상을 가져왔지만,⁷ 20% 전후의 낮은 반응률을 나타내고 있다.⁸ 최근 전이성 대장암의 치료제로 oxaliplatin, irinotecan, 혈관 신생 억제 약제로 인하여 병변 부위의 관해율이 증가되어 진행성, 전이성 대장암 환자에게는 많은 도움이 되고 있다.^{9,10} Oxaliplatin은 수용성 diaminocyclohexane (DACH) platinum 복합체로서 다른 백금 복합물처럼 핵산의 합성을 억제하여 항암작용을 나타내는 반면,¹¹ 다른 백금 복합물에 내성을 보이는 결장직장암 세포에서도 항암 효과를 나타내는 것으로 알려져 있고,^{12,13} 특히 5-fluorouracil과 병용 치료에서 상승 작용을 나타내는 것으로 알려져 있다.¹³

그러나, Rubbia-Brandt 등¹⁴은 전이성 직장대장암으로 oxaliplatin을 근간으로 한 항암화학 요법을 시행한 환자들에게서 심한 간내 동양혈관의 폐쇄(hepatic sinusoidal obstruction)가 있었다고 보고하였다. 총 153명의 간으로 전이된 직장대장암의 환자들에게서 직장 대장 절제술과 간 절제술을 시행하였다. 그 중 87명은 oxaliplatin을 근간으로 하는 항암화학 요법을 수술전에 시행하였다. 87명의 환자 중 44명(51%)에서 수술 후 간 조직 검사상 간내 동양혈관의 확장(sinusoidal dilatation)과 출혈, 동양혈관의 장벽의 파열(rupture of sinusoidal barrier) 소견이 관찰되었으며, 그 44명 중 21명에게서는 동양혈관 주위와 정맥 폐색의 섬유화(perisinusoidal and veno-occlusive fibrosis)가 있었다. 반면에, 항암화학요법 없이 수술만 시행한 66명의 환자들에게서는 모두 간 조직 검사에서 상기 소견이 관찰되지 않았다. 그들이 관찰한 동양혈관의 폐쇄는 조혈모세포 이식(stem cell transplantation)을 위해 고용량의 항암 요법을 시행한 환자들에게서 합병증으로 생긴 veno-occlusive disease, 즉 DeLeve 등¹⁵에 의해 다시 명명된 sinusoidal obstruction syndrome과 유사한 병리학적 결과

를 보여 주었다. 상기 결과를 통해 그들은 oxaliplatin과 같은 독성의 물질이 우선 동양혈관의 내피세포에 손상을 주어, 파열을 시켜서 동양혈관 주위의 섬유화와 내피세포의 동양혈관 내로 침착을 유발한다는 가설을 제안하였으며, 이는 현재까지 oxaliplatin이 간손상을 일으키는 기전으로 이해되고 있다.¹⁶

Hubert 등¹⁷은 5-FU와 oxaliplatin을 근간으로 하는 전보조 항암 화학 요법과 간절제술을 받은 6명의 환자 중 2명에서 비장 크기 증가와 식도 정맥류를 보이는 문맥압 항진증을 보였으며, 간 조직검사를 시행한 3명의 환자에게서 결절성 재생증식(nodular regenerative hyperplasia)을 확인하였다.

Overman 등¹⁸은 oxaliplatin을 근간으로 하는 항암 치료로 인한 비장 크기 증가가 간내 동양혈관의 손상(sinusoidal injury)을 예측할 수 있다고 하였다. 136명의 fluorouracil과 oxaliplatin (FOLFOX) 혹은 fluoropyrimidine을 근간으로 하는 전보조 항암 치료를 시행한 대장 직장암 병기 II 혹은 III의 환자를 대상으로 항암 치료 전후의 비장 크기와 혈소판 수치를 조사하였으며, 63명의 환자에서 간조직 검사상 동양혈관 손상과 비장의 크기의 변화를 등급화하여 비교하였다. FOLFOX 전보조 항암치료를 시행한 86%의 환자에서 비장 크기 증가 소견이 있었으며, 이는 축적된 oxaliplatin의 양과 비례하였다($p=0.003$). 비장의 크기가 50% 이상 증가한 환자에게는 혈소판 감소증의 비율이 유의하게 증가하였다(27% vs. 5%; $p=0.003$). 따라서 비장의 크기 증가는 동양혈관 손상의 조직학적 등급을 예측하는 지표로 활용할 수 있을 것으로 보고하였다.

최근 문헌에서 oxaliplatin의 간의 동양혈관 손상을 유발 원인으로 나이,¹⁹ 여성,²⁰ AST 상승²⁰ 등이 있다고 보고하고 있으나, 이번 증례에서는 환자는 만성 간염과 음주력 등의 간경변증의 위험요소가 없는 상태이며, 여성만이 위험요소가 되는 상태로 위험 인자와 그 예방법에 대해서는 향후 연구가 더 필요할 것으로 생각된다.

이번 증례에서 oxaliplatin 항암 화학 치료 후 식도 정맥류가 새로이 발견되었으며, 비장 크기가 증가하여 문맥압 항진의 증거는 있었으나, 간조직 검사상 경도의 세정맥주위 섬유증 이외 특이 소견은 나타나지 않았다. 항암 치료 전후의 인과관계와 임상양상을 고려하고 여러 문헌 고찰 등을 종합해 볼 때, 이 환자에서의 문맥압 항진증은 직장암 치료로 시행한 oxaliplatin 항암 화학치료가 원인으로 생각된다. 최근 우리나라에서도 직장-대장암의 발생 빈도가 증가하고 수술 전후에 oxaliplatin을 기본으로 하는 항암 요법을 받는 환자 수도 증가함을 고려할 때 이들 환자에서 문맥압 항진증의 발생 유무를 정기적으로 확인해 보는 것이 필요할 것으로 생각된다.

REFERENCES

- Garcia-Tsao G. Portal hypertension. *Curr Opin Gastroenterol* 2005;21:313-322.
- Lebrec D. Methods to evaluate portal hypertension. *Gastroenterol Clin North Am* 1992;21:41-59.
- Baik SK. Assessment and current treatment of portal hypertension. *Korean J Hepatol* 2005;11:211-217.
- Kim CY, Lee HS, Han CJ. Relative etiologic role of hepatitis B virus and hepatitis C virus in chronic liver diseases and hepatocellular carcinoma among age specific groups in Korea: the possible presence of non-B, non-C agents. *Seoul J Med* 1993;34:27-33.
- Parkin DM, Bray F, Ferlay J, Pisani P. Global cancer statistics, 2002. *CA Cancer J Clin* 2005;55:74-108.
- Shin HR, Jung KW, Won YJ, Park JG; 139 KCCR-affiliated Hospitals. 2002 annual report of the Korea Central Cancer Registry: based on registered data from 139 hospitals. *Cancer Res Treat* 2004;36:103-114.
- Jonker DJ, Maroun JA, Kocha W. Survival benefit of chemotherapy in metastatic colorectal cancer: a meta-analysis of randomized controlled trials. *Br J Cancer* 2000;82:1789-1794.
- Erllichman C, Fine S, Wong A, Elhakim T. A randomized trial of fluorouracil and folinic acid in patients with metastatic colorectal carcinoma. *J Clin Oncol* 1988;6:469-475.
- Douillard JY. Irinotecan-based regimens in the adjuvant therapy of colorectal cancer. *Clin Colorectal Cancer* 2005;5(Suppl 1):S34-S37.
- de Gramont A, Figer A, Seymour M, et al. Leucovorin and fluorouracil with or without oxaliplatin as first-line treatment in advanced colorectal cancer. *J Clin Oncol* 2000;18:2938-2947.
- Jennerwein MM, Eastman A, Khokhar A. Characterization of adducts produced in DNA by isomeric 1,2-diaminocyclohexaneplatinum(II) complexes. *Chem Biol Interact* 1989;70:39-49.
- Rixe O, Ortuzar W, Alvarez M, et al. Oxaliplatin, tetraplatin, cisplatin, and carboplatin: spectrum of activity in drug-resistant cell lines and in the cell lines of the National Cancer Institute's Anticancer Drug Screen panel. *Biochem Pharmacol* 1996;52:1855-1865.
- Raymond E, Buquet-Fagot C, Djelloul S, et al. Antitumor activity of oxaliplatin in combination with 5-fluorouracil and the thymidylate synthase inhibitor AG337 in human colon, breast and ovarian cancers. *Anticancer Drugs* 1997;8:876-885.
- Rubbia-Brandt L, Audard V, Sartoretti P, et al. Severe hepatic sinusoidal obstruction associated with oxaliplatin-based chemotherapy in patients with metastatic colorectal cancer. *Ann Oncol* 2004;15:460-466.
- DeLeve LD, Shulman HM, McDonald GB. Toxic injury to hepatic sinusoids: sinusoidal obstruction syndrome (veno-occlusive disease). *Semin Liver Dis* 2002;22:27-42.
- Morris-Stiff G, Tan YM, Vauthey JN. Hepatic complications following preoperative chemotherapy with oxaliplatin or irinotecan for hepatic colorectal metastases. *Eur J Surg Oncol* 2008;34:609-614.
- Hubert C, Sempoux C, Horsmans Y, et al. Nodular regenerative

- hyperplasia: a deleterious consequence of chemotherapy for colorectal liver metastases? *Liver Int* 2007;27:938-943.
18. Overman MJ, Maru DM, Charnsangavej C, et al. Oxaliplatin-mediated increase in spleen size as a biomarker for the development of hepatic sinusoidal injury. *J Clin Oncol* 2010;28:2549-2555.
 19. Kandutsch S, Klinger M, Hacker S, Wrba F, Gruenberger B, Gruenberger T. Patterns of hepatotoxicity after chemotherapy for colorectal cancer liver metastases. *Eur J Surg Oncol* 2008;34:1231-1236.
 20. Nakano H, Oussoultzoglou E, Rosso E, et al. Sinusoidal injury increases morbidity after major hepatectomy in patients with colorectal liver metastases receiving preoperative chemotherapy. *Ann Surg* 2008;247:118-124.