



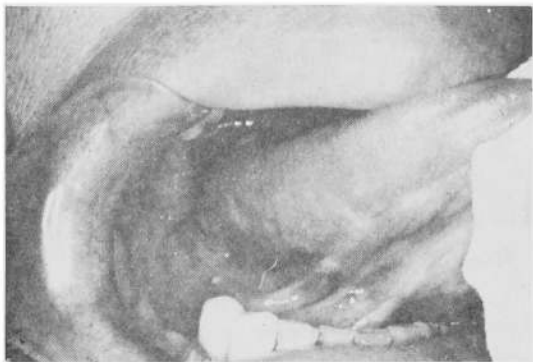

写真 1 昭和46年の口腔内所見

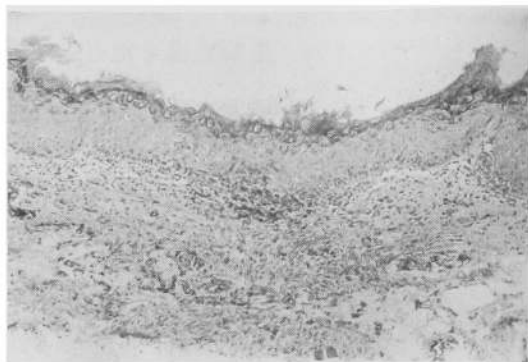


写真 4 昭和46年の病理組織像 (H-E)

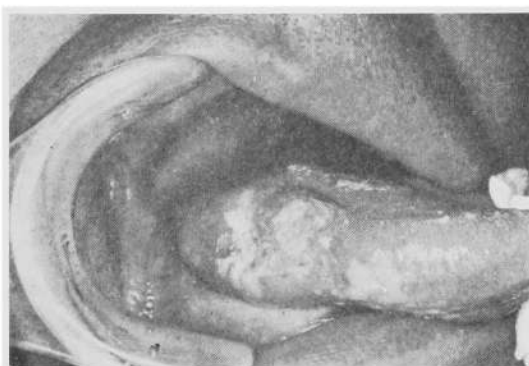

写真 2 昭和56年初診時口腔内所見

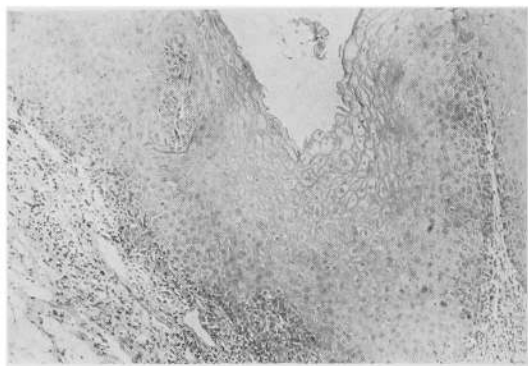


写真 5 昭和56年初診時の病理組織像 (H-E)

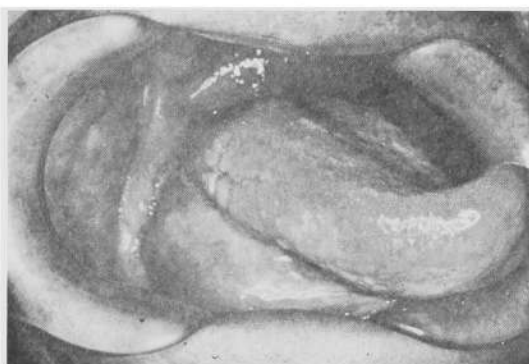

写真 3 peplomycin 80mg (静注) 投与時の口腔内所見

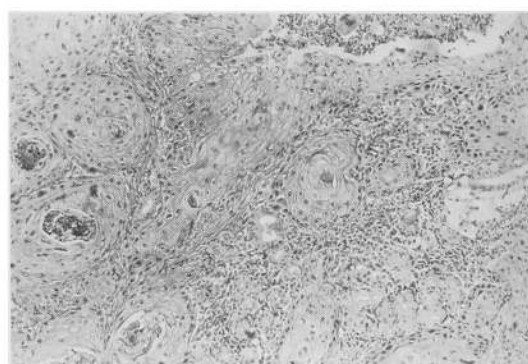


写真 6 初診より約6か月後の病理組織像 (H-E)

した像を呈していた (写真5)。

3) 昭和57年1月の CO<sub>2</sub> レーザー切除による標本では、比較的分化のよい扁平上皮癌の像を示した (写真6)。

## 考 察

白板症という名称は、1877年に Schwimmer<sup>1)</sup> が提唱して以来、広く一般に用いられている。しかし、その定義に関しては臨床的に粘膜に白色病変の存在するものを白板症と診断するもの、病理組織学的に異角化症の認め





