□□□□□□□□□ 2000;42:1009-1014

□□□□□□ □□□ □□ □□□□□ □□□□ □□□ □□□□□□ □□[1]

□□□·□□□·□□□

□□ :□□□□ □□□□□□ □□□ □□ □□□□□ □□□□□ □□□□ □□□□□ □□ □□□ □□□□ □ □□□□ □□□□□□□□□ □□□□ □□□ □□□ □□□□□ □□□.

□□□ □□ :1998□ 1□□□ 12□□□ □□□□□□□□□ □□□□□□ □□□ 30-64□□ □□□□ □□ 823□□ □□□□ □□□ □□ □□□□□ □□ □□□ □□□□□.□□□□ □□ □□□□□ □□□ ACR BI-RADS □□□□□□ (Breast composition)□ □□ 4가□ □ □□□□□ □□□□□ 1,2□□ □□□ □□□□ 3,4□□ □□□ □□□□ □□□□□.□□ □□ □□□□□ □□□ □□ □□ □□□ □□□ □□□ □ □□ □□□□ □□□□□ □□□ □□□□□.

□□ :□□□□□ □□□ □□□ □□□ □□□ □□ 30-34□□ 88.1%,35-39□□ 91.1%, 40-44□□ 78.3%,45-49□□ 61.1%,50-54□□ 30.1%,55-59□□ 21.1%,□□□ 60-64□□ 7.0%□ □□□ □□ □□□□□□ 40□□□ 54□ □□□ □□□ □□□□ □□□ □□□.□□ □□□ □□ □□□□□ □□□ □□□ □□가 40-44□□ 47.2%,45-49□□ 44.8% □□□ 50-54□□ 44.4%□ 40□□□ 54□□ □□ □□□ □□가 □□□.

□□ :□□□□□□ □□□□□□ □□□□□ □□□ 40□□□ 50□ □□□ □□가 □□ 40□ □□□□ □□□□□□ □□□ □□□ □□ □□□ □□□ 50□□ □□□□ □ □□가 □□□ □□□□ □□□,□□□□□□□ 40□□□ 50□□ □□□□□ □□□ □□□ □□가 □□□ □□□□,40□□ □□□□□□가□ □□□ □□□ □□ □□□□ 40□ □□□□□□ □□□□□□ □□□□ 50□□□ □□ □□□ □□□ □□□□.□□ □□□ □□□ □□□ □□□□ □□ □□ □□□□ □□□ □□□□ □□□□□ □□ □□□□□□□ 50□ □□□ □□□□ □□□□□□□□□ □□□ □,□□□□□□ □□□□ □□ □□□□□□ □□□□ □□□□ □□□ □ □□□ □□□□.

□□□□□□□ □□□□ □□□□□ □□□ □□□□ □□□□ □□□ □□□ □□□ □□ □□□ □□□□ (1,2).□□□,□□□□□ □□ □□□ □□ □□□□□ □□ □□□ □□□□ □□ □□□ □□□ □□□□ □□□ □□ (3)□ □□□,□□ □□□ 30-70□ □□□ □□□□□□□□□ □□□□ □□□ □□□ □□가 □□□□ □□,□□□ □□□ □□□□□□ □□ □□□ □□□□□ □□□ □□□ □□ 40□ □□ □□□□□ □□ □□□□□□□□□가□가 □□□ □□□ □□.□□□ 1993□ Fletcher□□ □□ (4)□ □□□ 40-49□ □ □□□□ □□□□□□ □□□ □□□□ □□ □□□□ □□□ □□□ □□□□ □□□ □□□ □ □□□ □□□□□□,1997□ Feig□ □□ (5)□ □□□ 40-49□ □□□□□ □□□ □□□□□□□□ □□□□□ □□ □ □□□ □□□ 가□□ □□□ □□□.

□□□,□□□ □□□□ □□ □□□□□ □□□□ □□□□□□,□□□□□□□□ □□□□ □□□□ □□□ □□□ □□□□□ □□ □□가 □□□□□ □□□□□□ □□□ □□□□ □□□가□ □ □ □□.□□□,□□□□ □□□□□ □□□□ □□□ □□ □□□□□ □□ □□□ □□ □□□ □□□□□,□□ □□□ □□□ □□□ □□□□□ □□ □□□ □□□□ □□□□,□□□ 40□ □□ □□□□ □□□□□□ □□□ □□ □□□ □□□□□ □□□ □ □□□□ □ □□ □□□□□ □□□.

□□□ □□

1998□ 1□□□ 12□□□ □□□□□□□□□ □□□□□□ □

[1]□□□□□ □□□□ □□□□□□□□□,□□□□□□□□□
□□□□ 1999□ 10□ 6□ □□□□ 2000□ 1□ 24□□ □□□□□.

행한 30-64세의 무증상의 한국여성 823명을 대상으로 하였고, 이전에 수술이나 호르몬 치료를 받은 과거력이 없는 여성들을 대상으로 하였다. 대상 여성들을 연령에 따라 5년을 단위로 그룹화하여 30-34부터 60-64세까지 7개의 그룹으로 나누었다.

유방촬영술은 LOARD M-III mammography unit (LOARD Medical System, USA)을 이용하여 내사위촬영과 상하촬영을 시행하였고, American college of radiology, Breast imaging reporting and data system (ACR BI-RADS)의 기준(6)에 따라 대상 여성들의 유방실질의 밀도를 1~4형의 네 가지로 분류하였다(Table 1). 그리고, 데이터의 분석과 비교를 위하여 이 4가지 유형 중 1, 2형을 저밀도 유방(Fig. 1)으로 3, 4형을 고밀도 유방(Fig. 2)으로 다시 분류하였다.

연령에 의한 7개 그룹 각각에서 유방실질의 4가지 유형에 따른 빈도를 구하였고, 이를 바탕으로 저밀도 유방과 고밀도 유방의 빈도를 분석하여 한국 여성에서 연령에 따른 유방실질의 밀도 분포를 알아보았다. 이 결과를 이용하여 이전에 Stomper 등(3)이 보고한 바 있는 무증상 서양 여성의 연령에 따른 유방 실질의 밀도분포와 비교하였다.

Stomper등은 유방실질의 밀도를 분류하기 위해 유방촬영 사진에서 고음영의 섬유유선조직의 양에 따라 10% 미만, 10%

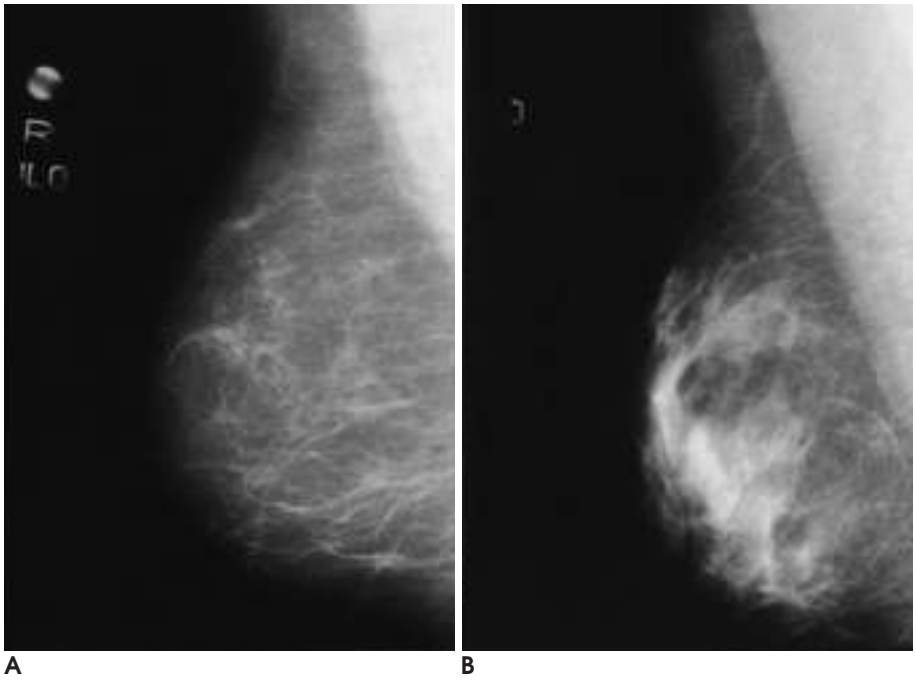

Fig. 1. Fatty breast.
A. 1 pattern of breast on BI-RADS breast composition - the breast is almost entirely fat
B. 2 pattern of breast on BI-RADS breast composition - there are scattered fibroglandular densities

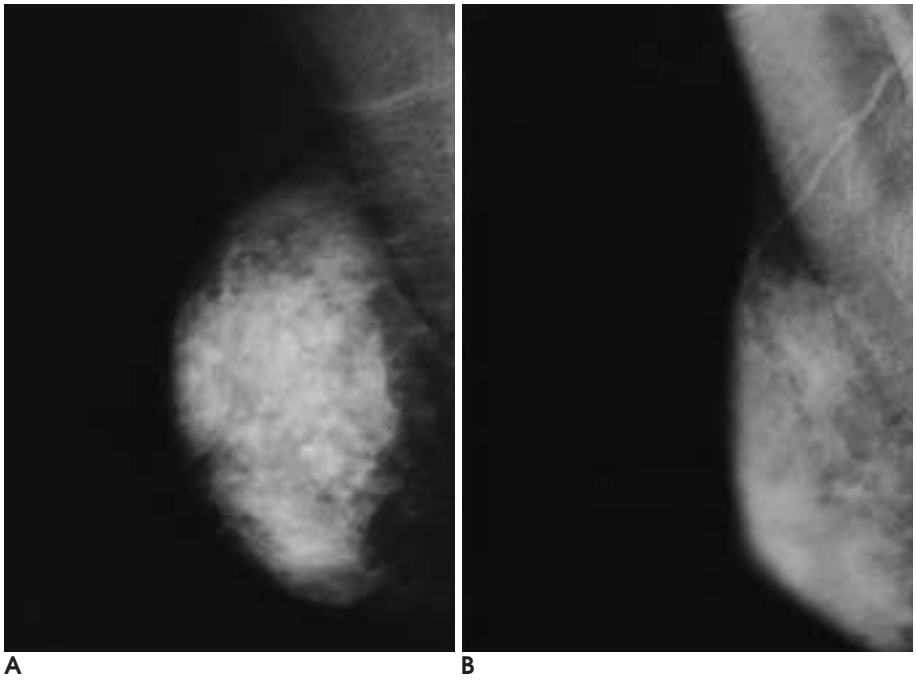

Fig. 2. Dense breast.
A. 3 pattern of breast on BI-RADS breast composition - the breast tissue is heterogeneously dense. This may lower the sensitivity of mammography
B. 4 pattern of breast on BI-RADS breast composition - the breast tissue is extremely dense, which could obscure a lesion on mammography

50% , 50% 90% , 90% 4 가 . BI-RADS , Stomper 50% , 50% , BI-RADS 1,2 3,4 .

Table 2

Table 1. ACR BI-RADS / Breast Composition

1	The breast is almost entirely fat
2	There are scattered fibroglandular densities
3	The breast tissue is heterogeneously dense. This may lower the sensitivity of mammography
4	The breast tissue is extremely dense, which could obscure a lesion on mammography

Table 2. Parenchymal Density on Mammograms in Korean Women 30-64 Years Old According to The Classification of BI-RADS

Age	Parenchymal density pattern No. of patient (%)				
	1	2	3	4	Total
30 - 34	1 (1.2)	9 (10.7)	41 (48.8)	33 (39.3)	84
35 - 39	2 (1.3)	12 (7.6)	74 (46.8)	70 (44.3)	158
40 - 44	3 (2.8)	20 (18.9)	55 (51.9)	28 (26.4)	106
45 - 49	10 (9.3)	32 (29.6)	51 (47.2)	15 (13.9)	108
50 - 54	40 (24.5)	74 (45.4)	41 (25.2)	8 (4.9)	163
55 - 59	49 (36.8)	56 (42.1)	27 (20.3)	1 (0.8)	133
60 - 64	41 (57.8)	25 (35.2)	5 (7.0)	0 (0.0)	71

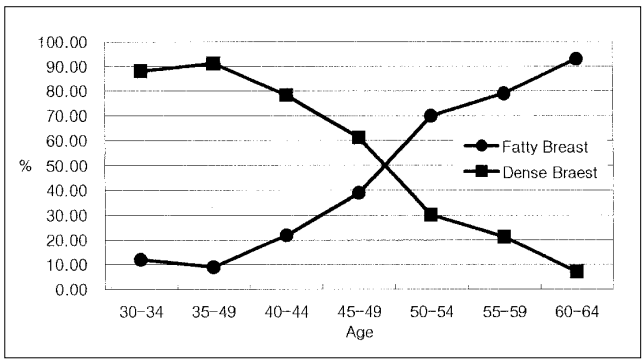

Fig. 3. Parenchymal Density on Mammograms in Korean Women 30 - 64 Years (Categorized as Fatty and Dense Breast). The frequency of dense breast becomes abruptly decreased in 40 - 54 year-old Korean women.

. , 1996 Stomper (3) Table 3 . , Table 4 Table 5 , Fig. 3 Fig.4 .

가 가 , , , 40 54 . 40 - 44 78.3% , 45 - 49 61.1% , 47.2% , 44.8% 40 , 50 - 54 30.1% , 44.4% 40 , 50 48.2% , 2%

Table 3. Parenchymal Density on Mammograms in Western Women 25-79 Years Old According to Percent of Dense Tissue

Age Cohort	Parenchymal density categorized by percent of dense tissue No. of patient (%)				
	< 10%	10-49%	50-89%	90%	Total
25 - 29	10 (11)	27 (27)	24 (24)	39 (39)	100
30 - 34	9 (7)	31 (25)	34 (27)	52 (41)	126
35 - 39	18 (14)	38 (30)	27 (22)	42 (34)	125
40 - 44	20 (16)	46 (37)	37 (30)	22 (18)	125
45 - 49	21 (17)	48 (38)	32 (26)	24 (19)	125
50 - 54	28 (22)	42 (33)	33 (26)	23 (18)	126
55 - 59	17 (14)	70 (56)	26 (21)	12 (10)	125
60 - 64	35 (28)	59 (47)	23 (18)	9 (7)	126
65 - 69	22 (18)	67 (54)	29 (23)	7 (6)	125
70 - 74	34 (27)	63 (51)	17 (14)	11 (9)	125
75 - 79	34 (27)	61 (49)	23 (18)	7 (6)	125

(Stomper et al. AJR 1996;167:1261-1265)

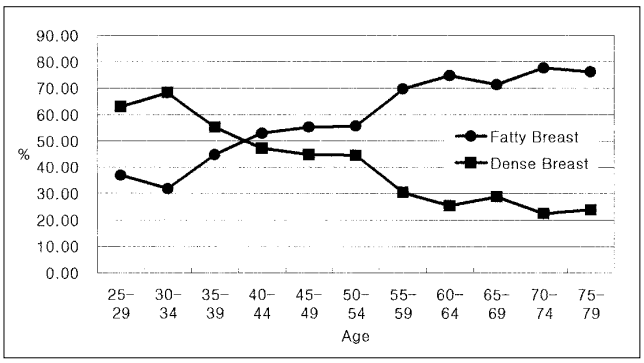

Fig. 4. Parenchymal Density on Mammograms in Western Women 25 - 79 Years Old (Categorized as Fatty and Dense Breast). The frequency of dense breast becomes gradually decreased without abrupt change in 40 - 54 year-old western women (Stomper et al. AJR 1996;167:1261-1265).

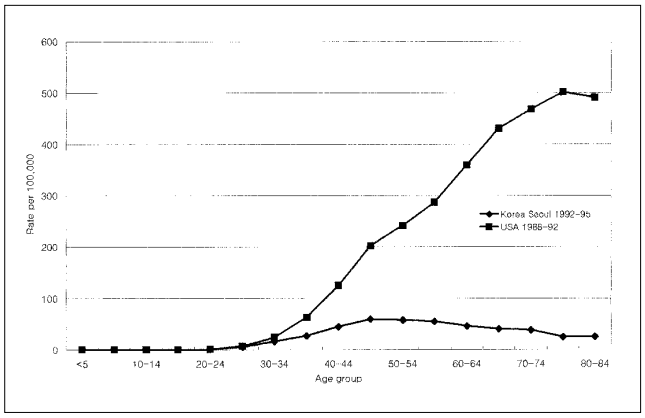

Fig. 5. Average age-specific breast cancer incidence rates, Korean women in Seoul (1992 - 1995) and US women (1988 - 1992). Rates are per 100,000 women within the specified age group. Over all incidence rate is much higher in US women than in Korean women. The incidence rate of Korean women shows peak at 45 - 49 age group, but the incidence rate of US women demonstrates gradual increase with age and peak at 75 - 79 age group.

를 보여주었다.

이런 결과는 한국여성의 유방실질의 변화 양상이 서양여성과 다르게 고밀도 유방에서 저밀도 유방으로의 이행이 보다 급격히 일어나는데 특히, 조기 유방암 선별검사의 논쟁이 되고 있는 40대에 급격히 일어나므로 서양여성을 대상으로 시행한 조기 선별유방촬영술의 민감도가 한국여성에 그대로 적용될 수 없음을 보여준다.

Table 4. Parenchymal Density on Mammograms in Korean Women 30 - 64 Years Old (Categorized as Fatty and Dense Breast)

Age	Parenchymal density pattern No. of patient (%)		
	Fatty Breast	Dense Breast	Total
30 - 34	10 (11.9)	74 (88.1)	84
35 - 39	14 (8.9)	144 (91.1)	158
40 - 44	23 (21.7)	83 (78.3)	106
45 - 49	42 (38.9)	66 (61.1)	108
50 - 54	114 (69.9)	49 (30.1)	163
55 - 59	105 (79.0)	28 (21.0)	133
60 - 64	66 (93.0)	5 (7.0)	71

Fatty Breast - 1 or 2 pattern of breast on BI-RADS breast composition
Dense Breast - 3 or 4 pattern of breast on BI-RADS breast composi-

Table 5. Parenchymal Density on Mammograms in Western Women 25 - 79 Years (Categorized as Fatty and Dense Breast)

Age Cohort	Parenchymal density categorized by percent of dense tissue No. of patient (%)		
	Fatty Breast	Dense Breast	Total
25 - 29	37 (37.0)	63 (63.0)	100
30 - 34	40 (31.7)	86 (68.3)	126
35 - 39	56 (44.8)	69 (55.2)	125
40 - 44	66 (52.8)	59 (47.2)	125
45 - 49	69 (55.2)	56 (44.8)	125
50 - 54	70 (55.6)	56 (44.4)	126
55 - 59	87 (69.6)	38 (30.4)	125
60 - 64	94 (74.6)	32 (25.4)	126
65 - 69	89 (71.2)	36 (28.8)	125
70 - 74	97 (77.6)	28 (22.4)	125
75 - 79	95 (76.0)	30 (24.0)	125

Fatty Breast - < 50% of dense tissue according to Stomper et al.
Dense Breast - ≥ 50% of dense tissue according to Stomper et al.
(Stomper et al. AJR 1996;167:1261-1265)

고찰

40대 여성에 대한 선별유방촬영술에 회의적이었던 이유는 과거의 임상연구 (randomized clinical trials) (4)가 이 연령층의 여성들에서 유방암에 의한 사망률의 유의한 감소를 보여주지 못했기 때문이다. 더구나, Health Insurance Plan of Greater New York (HIP)은 40-69세 여성들을 대상으로 1963-1969년에 걸쳐 매년 선별유방촬영술과 이학적 검사를 시행한 보고 (7)에서 40-69세 전체와 50-64세의 연령층에서는 23%의 유의한 사망률의 감소가 있었지만, 40-49세의 여성들만을 대상으로 하였을 때는 이런 차이의 통계적 유의성이 없었다고 보고하였다. 그러나, 이 결과를 50-59세와 60세 이상으로 따로 구분하여 분석하였을 때도 역시 이런 차이의 통계적 유의성은 없는 것으로 나타났으므로 (8) 40-49세의 여성들에서만 통계적 유의성이 없다는 것은 회의적이다. 그리고, 근래의 연구들에 의하면 Chu등 (9)이 40-49세를 대상으로 25%의 유의한 사망률 감소를 보고하였고, Bjurstam등 (10)은 Gothenberg Breast Screening Trial을 통해 39-49세를 대상으로 44%의 사망률 감소를 보고하였으며, Andersson등 (11)은 45세에 선별유방촬영을 시작한 여성의 36%에서 유의한 사망률 감소를 보여 주었다. 이에 미국국립암협회 (National Cancer Institute)는 1997년 공동 지침에서 40대 여성에서 1 ~ 2년마다 선별유방촬영술을 시행할 것을 권고하였다 (12). 또한, 40-49세 여성에서 특히 interval cancer가 많기 때문에 Feig (5)는 Gothenberg Trial의 분석을 통하여 18 ~ 24개월 간격의 선별유방촬영술을 12개월 간격으로 줄인다면, 유방암에 의한 사망률의 감소를 65~75%로 약 20% 정도 더 크게 할 수 있음을 보고하였고, 이에 미국암협회 (American Cancer Society) 및 미국방사선의학회 (American College of Radiology)는 유방암 조기발견을 위한 1997년 공동 지침에서 40대 여성에서 선별유방촬영술의 시행 간격을 기존의 1 ~ 2년 간격에서 매년마다 할 것으로 수정 제시하였다 (13, 14).

한국과 미국의 연령별 평균 유방암 발생율 (Average age-specific breast cancer incidence rates)을 비교해 보면 전반적으로 서양에서의 유방암 발생율이 한국보다 훨씬 높은 것을 알 수 있다 (Fig. 5)(15, 16). 그러나, 한국중앙암등록 사업 연례 보고서에 의하면 한국 여성에서 유방암의 발생 빈도는 1983년 8.3%에서 1997년 13.3%로 점차 증가하는 추세이고, Fig. 5에

34% 가 40-49 (17) (1992-1995) 45-49 596 가 (15). , (18) 가 40-49 42% . , 가 가 , (1988-1992) 75-79 5013 가 (16), 45-49 가 .

, 40 40-49 70% 46% 가 (18) DY 42% 가 , 40 가 가 , 가 , .

, 40 . , , (19). , European Group for Breast Cancer Screen (EGBCS) 가 (20). (ductal carcinoma in situ) , (21).

40 가

1. Bird RE, Wallace TW, Yankaskas BC. Analysis of cancers missed at screening mammography. *Radiology* 1992;184:613-617
2. Kerlikowske K, Grady D, Barclay J, Sickles EA, Ernster V. Effect of age, breast density, and family history on the sensitivity of first screening mammography. *JAMA* 1996;276:33-38
3. Stomper PC, D'Souza DJ, DiNotto PA, Arredondo MA. Analysis of parenchymal density on mammograms in 1353 women 25-79 years old. *AJR Am J Roentgenol* 1996;167:1261-1265
4. Fletcher SW, Black W, Harris R, Rimer BK, Shapiro S. Report of the international workshop on screening for breast cancer. *J Natl Cancer Inst* 1993;85:1644-1656
5. Feig SA. Increased benefit from shorter screening mammography interval for women ages 40-49years. *Cancer* 1997;80:2035-2039
6. American College of Radiology. *Illustrated Breast Imaging Reporting and Data System (BI-RADS™).* 3rd ed. Reston (VA): American College of Radiology, 1998
7. Shapiro S, Venet W, Strax P, Venet L. *Periodic screening for breast cancer: the Health Insurance Plan Project and its sequlae, 1963-1986.* Baltimore: Johns Hopkins University Press, 1988:77
8. Hurley SF, Kaldor JM, The benefits and risks of mammographic screening for breast cancer. *Epidemiol Rev* 1992;12:101-130
9. Chu KC, Smart CR, Tarine RE, Analysis of breast cancer mortality by age for the Health Insurance Plan Clinical. *J Natl Cancer Inst* 1988;80:1125-1131
10. Bjurstam N, Björneld L, Duffy SW, Smith T, Cahlin E, Erikson O, et al. The Gothenburg Breast Screening Trial: first results on mortality, incidence, and mode of detection for women ages 39-49 years at randomization. *Cancer* 1997;80:2091-2099
11. Andersson I, Janzon L. Reduced breast cancer mortality in women under 50: update of results from the Malmo Mammographic Screening Program. *J Natl Cancer Inst Monographs* 197;22:63-68
12. National Cancer Institute. *Statement from the National Cancer Institute on the National Cancer Advisory Board Recommenda-tions on Mammography.* NCI, March 27 1997
13. Leitch A, Dodd GD, Costania M, et al. American Cancer Society Guidelines for the Early Detection of Breast Cancer: Update 1997. *Cancer J Clin* 1997;47:150-153
14. American College of Radiology. *Breast care - your guide to mammography.* Reston (VA): American College of Radiology, 1997
15. , 1998. *(1992-1995)* , 1998. 1997
16. Kosany CL, Ries LAG, Miller BA, Harras A, Edward BK (eds), *SEER Cancer Statistics Review, 1973-1992: Tables and Graphs, National Cancer Institute, NIH pub.* NO. 95-2789. Bethesda, MD. 1995
17. (1997.1. 1997.12.). , 1999
18. , , . 1986;22:743-760
19. Stavros AT, Thickman D, Rapp CL, Dennis MA, Parker SH, Sisney GA. Solid breast nodules: use of sonography to distinguish between benign and malignant lesions. *Radiology* 1995, 196, 123-134
20. Teh W, Wilson ARM. The role of ultrasound in breast cancer screening. A consensus statement by the European Group for Breast Cancer Screening. *Eur J Cancer* 1998;34(4):449-450
21. Gordon PB, Goldenberg SL. Malignant masses detected only by US. A retrospective review. *Cancer* 1995; 76:626-630

J Korean Radiol Soc 2000 ;42 :1009 - 1014

Analysis and Comparison of Breast Density according to Age on Mammogram between Korean and Western Women[1]

Seung Hyung Kim, M.D., Mi Hye Kim, M.D., Ki Keun Oh, M.D.

[1]*Department of Diagnostic Radiology, Research Institute of Radiological Science, Yonsei University, College of Medicine*

Purpose : To compare changes in breast parenchymal density among diverse age groups in asymptomatic Korean women with those of Western women, and to evaluate the effect of different patterns of breast parenchymal density on the sensitivity of screening mammography in Korean women.

Materials and Methods : We analyzed the distribution of breast parenchymal density among diverse age groups in 823 asymptomatic Korean women aged 30 - 64 who underwent screening mammography between January and December 1998. On the basis of ACR BI-RADS breast composition, four density patterns were designated: patterns l and 2 related to fatty mammograms, and patterns 3 and 4 to dense mammograms. We compared the results with those for western women.

Results : In Korean women, the frequency of dense mammogram was 88.1 % (30 - 34 years old), 91.1 % (35 - 39), 78.3 % (40 - 44), 61.1 % (45 - 49), 30.1 % (50 - 54), 21.1 % (55 - 59), and 7.0 % (60 - 64). Korean women in their 40s thus showed a higher frequency of dense mammograms, but this frequency decreased abruptly between the ages of 40 and 54. In Western women, however, there was little difference between 40 and 54-year-olds: the figures were 47.2 % (40 - 44 years), 44.8 %(45 - 49), and 44.4 %(50 - 54).

Conclusion : Because the frequency of their dense mammograms shows little change between Western women in their forties and in their fifties, it is clear that between these two age groups, mammographic sensitivity is only slightly different. Because the frequency of dense mammograms is much greater among Korean women in their forties than among Western women og the same age, and among Korean women this frequency decreases abruptly, it appears, however, that the mammographic sensitivity of Korean women is less among those in their forties than among those in their fifties. It is therefore thought that mammography combined with ultrasonography may increase screening sensitivity among Korean women under 50, who have a relatively higher incidence of breast cancer in the younger age groups than do Western women.

Index words : Breast radiography
Mammography
Screens and films

Address reprint requests to : Mi Hye Kim, M.D., Department of Diagnostic Radiology, Yonsei University, College of Medicine
134 Shinchon-dong, Seodaemun-ku, Seoul 120-752, Korea.
Tel. 82-2-361-5837 Fax. 82-2-393-3035

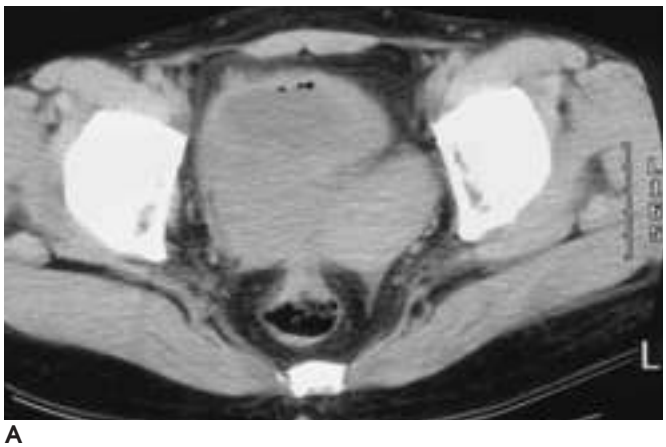

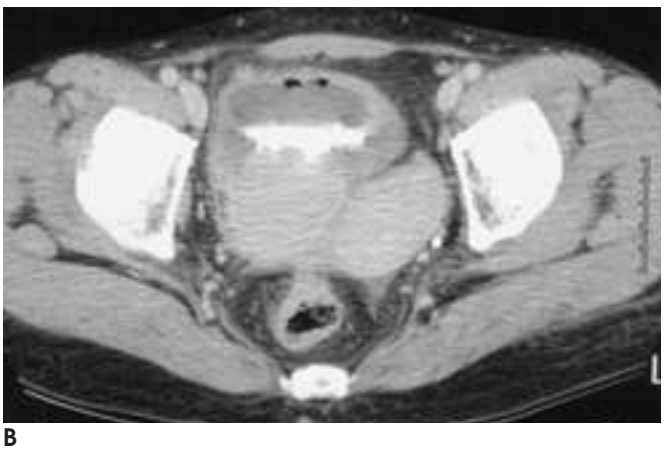

2000년도 대한방사선의학회 춘계학술대회 증례퀴즈 해설

Case 1 Tubo-ovarian Abscess with Actinomycosis

Age & Sex : 48/F

C.C. : 건강 검진에서 소변 검사에 이상 소견이 발견됨

P.I. : 개인 의원 초음파 검사에서 방광 종양 의심. 입원 당시 발열, 오한, 혈뇨, 빈뇨는 없었음.

PMHx : 1년 전에 장기간 삽입해오던 자궁내 장치 (IUD)를 제거

영상 소견을 종합하면, (1) 우측 자궁 부속기에 발생하여 방광 후벽과 자궁에 파급되거나 그쪽을 침범한 고형성 종괴와 (2) 우측 방광 후벽에서 발생하여 외장성으로 자란 방광의 점막하 종양과의 감별이 필요하다. 그러나 종괴의 대부분이 방광 밖에 있는 것으로 미루어 보아서는 전자일 가능성이 더 많을 것이다. 우측 자궁부속기에 발생한 복합성 종괴의 감별이 필요한데, non-epithelial origin의 sex-cord tumor나 germ cell tumor와 난관 난소에 발생한 염증성 종괴 등을 고려해야 할 것이다. CT에서 종괴 내에 rim enhance되는 원형의 저밀도 병변이 동반되어 있고, 기간이 오래이긴 하지만 1년 전에 장기간 삽입해오던 자궁내 장치 (IUD)를 제거했다는 과거력을 고려한다면, 골반강내 감염 중 actinomycosis의 가능성도 감별진단에 포함시킬 수 있지 않을까? 그러나 이 경우는 영상만으로 자궁 부속기 종양과 염증성 종괴를 감

Fig. 1. 횡단면 골반강 US에서 방광 (UB)의 후방과 자궁 (UT)의 우측에 비교적 균일한 에코를 가지며 주로 고형성인 종괴 (M)가 관찰된다. 이 종괴는 방광의 후벽까지 파급되어 종괴-방광벽 사이의 계면 에코를 소실시키고 있으며 방광 내강으로 돌출되어 있다. 좌측으로 전위된 자궁과 이 종괴와의 경계도 명확하지 않다. 다른 사진 (not shown here)에서는 우측 신장의 수신증이 관찰되었다.

A B

Fig. 2. A, B. 조영전 (Fig. 2A) 및 조영후 (Fig. 2B) CT 스캔에서 자궁을 좌측으로 밀면서 방광 후벽을 침범하는 비교적 균일하고 조영증강이 꽤 되는 난원형의 주로 고형성인 종괴가 우측 골반강에서 관찰된다. Figs. 2A & B 이외의 다른 slice(not shown here)에서는 종괴 내에 원형으로 rim enhance되는 한두 개의 저밀도 병변이 관찰되었고, 우측 신장에 수신증이 동반되었다. 초음파검사와 마찬가지로 우측 골반강 종괴와 우측 방광 후벽 및 자궁의 우외측연과의 경계가 소실되어 있다. 종괴의 우외측연도 윤곽이 명확하지 않고 골반강내 지방조직으로 몇 가닥 선상의 가닥들을 내고 있다. 참고로 방광 전벽 부근의 내강에서 관찰되는 2-3개의 작은 공기 음영은 방광경을 통한 방광벽 생검에 의한 것이다.

□ □ □가 □ □ □ □ □ □ □ □ □ □ □.

Op. : Bricker op. and TAH with BSO

Pathology : Tubo-ovarian abscess with Actinomycosis, right, with cystitis cystica

□ Comments

1. Analysis of 11 cases of pelvic actinomycosis diagnosed and treated during the last nine years. Four patients had an intrauterine device (IUD) for 6-20 years, three patients had an IUD for 3-5 years, and four patients had no known etiology. The actinomycotic lesions involved one or both ovaries in all 11 cases. In five patients the lesion extended to other areas, such as the uterus, omentum, parametrium, pelvic walls, colon, bladder, cul-de-sac and gallbladder. (Atad J, Hallak M, Sharon A, Kitzes R, Kelner Y, Abramovici H. Pelvic actinomycosis. Is long-term antibiotic therapy necessary? *J Reprod Med* 1999;44:939-44)
2. The majority of patients presenting with tubo-ovarian abscess caused by abdominopelvic actinomycosis are women using an IUD. Since the course of this disease is afebrile, and the diagnosis often established relatively late, it typically simulates a malignant tumour of the lower abdomen. Except for leukocytosis and an increased blood sedimentation rate, laboratory findings are within the normal range. The infection infiltrates neighboring structures, and hence a secondary involvement of the intestine is common. Two cases are presented, successfully treated by a combined operative-antibiotic approach. (Abfalter E, Schrocksnadel H, Peer D, Muller E, Solder E. Combined surgical-antibiotic therapy of actinomycosis of the adnexa. *Geburtshilfe Frauenheilkd* 1990;50:890-2)

Case 2 Nontraumatic Intramural Duodenal Hematoma

Age & Sex : 72 / M
C.C. :
P.I. :

Clinical course : CT- guided aspiration biopsy
Op. : Radical subtotal gastrectomy with gastroduodenostomy, and duodenal diverticulectomy
Pathology : 1. Duodenal diverticulum with congestion and fibrosis - duodenal diverticulum intramural hematoma spontaneous resolution residual fibrosis . 2. Early Gastric Cancer

Comments

Intramural duodenal hematoma . Intestine intramural hematoma , Duodenum second third portion intramural hematoma 1/2 abdominal blunt trauma(80%), minor trauma 30 .

Spontaneous nontraumatic hematoma 1/2 30 . Alcoholism, pancreatitis, pancreatic tumor, anticoagulant therpy, coagulopathy, ectopic pancreas, blood dyscrasia, collagen vascular disease , duodenal biopsy bleeding ulcer endoscopic treatment .

Nontraumatic duodenal hematoma duodenal mucosa , traumatic duodenal hematoma subserosa duodenal lumen obstruction peritoneal cavity retroperitoneum duodenal lumen .

intestinal obstruction other abdominal emergency , 48 , appendicitis, retroperitoneal hematoma, rectus hematoma, panceratitis . low grade fever, jaundice, melena hematemesis . pancreas amylase .

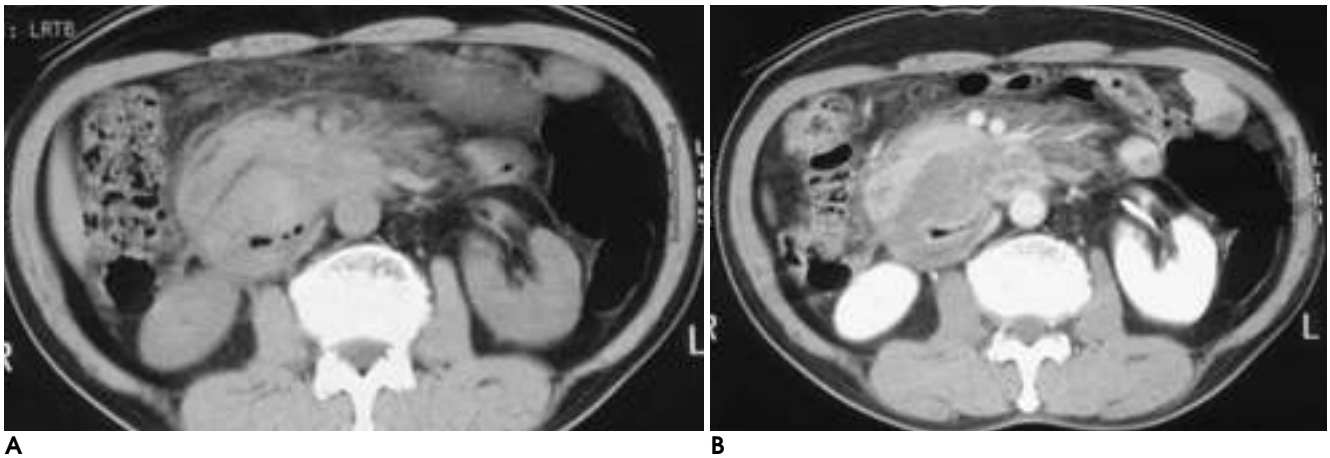

A **B**

Fig. 1. A. Preenhanced CT scan shows about 4cm sized poorly margianted mass with somewhat internal high density around the 3rd portion of duodenum. Duodenum is anteriorly displaced by the lesion. **B.** Post contrast CT shows central linear enhanced layer which is continuted to the mucosal line of duodenum. Central air within the lesion also noted.

Fig. 2. Follow up ultrasonogram, 1week later, shows poorly delineated outer margin of the lesion with heterogenoous internal echogenicity

diagnostic triad mucosal fold thickening, intramural extramucosal mass compression, valvulae conniventes coil spring apperance . compressed mucosa central echogenic core edema hemorrage bowel wall peripheral anechoic halo 가 round or tubular nonperistaltic mass . hematoma echogenecity 2-3 CT duodenal wall thickening right anterior pararenal space fluid collection , extraluminal free air , oral contrast media duodenal hematoma perforation . nasogastric suction parenteral nutrition fluid replacement .

References

1. Irving B. Margolis, Anthony J. Carnazzo, Michael P. Finn; Intramural hematoma of the duodenum. Am J Surg 1976;132:779-783

Fig. 3. Upper gastrointestinal series show sharply defined, deformed, contrast filled out pouching sac arisinbg medial aspect of 3rd portion of duodenum.

2. J. M. Klausner, A. Merhav, S.Lelcuck, Y. Skornick, and R. R. Rozin; Intramural hematoma of the doudenaum following blunt abdominal injury-the place for conservative treatment. Injury 1986;17:131-132
3. A. Fingerhut, F. Rouffet, C. Eugene, J. P. Fendler, D. Hillion, R. Ronat; Nontrumatic intramural hematoma of the duodenum. Digestion 1983;26:231-235
4. L Vellens, R Van Hee, Y Vanderstighelen, S Vanderputte; Intramural doudenal hemationa of pancreatic origin. Hepatogastroenterology 1999;46:930-932
5. Rosa M. Lorente-Ramos, Antonio Santiago-Hernando, Yolanda Dil Valle-Sanz, Antonia Arjonilla-Lopez; Sonographic Diagnosis of Intramural doudenal hematomas. J Clin Ultrasound 1999;27:213-216

Case 3 Rhabdomyosarcoma

Age & Sex: 23/F

C.C. : 2□ □ □□ □□ □□ □□가 □□ □□□□ □□가 □□□□ □□

P.I. : 3□ □□□ exophthalmos(+), headache(+)
Decreased vision(-), ocular pain(-), diplopia(-)

Pathology : Malignant small round cell tumor, consistent with rhabdomyosarcoma, embryonal type

□ Comments

□ Incidence
; The most common soft-tissue sarcoma & the 2nd most frequent head and neck malignancy in children
; 7th most common malignancy in children, following leukemia, CNS tumor, lymphoma, neuroblastoma, Wilm□s tumor, and osteogenic sarcoma.

□ Age
; Peak age: 2 to 5 years & 15 to 19 years
; Under 5 years: 43%, under 12 years: 78%, second decade: 7%

□ Three histopathologic types
(1) Embryonal(75%): most common in younger children
: common in head and neck & genitourinary tract.
(2) Alveolar(20%): Older children(Primarily 15 to 25 years)
: The worst prognosis(Median survival time: 8.75 months)
: Extremities(54%), trunk(28%), head & neck(18%)
(3) Pleomorphic(5%): 40 to 60 years
: mostly in extremities

□ Site
(1) Orbital(36%): The best prognosis
(2) Parameningeal: The poorest prognosis
: Nasopharynx(15.4%), middle ear and mastoid(13.8%), and sinonasal cavities(8.1%)
: commonly involves the meninges with intracranial spread
(3) Others: face, neck, and larynx

□ Metastatic cervical lymphadenopathy at the time of presentation: 3% to 25%

□ Sx & Sn: may initially be innocuous, resulting in a delay in Dx
: Sinonasal mass - nasal obstruction, rhinorrhea, epistaxis, sinusitis, local, pain, otalgia, headache, toothache, proptosis, decreased visual acuity, and cranial nerve defects.

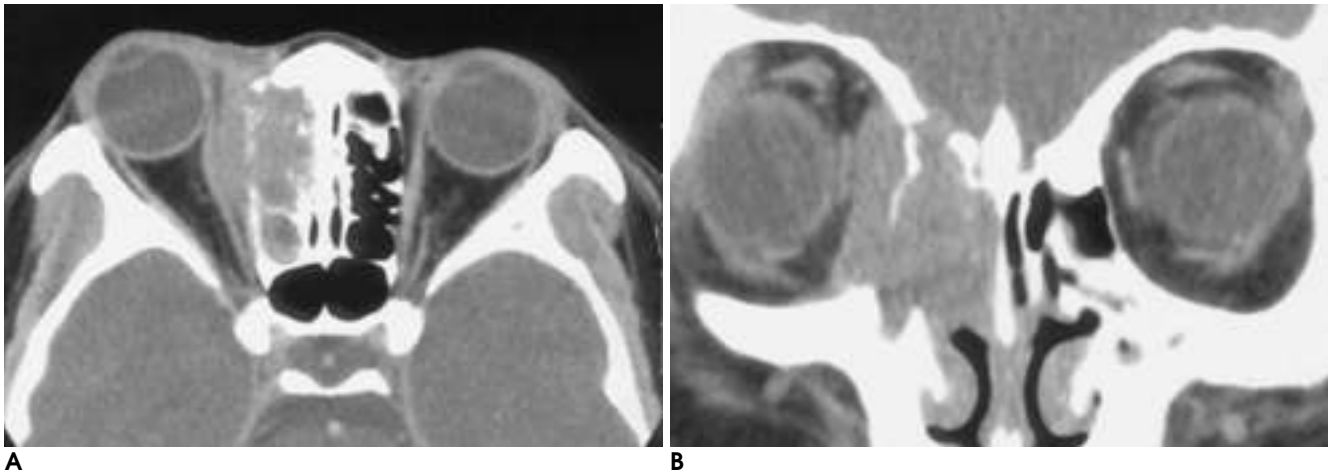

A B

Fig. 1. A, B. CT scan of the orbit shows moderate degree homogeneously contrast enhancing soft tissue mass in ethmoid sinus. Notice the extension of the soft tissue mass to extraconal space of orbit, nasal cavity, maxillary sinus, and intracranial space with permeative bone destruction.

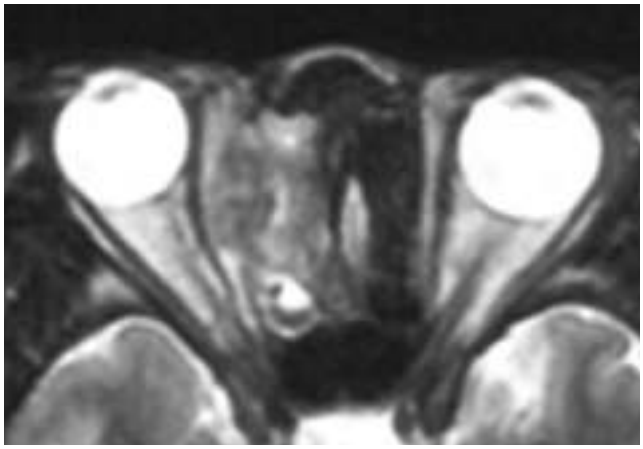

Fig. 2. T2-weighted MR image shows slight high signal intensity soft tissue adjacent muscles.

- Imaging: Soft tissue mass, with both bone destruction and bone remodeling.
  - : usually homogenous in appearance.
  - : Mild enhancement on CT & marked enhancement on MRI
  - : Intermediate signal intensities on all imaging sequences.
  - : MRI is preferred modality in skull base mass, because of common parameningeal involvement.
- Treatment: Surgery, radiation, and chemotherapy.
  - : Best prognosis with complete surgical resection(Intergrup Rhabdomyo-sarcoma Study, IRS)

References

1. Som PM, Curtin HD. Head and neck imaging. Ed 3. Vol 1. St. Louis, Mo: The CV Mosby Co, 1996;605-609.
2. Lee JH et al. Rhabdomyosarcoma of the head and neck in adults: MR and CT findings. AJNR Am J Neuroradiol 1996, 17:10, 1923-8
3. MacArthur CJ, McGill TJI, Healy GB. Pediatric head and neck rhabdomyosarcoma. Clin Pediatr (Phila) 1992;31:66-70
4. Yousem DM, Lexa FJ, Bilaniuk LT, et al. Rhabdomyosarcomas in the head and neck: MR imaging evaluation. Radiology 1990;177:683-686.
5. Yang WT, et al; Imaging of pediatric head and neck rhabdomyosarcomas with emphasis on magnectic resonance imaging and a review of the literature. Pediatr Hematol Oncol 1997, 14:3, 243-57
6. Callender TA, et al. Rhabdomyosarcoma of the nose and paranasal sinuses in adults and children. Otolaryngol Head Neck Surg, 1995, 112:2, 252-7

Case 4 Mesenteric Schwannoma

Age & Sex : 57 / M
C.C. : Epigastric pain
P.I. : 1 nausea, vomiting epigastric pain CT scan

Op. : Mass excision
Pathology : Schwannoma with cystic change

Comments

Schwannoma , , , peripheral nerves sheath benign neurogenic tumor . stomach small intestine , primary mesenteric tumor .

가 fusiform, round oval shape 5cm , , compact cellular region(Antoni type-A tissue) mirocystic space loose, hypoellular and myxoid region (Antoni type-B tissue) , type . 가 .

CT 가 water density muscle density dnesity peripheral enhancement central mottled lucency 가 , collagen , lipid content가 . MR T1 , T2 가 . T2 가 , solid component . Gadolinium-DTPA cystic portion , solid component Antoni-A type tissue cystic portion soild component . Stomach Bowel loops Carcinoma Myogenic tumor , Mesentery Mesencymal tumor .

References

1. R. Murakami, H. Tajima, Y. Kobayashi, K.Sugizaki, J.Ogura, K.Yamamoto: Mesenteric Schwannoma. Eur Radiol 1998;8:277-279
2. F. Sakai, S. Sone, S. Yanagisawa, Z. Ishii: Schwannoma of the Lesser Omentum. Eur J Radiol 1988;8:113-114

A B C

Fig. 1. A. Preenhanced CT scan shows relatively round low density lesion abutting to the celiac axis. The mass has eccentric peripheral calcification. curvilinear **B.** Postcontrast CT scans(Fig 2 B,early phase Fig 2 C, delayed phase) show round low denisty cystic lesion with subtle peripheral wall enhancement.

Case 5 Nonspecific Interstitial Pneumonia with Fibrosis (Group 1).

Age & Sex : 70/M
C.C. : Progressive dyspnea for one month
P.I : Dyspnea, Hypoxia
Fever/Chill (-/ -)
P.Hx : Nonspecific

Diagnosis : Nonspecific interstitial pneumonia with fibrosis (group 1).

Comments

Nonspecific interstitial pneumonia with fibrosis (NSIP) is a form of idiopathic interstitial pneumonia. NSIP has no specific cause and temporally uniform appearance on pathology suggests a single initiating event (1). It is clinically subacute or chronic and much more frequent in female patient.

Fig. 1. Chest radiograph showed ground-glass opacity in both lung fields.

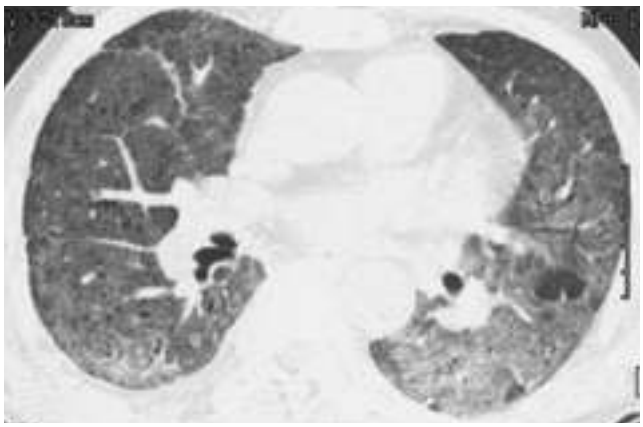

Fig. 2. On HRCT, diffuse ground-glass opacity was noted in both lung and irregular linear opacities were present in subpleural portion of both lower lobe.

The most common HRCT finding is bilateral patchy areas of ground-glass opacity, accompanied by areas of consolidation and irregular linear opacity involving mainly middle and lower zone and subpleural predominence. Gross honeycombing on CT is rare.

NSIP can be subcategorized pathologically into three groups (1). Group 1 has predominant inflammation, group 2 has inflammation and fibrosis and group 3 has predominant fibrosis. The HRCT finding of group 1 is ground-glass opacity with or without irregular linear opacity on HRCT. Group 2 and 3 show ground-glass opacity plus irregular linear opacity with or without traction bronciectasis. Fissural distortion and marked thickening of bronchovascular bundles are seen in patients with group 3 (2).

The pulmonary abnormalities on HRCT can disappear or to be diminished in most cases after corticosteroid therapy. Intralobular interstitial thickening and traction bronchiectasis also show favorable responses (3). Survival in patient who have NSIP is substantially better than usual interstitial pneumonia.

References

1. Katzenstein AA, Fiorelli RF. Nonspecific interstitial pneumonia/fibrosis: histologic features and clinical significance. Am J Surg Pathol 1994;18:136-147
2. Kim TS, Lee KS, Chung MP, Han JH, Park JS, Hwang JH, Kwon OJ, Rhee CH. Nonspecific interstitial pneumonia with fibrosis:high resolution CT and pathologic findings. AJR Am J Roentgenol 1998;171:1645-1650
3. Nishiyama O, Kondoh Y, Taniguchi H, Yamaki K, Suzuki R, Yokoi T, Takagi K. Serial high resolution CT findings in nonspecific interstitial pneumonia/fibrosis. J Comput Assist Tomogr 2000;24(1):41-46

Case 6 Langerhans Cell Histiocytosis (LCH)

Age & Sex : 15/M

C.C. : Pain on right leg (anterior aspect), 2 months ago

■ Diagnosis : Langerhans Cell Histiocytosis (LCH)

■ Comments

원인은 밝혀지지 않았지만 병리적으로 dendritic line의 mononuclear cell (Langerhan's cell)의 증식이 일차적인 소견이고 전자현미경에서는 특징적인 Birbeck granule을 볼 수 있다. 초기병변으로는 다량의 Langerhan's cell과 eosinophill을 포함하나 시간이 지나면 이들 세포의 수는 상대적으로 감소되고 섬유조직이 증가하여 만성골수염으로 오인할 수 있다.

임상적으로는 fullminant form (Letterer-Siwe disease, 10%, 2-3세 이전), chronic disseminated form (Hand-Schuller-Christian disease, 15-45%, later in childhood), localized form (eosinophillic granuloma, 60-80%, 5-10세)으로 나눌 수 있다. LCH의 80%에서 단일병변으로 발견되고 skull, mandible, spine, long bone이 호발 부위이다.

방사선학적 소견으로 본 증례와 같이 long bone인 경우 골간 또는 골간단에서 호발하고 골단 단독 소견은 드물다. 병변은 보통 수질골 중심에 위치하고 골내막을 scalloping 시키고 결국 피질골을 침습한다. 병변의 윤곽은 초기에는 뚜렷하지 않지만 진행되면 뚜렷하고 경화성으로 이행될 수 있다. 골막반응은 다양하지만 광범위할 수도 있다. 층판상 또는 두꺼운 (lamellated or thick) 골막반응이 특징적이다.

Fig. 1. An anteroposterior radiograph shows a ill-defined, osteolytic bone destruction of the shaft of the right proximal tibia and demonstrates adjacent multi-layered periosteal reaction and soft tissue swelling.

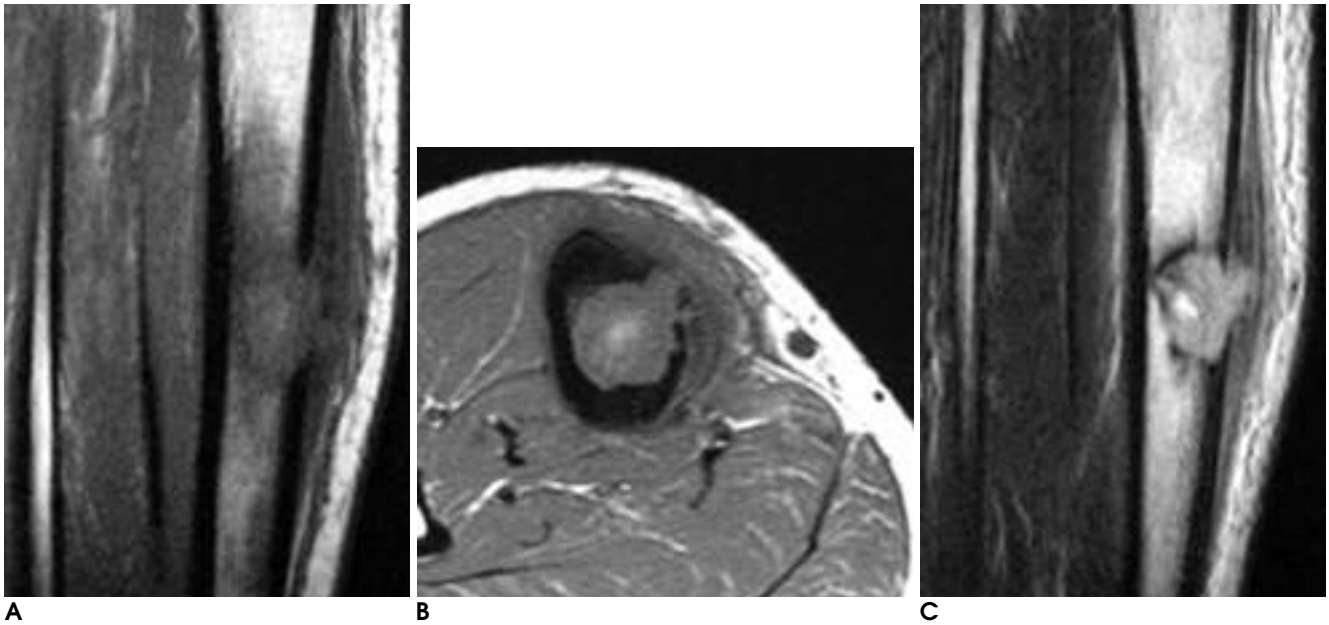

Fig. 2. A, B, C. T1-weighted (566/16) oblique coronal and axial images show ill-defined low signal intensity lesion replacing normal hematopoietic marrow and peritumoral patchy areas of low signal intensity, which are increased in signal intensity on FSE T2-weighted (2800/63) coronal image.

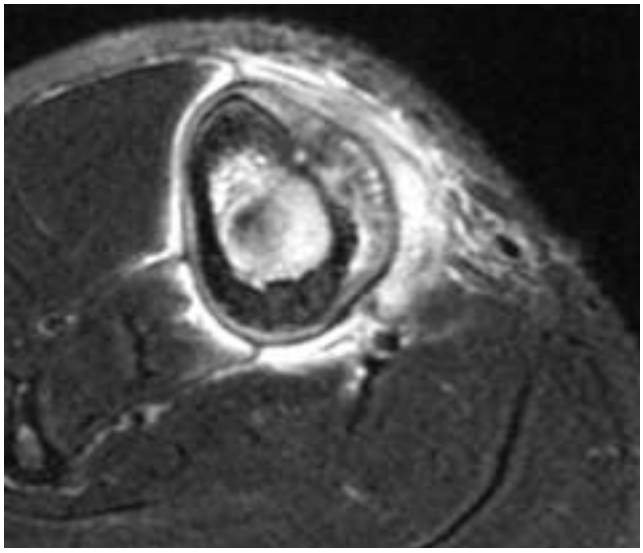

Fig. 3. Focal anterior cortical destruction with adjacent laminated periosteal new bone formation and circumferential high signal intensity periosteal reactions are seen on FSE fat-suppressed T2-weighted (4000/76) axial image.

Fig. 4. Irregular thick wall enhancement of the tumoral lesion and multistriped enhancement within the periosteal new bone formation on the enhanced images.

MR 소견은 병변의 시기에 따라 다양하다. 초기병변에서는 병변 주변에 T2-강조영상에서 골내외로 미만성 신호강도의 증가는 부종 또는 염증성 세포의 침윤을 시사하는 소견이고, 침습적인 종양 또는 급성 골수염과의 감별이 쉽지 않다. T1-강조영상에서는 이들 병변의 신호강도는 인접 조직과 유사하다. 시간이 지나면 이들 반응이 감소되고 신호강도도 떨어지고 주 병변에 국한된다. 핵의학 검사의 특이도는 낮고, CT는 단순촬영 사진에서 척추나 골반골 병변의 윤곽이 불확실할 경우 도움이 된다.

감별진단 (long bone)으로, 보다 침습적인 양상의 병변인 경우에는 Ewing's sarcoma, Osteosarcoma, Leukemia, Neuro-blastoma 또는 Acute osteomyelitis를, 보다 양성병변의 양상인 경우는 Simple bone cyst, Fibrous dysplasia, 또는 Chronic osteomyelitis 등을 감별하여야 한다.

■ References

1. Kransdorf M: Langerhans' cell histiocytosis of bone. Radiographics 1992 12:801
2. Resnick D. Lipidoses, histiocytosis, and hyperlipoproteinemias. In Resnick D. Diagnosis of bone and joint disorders. Philadelphia : Sunders 1995 : 2190-2246
3. Conway WF, Hayes CW. Miscellaneous lesions of bone. Radiol Clin North Am 1993; 339-372

학회활동

□ 제 6차 상임이사회 주요내용

일 시 : 2000년 5월 17일 (수) 17:00-20:00
장 소 : 학회 회관
참석자 : 상임이사 12명

◆ 보고사항

1. 3월 중 공문 접수 18건, 발송 19건
2. 4월 수입, 지출 현황
   총 수입 76,740,000원
   총 지출 69,865,376원
3. 각종 회의 개최
   1) 제 1차 정기이사회
      일 시 : 2000년 4월 21일 (금) 12:00
      장 소 : 경주 교육문화회관
      토의사항 : 1. 2001년 학술대회 일정에 관한 건
      2. 연구회 인정기준 및 재정지원 규정 변경에 관한 건
      3. 숙제보고 지원에 관한 건
      4. ECR 장학기금에 관한 건
   2) 제 5 차 실무회의
      일 시 : 2000년 5월 3일 (수) 17:00
      장 소 : 대한방사선의학회관 회의실
      안 건 : 제반안건
   3) 정보위원회 개최
      일 시 : 2000년 5월 4일 17:00
      장 소 : 메디슨 벤처타운 회의실
      안 건 : 홈페이지 운영에 관한 건
   4) 제 5차 학술위원회 개최
      일 시 : 2000년 5월 8일 17:00
      장 소 : 학회회관
      안 건 : 제 11차 한일학회대회 초록 선정 및 기타 학회에 관한 건.
4. 초음파진료행위에 관한 유권해석에 관한 건
   초음파진료행위에 관한 유권해석을 관계부처에 질의하였음.
5. 2000년도 춘계학술대회 결과보고
   1) 대회개요
      가. 기 간 : 2000년 4월 21일 (금) 08:00 ~ 22일 (토) 12:10
      나. 장 소 : 경주교육문화회관 그랜드홀
      다. 주 최 : 대한방사선의학회
      라. 후 원 : 한국방사선의학재단, 대한 X선검진협회
   2) 대회 조직
      가. 회 장 : 정원균 (인하병원)
      나. 이 사 장 : 연경모 (서울의대)
      다. 위 원 장 : 박철민 (고려의대)
      라. 간 사 : 임효근 (성균관의대)
      라. 위 원 : 박철민, 임효근, 김선용, 최우석, 나동규, 임명관, 박찬섭, 이기남, 오유환, 김윤현, 김양민, 한준구, 김표년, 염현규, 김정식, 전혜정, 김보현, 류경남, 김성문, 안중모, 이영석, 김지혜, 박정미, 최재걸, 심형진, 이도연
   3) 회원등록 및 등록비 현황
      가. 전문의 : 410명
      나. 전공의 : 393명
      다. 원로회원 : 14명
      라. 등록비현황 (사전등록시)
         평생회원 : 70,000원
         정 회 원 : 120,000원
         (등록비 70,000원 + 연회비 50,000원)
         전공의회원 : 20,000원
         원로 회원 : 등록비 면제
   4) 초록 접수 및 채택 현황

분야	접수편수	채택편수	채택율 (%)	구성비 (%)
뇌신경계	32	30	93.75	15.9
두경부	5	5	100	2.6
심혈관계	8	7	87.5	3.7
중재	35	30	85.7	15.9
흉부	22	19	86.4	10.1
소화기계	53	43	81.1	22.8
비뇨생식계	14	12	85.7	6.3

	25	20	80	10.6
	12	10	83.3	5.2
	9	8	88.9	4.2
	1		0	0
	5	5	100	2.6
	221	189	81.02	100.0

5)

, ,

, Bracco , Scholarship, Fellowship

(17 2)

				1999;40:235-237
				1999;41:1127-1132

(18 3)

			1999;41:869-877
		CT 가	1999;41:739-744
		: CT, , T2 FLAIR MR	1999;41:17-25

(19 5)

		Upper Gastrointestinal Tract Malignant Obstruction: Initial Results of Palliation with a Flexible Covered Stent	Radiology 1999;210:865-870
		Craniofacial Arteriovenous Malformation: Preoperative Embolization with Direct Puncture and Injection of *n*-Butyl Cyanoacrylate	Radiology 1999;211:661-666
	가	CT Features of Systemic Lupus Erythematosus in Patients with Acute Abdominal Pain: Emphasis on Ischemic Bowel Disease	Radiology 1999;211:203-209
		Low-Grade Gastric Mucosa-associated Lymphoid Tissue Lymphoma: Correlation of Radiographic and Pathologic Findings	Radiology 1999;212:241-248
		Pancreatitis in Association with Clonorchis sinensis Infestation : CT Evaluation	AJR 1999;172:1293-1296

- 게르베연구비 (7편 응모 중 1편 채택)

성 명	소속	논문제목
박재형 정진욱 심형진 곽병국 문영호	서울의대 서울의대 중앙의대 성애병원 성애병원	중재 방사선학적 접근을 통한 만성 허혈성 하지 질환에서 VEGF165유전자 치료요법 개발

- 쉐링연구비 (15편 응모 중 3편 채택)

성 명	소속	논문제목
임현철	한양의대	스텐트형 고주파 전극을 이용한 경관강 열치료에 관한 실험적 연구
최연현	성균관의대	실험적으로 유발한 토끼의 심근경색 모델에서 괴사 친화성 MR조영제를 사용한 MRI와 18FDG-양전자방출 단층촬영술의 심근 생존성 평가에 대한 비교연구
윤권하	원광의대	밀집형, 내부 냉각형 고주파전극을 이용한 조직소작법: 혈류조절, 소작시간, 출력의 변화에 따른 효과 및 소작수술후 MR소견과 병리조직학적 연관성 - 돼지 생체 간에서의 실험적 연구

- Fellowship 기금 전달식
  - 삼성 GE의료기기 - KRS
- Scholarship 기금 전달식
  - Nycomed Korea - KRS
  - 한국쉐링 - KRS
  - 동강무역 - KRS
- 쉐링연구기금 및 Bracco기금, 게르베코리아기금 전달식
  - 쉐링 - KRS
  - Bracco International - KRS
  - 게르베코리아 - KRS

▨ 특강

김창호교수 (경주대학교 문화재학과)

- 신라 삼국통일의 원동력 -

일 시 : 2000년 4월 22일 (토) 08:50-09:30
장 소 : 거문고 B

▨ 심포지움

일 시 : 2000년 4월 22일 (토) 10:30 - 12:00
장 소 : 거문고 B
주 제 : Intracranial Aneurysms
진 행 : 김동익 (연세의대)
발 표 : 김동익 (연세의대) Imaging Diagnosis and Classification
김선용 (아주의대) GDC Embolization
한문희 (서울의대) Extradural and Giant Aneurysms
변홍식 (성균관의대) Treatment of Vasospasm

▨ Technical Forum

일 시 : 2000년 4월 22일 (토) 09:30-10:30
장 소 : 거문고 B
주 제 : PACS
삼성 GE, 동강무역, 중외정보기술, 현대정보기술

▨ 증례퀴즈 : 충남의대에서 출제

금요일 오전 3case, 오후 3case

6)

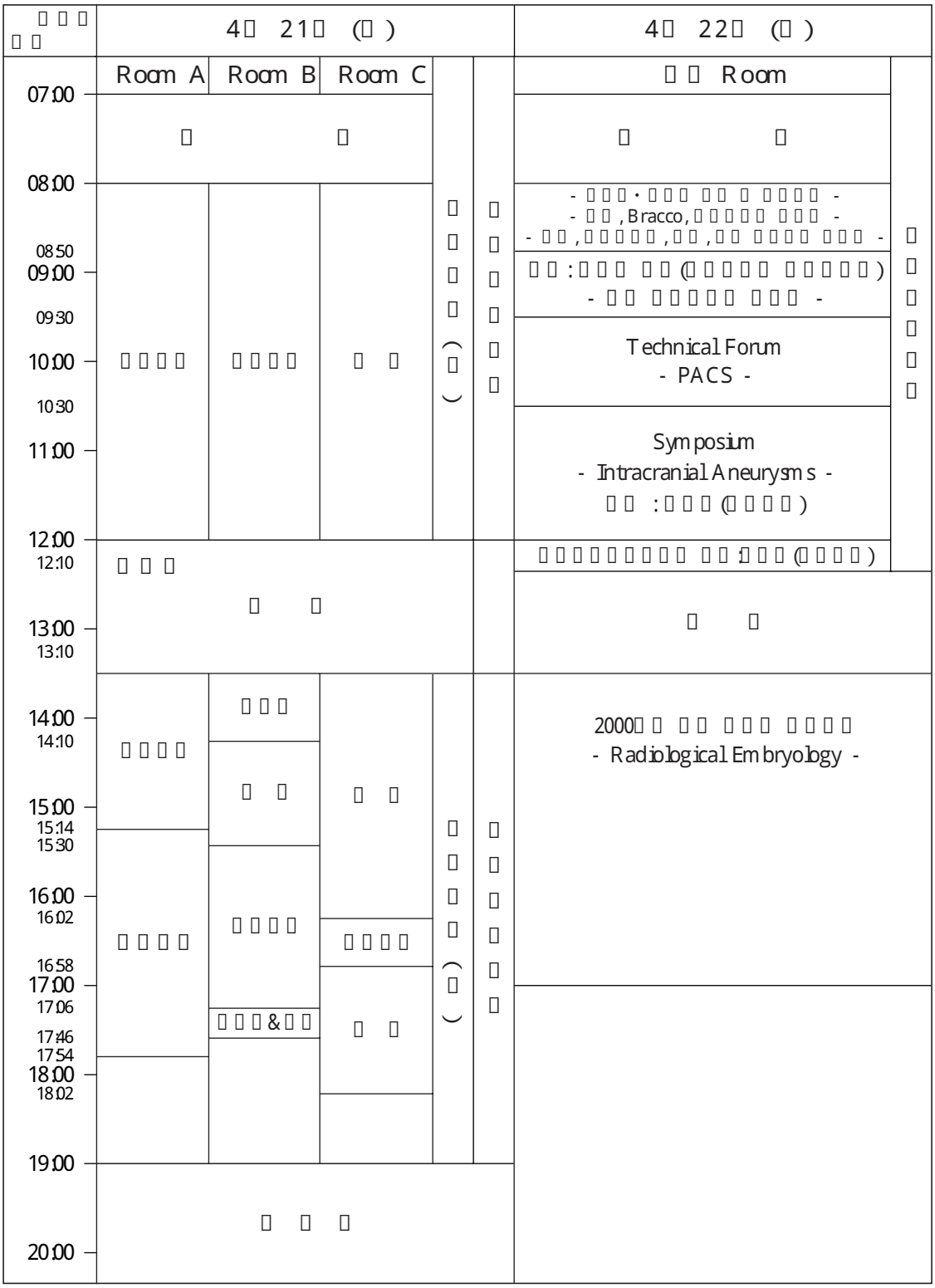
4 21 ( )
4 22 ( )
Room A
Room B
Room C
Room
07:00
08:00
08:50
09:00
09:30
10:00
10:30
11:00
12:00
12:10
13:00
13:10
14:00
14:10
15:00
15:14
15:30
16:00
16:02
16:58
17:00
17:06
17:46
17:54
18:00
18:02
19:00
20:00
- PACS -
Symposium
- Intracranial Aneurysms -
2000
- Radiological Embryology -

7) 시상

가. 퀴즈상 (상품 : 레이져포인터)

권정화 (계명의대), 박수영 (계명의대),
박희진 (계명의대), 장혁원 (계명의대),
이상희 (고신의대), 박정훈 (메리놀병원),
윤창진 (서울의대), 김진우 (영남의대),
최준호 (전남의대), 김장욱 (한양의대) 이상 10명

나. 감사패 및 감사장 증정

초청연사 : 감사장과 명패 증정
Technical Forum 참여 업체 및 연자에게 감사장 증정

8) 각종 상금 시상 현황

가. 학술상 :
최우수상 : 학회 - 100만원, 재단 - 150만원
우수상 : 학회 - 50만원, 재단 - 150만원

나. 전공의상 : 학회 - 50만원 × 3명

다. 저술상 : 재단 - 150만원 × 4명

라. 쉐링연구기금 : 1인당 720만원 × 3명

마. Bracco 기금

구분	내역	비고
일반회계	기본지원금 : 50만원	
Bracco기금	기본지원금 : 150만원 (60%) + 구성비 (40%) 구성비 = (회비납입회원 총수 / 연구회별 회비납입 회원수) + (총납입회비 /연구회별 회비납입 금액) 위의 근거로 지원할 예정임.	

바. 게르베연구기금 : 5개대학 공동연구 2000만원

9) 초록 접수 및 채택 현황

년도	접수		채택		채택율	
	편수	증감비	편수	증감비	채택율	증감비
1999	317	-3.05	209	-0.9	65.9	0
2000	221	-30.28	189	-9.6	85.5	19.6

10) 의료기 전시업체 참여 현황

총 42개 전시 booth 설치 (9개 무료 제공 booth)

6. 제 11차 한·일 학술대회

1) 초록접수 현황
한국 : 26편 채택 (28편 접수)
일본 : 10편 채택 (10편 접수)

2) 초록 채택 통보

3) 특강연자 위촉 및 원고 접수

4) 좌장위촉완료

5) 의료기기전시 안내공문 발송

7. 춘계전공의연수교육 결과보고

일시 : 2000년 4월 22일 13:30 - 17:00
장소 : 경주교육문화회관 그랜드홀
참석인원 : 218명
주제 : Radiological Embryology

8. 2000년도 전공의 평가 고사

일시 : 2000년 5월 27일 (토) 14:00 ~ 16:30
장소 : 전국 6개지역 7개장소
서울 강남·북지역 (경기·강원 포함)
강남 - 서울중앙병원 동관 6층 대강당
강북 - 서울대학교병원 소아병원 임상제 2강의실
충청권 - 충남대학교병원 2층 A강당
전북권 - 원광의대병원 지하 강당
광주·전남권 - 전남대학교병원 6동 7층 강당
대구·경북권 - 영남대학병원 종합강의동 1층
부산·경남권 - 부산대학교병원 신관 9층 강당
현재 채점 진행 중

9. 수련병원실태조사에 관한 건

수련병원 실태조사서를 1차 서신조사를 위해 모두 발송
5월 25일까지 마감 후 평가 진행 중
2000년도 방문 실사 계획 : 6월 경 서울, 경기, 강원지역

10. 2000년 전공의 오리엔테이션 실시

일시 : 2000년 5월 12일 (금) - 13일 (토)
장소 : 천안상록리조트
등록인원 : 1년차 72명 (참석율 86%),
3·4년차 6명 참석
총인원 78명

처음으로 실시한 1박 2일 코스의 이번 신입전공의 오리엔테이션에 대한 평가로 설문조사를 한 결과 대체적으로 긍정적인 답변을 받았으며 응답자는 54명이었음.

프로그램 내용으로는 1) 조별 구성 및 자기소개, 2) 학회소개 및 수련과정 소개, 3) Recreation, 4) Beer Party, 5) 아침 구보, 6) 방사선과의 과거, 현재, 미래, 7) 역할 분담극 (role play) 등으로 구성되었음.

11. 검토의견 요청에 대한 회신 (대한병원협회)

「요추, 경추, 흉추 등 척추에 각각의 병변이 있어 동일 날 각각 해당부위에 CT를 동시에 촬영한 경우」의 수가 산정 방법에 대한 검토의견

척추는 경추, 흉추, 요추 모두 각각 상당한 길이를 차지하고 있으므로, 검사 소요시간이나 영상 수에 있어서 원칙적으로 각 부위의 검사를 각각 독립적으로 인정하는 것이 합당하리라고 사료됨. 그러나 의료보험 재정의 취약성을 감안하여 최소한 이미 본 학회에서 요청했던 내용대로 "척추 CT에서 경추, 흉추, 요추 중 인접 두 부위 검사 시는 150%만 인정하며 세 부위 모두 검사하거나 경추와 요추를 검사할 경우에는 200%를 인정한다"로 수가 산정방법을 개선해 줄 것을 건의함.

12. 헌옷 보내기 사업 보고서 (의무)

일시 : 2000년 4월 30일 (일)
지원 대상 : 이삭의 집 (경기도 의정부소재 고아원)
현장방문자 : 최혜영, 서창해, 전혜정, 양익
지원 품목 : 1. 헌옷 약 200점
2. 비타민
3. 과자류

참여 회원 : 헌옷기증 - 강경숙 , 최석진 , 박준용 , 정수영 , 임명관 , 양익 , 서창해 , 최혜영 , 전혜정 , 삼성서울병원 방사선과
비타민 - 최규호 (30만원 상당)
과자류 - 정수영 (10만원상당), 최혜영 (10만원상당), 서창해 (10만원상당)
차기 사업 : 연말경 이삭의 집에서 필요로 하는 사항으로 시행 예정

13. 학회 홈페이지의 “방사선과에서는” 이란 항목의 내용 개선
1) MR , CT , 일반 촬영 , 초음파 , 중재적 시술로 나누어 일반인이 알기 쉬운 설명 문구 작성
2) 홍보 효과를 높이기 위하여 상응하는 삽화를 제작
3) 증상이나 질병에 따른 모듈 작성
동영상 컨텐츠 제작을 기획하고 추진 중

14. 개원의 주소
정보위원회의 도움으로 개원의 주소를 홈페이지에 게재할 수 있게 되었으며 약도는 각 개원의 가 작성하거나 용역을 주는 방법이 있으며 이를 개원의 에게 결정하도록 공지 할 예정

15. 포괄수 가 제의 해당 질환에 대한 방사선과의 대처 방안 모색을 위하여
해당 연구회 회장단에게 질환 명단을 공지하고 협조요청을 하였음 .

16. 방사선과의 공식 명칭에 대한 질문
홍보차원에서 개원의 들로부터 방사선과의 공식 명칭에 대한 질문이 있었음 .
의료법에 명시된 내용은 “진단방사선과” 로 되어있고 학회에서는 “방사선과” 로 개칭요청을 한 상태임 .

17. 홈페이지 개선에 관한 건
1) 동호회 , 소모임 등 회원들이 원하는 게시판을 만들 수 있는 web-tool을 6월까지 만들기로 함 .
2) 개원의 소개를 위한 페이지 구성 : 기본 DB는 학회에서 제공하고 개인적인 사항은 직접 입력할 수 있도록 만들기로 함 .
3) 대한방사선의학회지의 최근호를 (2000년 1호부터) 목차별로 정리하여 display하기로 함 .
4) 방사선과학 관련 의료법을 의무위원회에서 작성하여 주면 ‘자료실’ 에 게시하기로 함 .

18. 대한방사선의학회지 관련
1) 투고된 원고 현황 : 4월 30일 현재 (126편) 99년 4월 30일 (187편) 투고됨 61편 감소
2) 한국학술진흥재단 학술지 평 가 (대한방사선의학회지); 평 가 신청 예정

19. Korean Journal of Radiology 관련
1) 창간호 발송 ; 도서관등 336 , 편집위원 및 저명한 방사선과의사 90군데 발송됨 .
2) 대한의학학술지 편집인협의회 평 가 신청 (Korean Journal of Radiology) ; 기 신청
3) 투고 및 심사현황
총 투고 편수 : 30 편
투고결정 : 4편 (2호 게재예정)
게재거부 : 3편
심사 혹은 수정 중 : 13편
분야별 원고수 : 뇌신경 (4), 흉부 (12), 심혈관중재 (5), 복부 (4), 비뇨기계 (3), 소아 (1), 유방 (1)
해외에서의 반응 : 매우 긍정적이며 극찬한 서신 다수 접수 , 구독 요청 증 가

◆

토의사항

1. 원로회원 및 초빙회원의 학회지 우송료에 관한 건
금년 7월부터 적용되는 학회지 우송료는 원로회원에게도 정회원과 마찬 가 지로 우송료를 받기로 함 .

2. 가 을학회 Plenary Lecture에 관한 건
가 을학회 Plenary Lecture의 연자는 김순용 (성애병원) 원장님께 부탁드리기로 하고 주제 등을 위임하기로 함 .

3. KJR의 전문의 자격시험 응시자격학술지 인정에 관한 건
전문의 자격시험 응시자격 규정을 “대한방사선의학회에서 인정하는 학술지” 로 개정하기로 하고 KJR은 인정하기로 결정함 .

4. 대한방사선의학회 산하 연구회 sponsor에 관한 건
연구회 회장단 회의를 개최하여 가 급적 관련업체에게 기부금 등의 지원을 받지 않도록 당부하기로 함 .

5. E-mail에 광고 삽입에 관한 건 .
학회에서 회원에게 공지하는 각종 E-mail에 방사선 관련 업체를 제외한 일반업체를 대상으로 상업광고를 넣기로 하고 방법은 웹서버 운영업체인 M2com에서 주관하되 수익금은 50:50으로 M2com과 학회 가 나누기로 함 .

6. MD house의 우리 학회 홈페이지의 표절에 대한 학회의 입장
웹사이트인 MD house에서 우리학회 홈페이지의 일부내용을 copy한 부분에 있어서 표절에 관한 경고를 하기로 함 .

7. 방사선과의 저 수 가 를 보상하기 위한 방안에 관한 건 .
초진료 , 재진료 , 의원 가 산율이 인상되었고 의약품처방전료와 의약품관리료 가 신설되어 다른 임상과는 없어진 약가 마진을 어느 정도 보상해 주고 있지만 방사선과의원의 경우 의약품 취급을 하지 않아 정부에서 인상하여준 수 가 인상에는 별로 혜택을 못 받고 있는 실정으로 개원의협의회에서 제안한 다음 (안)에 적극 협조하기로 함 .
첫째 : CT 포함하여 특수촬영시 전문의 가 산료를 현행 10%에서 30% 이상으로 올려주어야 한다 .
둘째 : 외래에서 하루 30명 미만 보는 경우 진찰료를 50% 가 산해 주어야 한다 .

8. 학회 발전을 위한 제안에 관한 건
원로회원 한만청 회원으로부터 학회발전을 위한 다음 제안을 학술위원회에서 적극 검토하기로 함 .
1) 정기학술대회에 외국 특강연사를 많이 초청하자 .
2) 학회 임원은 동남아국 가 의 학술대회에 적극 참여하여

가 .
3) section .
4) .
5) 가 .
9. 가
( ) .

Fleischner Society 30th Annual Conference 가 2000.5.26-28 27 .Unknown Film Panel , Main Session Moderator, Poster Session Moderator , 17 18 (73)

:
:
:
:
:
:
:
:
:
:

: 1 45-33 3 (055) 247-8575
: 1134-1 B 403 (031) 396-7303

(): 6 20

.
가 .1999 3

format , Cyber-RPC 가 case , , E-mail 가 .

E-mail 1999 1 1 E-mail 가 E-mail .E-mail E-mail (ID@radiology.or.kr) Semi-push Line E-mail .

4 Asian Pacific Congress of Caridovas-cular & Inteventional Radiology
1 APCCVIR 1993 1995 2 , 1997 3 가 . 4 3 2000 가 9-13 July, 2000 .

: , (, , ,), , , 가
: :FAX : 529-7113
E-mail : office@radiology.or.kr

□ 저서 납본 안내

회원께서 쓰신 주옥같은 글의 각종 도서나, 소장하고 계신 그 어떤 자료라도 학회에 기증하여 주시면 소중히 보관하여 유용하게 활용할 수 있도록 최선을 다하겠습니다.

□ 주소변경 회원에게

대한방사선의학회지를 수취하시던 주소가 변경된 회원은 아래와 같은 내용을 적어 본 학회 사무국으로 우송하여 주시기 바랍니다.

성명		전문의번호			
전근무처					
근무처명		근무기간	19 . . .~ 19 . . .		
주소					
현근무처					
근무처명		전화		근무개시일	19 . . .
주소				우편번호	

보내실 곳 :137-130 서울시 서초구 양재동 121-8
전화 : 578-8003, 8005 FAX : 529-7113
E-mail : office@radiology.or.kr