

Artroplastia de cadera luego de una osteosíntesis fallida en fracturas laterales de cadera

FERNANDO LOPREITE, GERMÁN GARABANO, CÉSAR PESCIALLO, HERNÁN DEL SEL

*Servicio de Ortopedia y Traumatología, Hospital Británico de Buenos Aires,
Ciudad Autónoma de Buenos Aires, Argentina*

Recibido el 24-4-2017. Aceptado luego de la evaluación el 14-11-2017 • Dr. FERNANDO LOPREITE • fernandolopreite@hotmail.com 

RESUMEN

Introducción: El objetivo de este estudio retrospectivo fue evaluar el comportamiento clínico-radiológico, las complicaciones y las dificultades técnicas de los reemplazos de cadera luego de una osteosíntesis fallida con tornillo placa dinámico (DHS) en fracturas laterales de cadera.

Materiales y Métodos: Se analizaron 38 reemplazos de cadera en 38 pacientes (31 mujeres y 7 hombres, edad promedio 75.59 años [rango 67-90]), con un seguimiento de 45.5 meses (rango 16-128). Se realizaron 30 reemplazos totales, 7 con prótesis bipolares y uno con una endoprótesis no convencional. En 29 casos, la longitud del tallo femoral fue estándar y 9 eran largos. Clínicamente se evaluó la presencia de dolor y objetivamente se utilizó el puntaje de cadera de Harris. En las radiografías, se analizaron la calidad del cementado (Barrack), las demarcaciones protésicas, la presencia de aflojamiento, pseudoartrosis del trocánter mayor y sus complicaciones.

Resultados: El puntaje de Harris promedio posoperatorio fue de 79 (rango 70-88). De los 35 tallos cementados, 30 fueron clase A; cuatro, B y uno, C de Barrack. No hubo revisiones. Cuatro cotilos cementados presentaron demarcación en zona I; uno, en zona II y III; y otro, en las tres zonas. Hubo 5 pseudoartrosis del trocánter mayor, 3 infecciones agudas que evolucionaron favorablemente con limpieza quirúrgica y antibióticos. Tres pacientes sufrieron luxaciones, uno requirió revisión.

Conclusiones: El rescate de un DHS fallido mediante un reemplazo de cadera representa un procedimiento con resultados funcionales aceptables, devuelve a los pacientes la capacidad de marcha. Es un procedimiento técnicamente demandante y se asocia a una alta tasa de complicaciones.

Palabras clave: Fractura intertrocantérica; DHS; osteosíntesis fallida; reemplazo de cadera.

Nivel de Evidencia: IV

HIP ARTHROPLASTY FOR FAILED INTERNAL FIXATION OF INTERTROCHANTERIC FRACTURES

ABSTRACT

Introduction: The purpose of this retrospective study was to assess the clinical and radiological outcomes, complications, and technical problems of total hip arthroplasty following failure of dynamic screw fixation of the intertrochanteric fractures.

Methods: Thirty-eight total hip arthroplasties in 38 patients were reviewed (31 women and 7 men, with a mean age of 75.59 years [range 67-90]), with a follow-up of 45.5 months (range 16-128). Thirty were total hip arthroplasties, 7 bipolar hip arthroplasties and an unconventional prosthesis. Nine large femoral stems and 29 standard stems were used. The presence of pain was clinically evaluated, and the Harris hip score was objectively used. Quality of cementation (Barrack), prosthetic demarcations, loosening, pseudoarthrosis of the greater trochanter and its complications were analyzed in X-rays.

Conflicto de intereses: Los autores no declaran conflictos de intereses.

Results: Average Harris Hip Score was 79 points (range 70-88). Thirty of 35 cemented femoral stems were type A (Barrack), 4 type B and one type C. There were no revisions. Four cemented cotyles had a demarcation line in zone I, one, in zones II and III; and the other in the three zones. There were 5 nonunion of greater trochanter, 3 acute infections with favorable outcome after toilette and antibiotics. Three patients suffered dislocations, one of them needed revision.

Conclusions: Total hip arthroplasty as salvage procedure after failed dynamic screw fixation achieves acceptable functional results and allows ambulation. This procedure is technically challenging with a high complication rate.

Key words: Intertrochanteric fracture; DHS; failed internal fixation; total hip arthroplasty.

Level of Evidence: IV

Introducción

Las fracturas intertrocantericas representan una de las lesiones más frecuentes del fémur proximal. Aproximadamente nueve de cada 10 ocurren en pacientes >65 años, tres de cada cuatro casos ocurren en mujeres.^{1,2}

La mayoría de estas fracturas se pueden tratar exitosamente con clavos cefalomedulares o con tornillos dinámicos de cadera DHS; sin embargo, un porcentaje reportado de entre el 3% y el 12%³⁻⁵ y hasta el 56%⁶ puede no evolucionar favorablemente, ya sea por el patrón de lesión, su conminución, una fijación insuficiente, errores en la elección o colocación del implante o por una mala calidad ósea.⁷⁻⁹

Según las características del paciente, luego de una osteosíntesis fallida, las opciones de tratamiento de esta secuela consisten en la revisión a una nueva osteosíntesis para aquellos pacientes jóvenes, con buena calidad ósea, donde se aprecie una cabeza femoral viable para fijar una nueva osteosíntesis con aumento o sin él, la afeción artroscópica o no acetabular y el patrón de fractura¹⁰⁻¹² o, en pacientes mayores, con afeción del capital óseo, un reemplazo total de cadera (RTC) como procedimiento de rescate.¹⁰⁻¹⁵

Kligman y cols.¹⁴ comunicaron una alta incidencia de complicaciones intraoperatorias y posoperatorias, entre las que se destacan la fractura periprotésica, la infección y el aflojamiento mecánico, en 16 pacientes tratados con un RTC luego de una osteosíntesis fallida. Zhang y cols.¹⁵ concluyeron en que estos procedimientos de rescate resultaban técnicamente demandantes y que también se asociaban con una alta incidencia de complicaciones.

En el momento de la planificación preoperatoria de un RTC, se deberán tener en cuenta varios aspectos, además de la presencia del material de osteosíntesis, como la deformidad del fémur proximal, por lo general, en varo, la pérdida de capital y calidad óseos, el tipo de fijación protésica por utilizar, el largo del tallo femoral, la demanda física del paciente y la presencia de artrosis o daño acetabular.¹⁶

El objetivo de este estudio retrospectivo fue evaluar los resultados clínico-radiológicos, las complicaciones y los detalles técnicos del reemplazo de cadera como procedimiento de rescate en fracturas laterales de cadera tratadas con técnica DHS fallida.

Materiales y Métodos

Entre agosto de 1997 y diciembre de 2012, en nuestro Centro, se realizaron 101 RTC en pacientes con osteosíntesis fallida.

Los criterios de inclusión fueron: 1) pacientes sometidos a un reemplazo de cadera luego de una osteosíntesis fallida, 2) que la osteosíntesis fallida correspondiese a un clavo dinámico o deslizante de cadera (DHS), 3) que originalmente la fractura por la que se realizó la osteosíntesis correspondiera a una fractura lateral de cadera, 4) un seguimiento mínimo de 16 meses.

Al cierre del estudio, tres pacientes debieron ser excluidos del análisis: dos por no cumplir con el seguimiento mínimo y el restante, porque el diagnóstico por el cual se realizó la artroplastia fue el desarrollo de coxartrosis posterior a la osteosíntesis.

La serie incluyó 38 reemplazos de cadera en 38 pacientes; 31 eran mujeres y siete, hombres, con un promedio de edad de 75.59 años (rango de 67 a 90) y un seguimiento de 45.5 meses (rango de 16 a 128). El tiempo promedio entre la fijación primaria y la artroplastia fue de 9.69 meses (rango de 1 a 38).

Doce de las fracturas originales fueron tratadas en nuestro Centro, mientras que las otras 26 fueron derivadas desde otra institución. Según la clasificación de Evans,¹⁷ 25 eran fracturas laterales inestables y 13, estables.

El RTC se indicó por una de las siguientes causas o por una combinación de ellas: infección, fallas en la técnica quirúrgica, pseudoartrosis, pérdida de la fijación, necrosis avascular de la cabeza femoral, protrusión del tornillo cefálico.

Todas las cirugías estuvieron a cargo del mismo equipo quirúrgico, en quirófano de flujo laminar, bajo anestesia raquídea hipotensiva. En los primeros tres pacientes de la serie, se utilizó la vía de Charnley como abordaje quirúrgico y, en los restantes, la vía anterolateral directa, siempre en decúbito dorsal. En todos los casos, se identificó el origen del material de osteosíntesis y se solicitó a la ortopedia correspondiente el material para su extracción.

Las fallas de origen séptico fueron tratadas en dos tiempos mediante la colocación de un espaciador de cemento con antibiótico. En aquellos casos donde la falla fue de origen aseptico, la osteosíntesis se retiró en el mismo acto quirúrgico que el reemplazo de cadera. Esto se realizó lue-

go de la luxación articular en los casos consolidados o en los que el tornillo cefálico tenía un buen amarre, mientras que, en los restantes, se retiró primero la placa y, luego, se extrajeron la cabeza y el tornillo cefálico.

Se realizaron 30 (79%) artroplastias totales de cadera: 19 (63,3%) prótesis cementadas, ocho (26,6%) híbridas y tres (10%) no cementadas. Siete de las ocho restantes (18,4%) fueron prótesis bipolares cementadas y una endoprótesis no convencional. En nueve casos (23,7%), se utilizaron tallos femorales largos y, en uno, un cotilo tripolar. La decisión de utilizar una prótesis bipolar se basó en la demanda física, la edad y la capacidad de marcha antes de la cirugía. El uso de tallos convencionales o largos se basó en la calidad ósea observada en las radiografías durante la planificación preoperatoria. El único caso en el que se empleó una endoprótesis no convencional de tercio proximal de fémur fue un paciente tratado por infección, a quien se le debió resear todo el fémur proximal y colocar un megaspaciador.

El cementado femoral se efectuó en forma retrógrada, con el uso de tapón distal para su presurización. Los orificios de la placa en el lado externo se ocluyeron, en forma manual, en todos los casos, mientras que los posterointernos se ocluyeron solo cuando fueron accesibles, también manualmente en el momento del cementado.

Cuando se halló un ascenso >2,5 cm del trocánter mayor se realizó un alambrado y se lo descendió para fijarlo y dar tensión al abanico glúteo.

Desde el punto de vista clínico, se evaluó a cada paciente según los datos registrados en las historias clínicas, la presencia de dolor, la capacidad de marcha y la necesidad de asistencia para la marcha. Objetivamente se utilizó el puntaje de cadera de Harris.¹⁸

Se evaluó la fijación de la prótesis con radiografías. La calidad del cementado femoral se clasificó utilizando los criterios de Barrack.¹⁹ La presencia de líneas radiolúcidas

se clasificó de acuerdo con Gruen²⁰ en el fémur, y DeLee y Charnley²¹ en el acetábulo. Los aflojamientos de los cotilos cementados se clasificaron según los criterios de DeLee y Charnley,²¹ y Hodgkinson²². Se consideró aflojamiento del componente acetabular a la presencia de líneas radiolúcidas en las tres zonas o a su migración. Para el aflojamiento de los tallos cementados se utilizaron los criterios de Harris.²³ Los componentes no cementados se evaluaron según los criterios de Engh.²⁴ Las osificaciones heterotópicas se clasificaron según Brooker.²⁵

Resultados

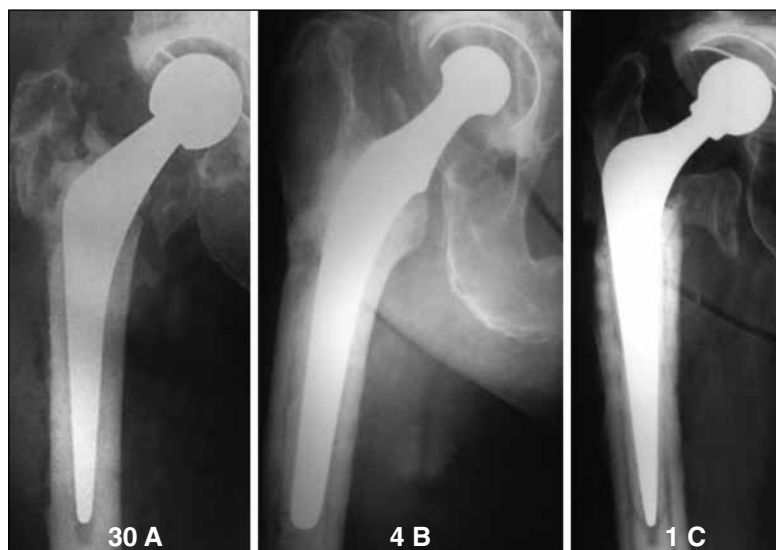
Resultados clínicos

Seis pacientes refirieron dolor leve o moderado y necesitaron analgésicos. Treinta requirieron asistencia para deambular (bastón u andador) y ocho no necesitaron asistencia. Veinte pacientes realizaban marcha extradomiliar y 18, intradomiliar. El promedio posoperatorio del puntaje de Harris fue de 79 (rango de 70 a 88).

Al final del seguimiento, cinco pacientes habían fallecido por diferentes causas no relacionadas con el procedimiento.

Resultados radiológicos

De acuerdo con los criterios de Barrack,¹⁹ 30 de los 35 tallos cementados fueron clase A; cuatro, clase B y uno fue clase C (Figura 1). En seis casos, se observó la extrusión del cemento por los orificios internos de la placa femoral. Las demarcaciones femorales, según las zonas de Gruen, se observaron en las zonas 3 y 4, en un caso y en las zonas 2, 3, 4, 6 y 7, en otro, el cual corresponde a la calidad de cementado clase C. Este último caso se clasificó de acuerdo con los criterios de Harris como posiblemente flojo, sin tener esto traducción clínica hasta el último control.



▲ **Figura 1.** Controles posoperatorios. Se observa la calidad del cementado, según la clasificación de Barrack, clases A, B y C. No hubo casos de la clase D.

Respecto al comportamiento de los cotilos cementados, dos se consideraron mal cementados por presentar un manto de cemento >5 mm, uno de ellos se encontraba lateralizado. En seis casos, se observó la demarcación de la zona 1 de DeLee-Charnley, en uno de ellos también se detectó en la zona 2 y otro en las tres zonas. Si bien se consideró un aflojamiento radiológico, esta demarcación no tuvo repercusión clínica hasta la fecha.

En cuanto a los componentes no cementados, todos tuvieron una fijación ósea con una buena evolución hasta la fecha.

Complicaciones

Cinco (13,15%) pacientes presentaron pseudoartrosis del trocánter mayor con rotura del alambrado trocantérico en dos de ellas. En dos de estos casos, se observó, además, el ascenso del macizo trocantérico con el consiguiente Trendelenburg. Uno correspondió a una mujer de 80 años que sufrió una infección luego de la osteosíntesis. Necesitó de dos espaciadores con las consiguientes limpiezas quirúrgicas y tratamiento antibiótico por vía intravenosa. Al momento del implante protésico, tenía un importante defecto óseo en el fémur proximal que comprometía todo el trocánter mayor y afectaba la continuidad del aparato abductor, se le colocó una endoprótesis no convencional. El otro paciente era una mujer de 75 años operada por una pseudoartrosis de una fractura lateral inestable con rotura del tornillo cefálico, a quien se le efectuó un RTC cementado, sin ningún gesto quirúrgico sobre el trocánter mayor y, en los controles subsiguientes, se observó el ascenso.

Tres (7,89%) pacientes presentaron luxaciones de la prótesis: dos sufrieron solo un episodio que requirió de una reducción cerrada, con evolución favorable, mientras que el restante tuvo cuatro episodios, por lo que fue sometido a revisión. Se trataba de un hombre de 70 años,

cuyo miembro resultó 18 mm más corto después del implante de la prótesis. Se revisó el componente acetabular y se colocó un cotilo constreñido, en tanto que, sobre el componente femoral, se efectuó un recambio de la cabeza protésica por una de mayor longitud; la evolución fue favorable hasta el último control a los 37 meses (Figura 2).

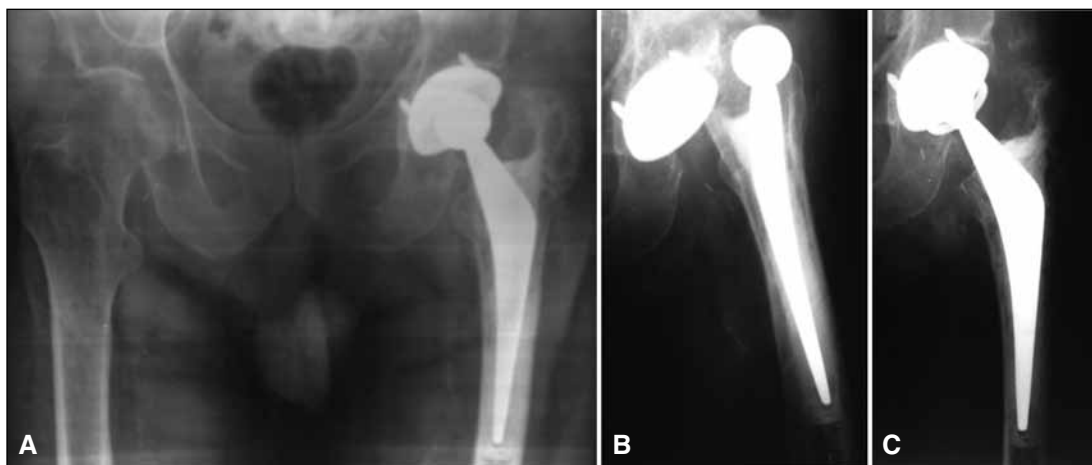
Hubo tres infecciones agudas (7,89%) que requirieron de limpieza quirúrgica y el correspondiente tratamiento antibiótico por vía intravenosa, con evolución favorable. Un paciente (2,63%) presentó una osificación heterotópica de tipo I.

La suma de las complicaciones mencionadas arroja una tasa del 23,68%, una tasa de revisión del 2,63% y una duración de la prótesis, tomando como punto final la revisión por cualquier motivo, del 97,36%.

Discusión

Durante la conversión de un DHS fallido a un reemplazo de cadera, existen diversas dificultades técnicas específicas que deberán tenerse en cuenta a la hora de realizar el procedimiento.^{6,12,15} Junto con la osteosíntesis, el cirujano encontrará la anatomía del fémur proximal distorsionada, sobre todo cuando la reducción no haya sido anatómica, en casos con gran conminución medial o donde se hayan realizado osteotomías, por ejemplo, Dimon. El trocánter mayor podrá observarse pseudoartrosico o, en un escenario más complejo, fragmentado, lo que aumenta el riesgo de luxación y afecta la capacidad de marcha futura.^{4,6,7,16,26,27}

Se podrá observar una merma en la calidad ósea causada por la osteoporosis previa, a la que se le sumará aquella por desuso ocasionada por el tratamiento fallido. Esto agregado a los sitios de debilidad generados por el retiro de los tornillos de la placa y el afinamiento cortical lateral



▲ **Figura 2.** Paciente sometido a una revisión por luxación recidivante. Se colocó una cabeza femoral protésica de mayor longitud y un cotilo constreñido. **A.** Se observa la desigualdad en la longitud de los miembros. **B.** Luxación de la prótesis. **C.** Control a los dos años de la revisión.

provocado por el apoyo, también aumentarán el riesgo de fractura intraoperatoria al momento de luxar la articulación. Haidukewych y cols.²⁶ recomiendan el retiro de la osteosíntesis luego de la luxación, para evitar o disminuir el riesgo de esta complicación. A nuestro entender, esto es posible en fracturas consolidadas o donde el tornillo cefálico aún presente agarre proximal, permitiendo movilizar el fémur proximal en bloque. Cuando esto no ocurre, retirar la osteosíntesis separando el fragmento proximal del distal y luego extraer el cuello y la cabeza femoral sin luxar la articulación pueden resultar menos riesgosos. Este detalle técnico es similar al propuesto por Zhang y cols.¹⁵ para disminuir la incidencia de fracturas del trocánter mayor.

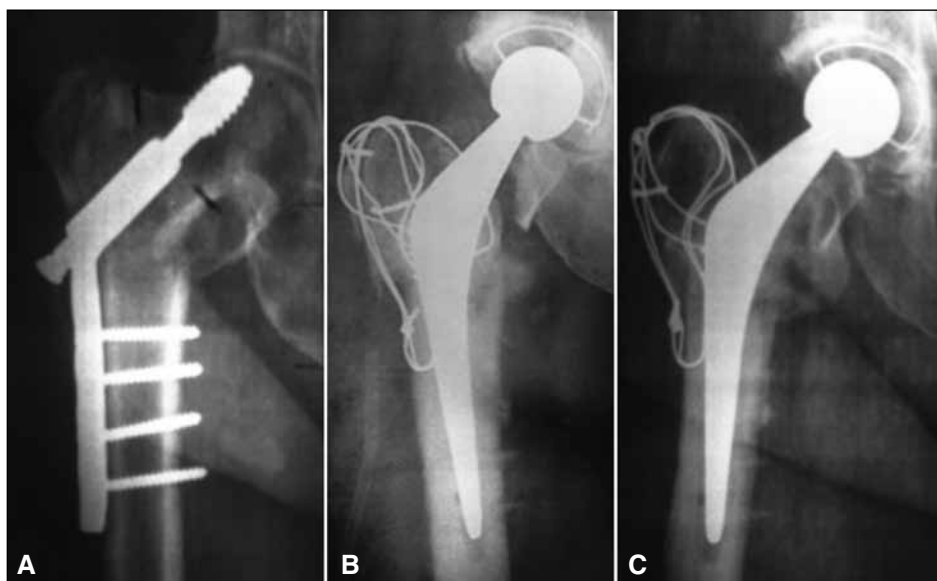
Entender la deformidad del fémur proximal será fundamental a la hora de comenzar a trabajarlo para la colocación del tallo y así evitar una posible fractura intraoperatoria por una falsa vía. Se deberá tener en cuenta que la entrada al canal medular puede estar obliterada por remodelación, esclerosis no solo de la fractura, sino también por la presencia del tornillo cefálico.²⁷ También podrá encontrarse medializado o lateralizado según la deformidad en varo o valgo. Individualizar el canal femoral con un elemento romo con el apoyo de radioscopia puede simplificar este paso.

Si bien cada caso debe evaluarse individualmente, debido a la calidad ósea y al grupo etario al que pertenecen este tipo de pacientes, la fijación cementada resulta la más utilizada. En estos casos, los orificios diafisarios dificultarán la adecuada presurización y, por lo tanto, la calidad del cementado debido a su extrusión, lo que afecta la sobrevivencia del tallo. Para evitar esto, se han descrito varias

técnicas, como la oclusión directa o digital, el relleno con injerto óseo de la cabeza femoral o el uso de tornillos corticales que luego se retirarán.^{15,27-29}

En nuestra serie, según la clasificación de Barrack,¹⁹ 30 de los 35 tallos cementados (85,7%) resultaron de clase A; cuatro (11,4%), de clase B y uno solo (2,85%) fue de clase C. No expusimos los agujeros internos de la cara femoral, por lo que, en tres (7,9%) oportunidades, el cemento se extruyó por estos orificios (Figura 3). Pensamos que quizás este bajo porcentaje se deba a que, cuando se trabaja progresivamente el fémur con las diferentes raspas, de alguna manera, el tejido esponjoso ocluye estos orificios y dificulta su extrusión. Comparativamente con la serie de Zhang y cols.,¹⁵ el cementado en nuestra serie fue aceptable, este autor reportó un cementado de clase C en el 81% de sus casos. Al igual que, en nuestra serie, estos autores no comunicaron aflojamiento mecánico al final del seguimiento. Coincidimos con ellos en que quizás la baja demanda funcional de este grupo de pacientes ejercería un efecto protector ante el cementado subóptimo.

Respecto a los tallos no cementados utilizados, en nuestra serie, se reservaron para aquellos casos con importantes defectos óseos en el fémur proximal, utilizando vástagos de fijación distal con buena evolución en todos los casos. Laffosse y cols.²⁹ y Abouelela³⁰ comunicaron excelentes resultados con este tipo de tallos en sus respectivas series. Cabe considerar que la utilización de implantes no cementados de fijación metafisaria en estos casos no sería recomendable, ya que dicha fijación se encuentra afectada por el tipo de fractura y la mala calidad del fémur proximal, además del riesgo de fractura por la debilidad ósea al retirar la osteosíntesis.



▲ **Figura 3.** A. Falla mecánica de la osteosíntesis con deformidad en varo del fémur proximal y protrusión del tornillo cefálico. B. Reemplazo total de cadera cementado, con alambrado trocánterico. Nótese la extrusión del cemento por los orificios internos de la cortical. C. Control a los 34 meses.

Otro punto por mencionar respecto de los implantes femorales es su longitud. En estos procedimientos de rescate, en general, la tendencia es utilizar tallos femorales de mayor longitud que los convencionales, con el fin de sobrepasar los orificios distales de la osteosíntesis retirada saltando dicha zona de debilidad. En diferentes estudios, se ha demostrado que defectos que afecten menos del 20-30% del diámetro femoral no reducen significativamente su resistencia torsional y, en general, los orificios de los tornillos retirados no exceden dicha dimensión.^{31,32} Aunque cabe mencionar que, en ninguno de estos estudios, se realizó con la colocación de un componente femoral protésico, y quizás su extremo en la vecindad de estas zonas de debilidad afecte en mayor proporción dicha resistencia.

En nuestra serie, se utilizaron 28 tallos convencionales, sin ninguna fractura en el extremo distal, resultados similares a los informados por Zhang y cols.,¹⁵ y Hammad y cols.³³ Los tallos largos cementados se usaron cuando se observó un canal femoral de tipo Dorr C³⁴ o en los que se optó por utilizar tallos no cementados de fijación distal.

Analizando diferentes series, y teniendo en cuenta los ítems mencionados, observamos y entendemos que las complicaciones más frecuentes en estas cirugías están representadas por la luxación, la fractura periprotésica, la pseudoartrosis del trocánter mayor y la infección (Tabla).

El 13,15% de nuestra serie tuvo pseudoartrosis del trocánter mayor, porcentaje similar a los reportados por Hammad y cols.,³³ (12,5%) y Zhang y cols.¹⁵ (32%). Este segundo grupo asocia la alta incidencia de esta complicación a la combinación de la osteoporosis, la debilidad originada por el orificio de entrada en la corteza lateral para el tambor del DHS y al estrés sufrido por el segmento durante el retiro del material de osteosíntesis. Como alternativa para disminuir esta complicación propone el

retiro de la placa, en primer lugar, luxar la articulación y, por último, retirar el tornillo cefálico directamente desde la cabeza femoral. En nuestra serie, cuando se observó al trocánter desprendido, se realizó un alambrado trocánterico (6 casos), pero, en dos ocasiones, se rompió. Cabe señalar que, aunque esté pseudoartrosico, no siempre evoluciona con un ascenso y la consiguiente insuficiencia del aparato abductor. En ocasiones, la continuidad del abanico osteomuscular es suficiente para que el paciente no evolucione con Trendelenburg en el posoperatorio.

Si bien esto no es un factor determinante único ni absoluto, puede relacionarse con la incidencia de luxación protésica. En nuestra serie, fue del 8%, un caso requirió revisión por recidivas. Si bien comparativamente a los reemplazos primarios esta impresiona ser alta, resultó inferior al 12,5% de Zhang y cols.,¹⁵ pero superior al 6,9% de Laffosse y cols.²⁹ y al 3,1% de Hammad y cols.³³ Como en nuestra serie, Laffosse y cols.²⁹ también debieron revisar un paciente (3,45%) por luxación recidivante. En estos casos, podemos plantearnos la posibilidad de utilizar implantes con cabezas de mayor diámetro o cotilos constreñidos para disminuir la incidencia de esta complicación.

Independientemente de que no hubo fracturas periprotésicas en nuestros pacientes, debemos mencionar que la incidencia comunicada de esta complicación oscila entre el 0% y el 7%, según diferentes autores.^{12,15,29,32}

Por último, tres pacientes de nuestra serie requirieron de una limpieza quirúrgica por infección aguda, esto comparativamente resulta un porcentaje alto frente al 1% de D'Arrigo¹⁶ o al 3,7% de Hsieh y cols.³⁵ Analizando particularmente estos casos, observamos que los tres habían sufrido una infección previa, y fueron tratados con espaciador. Dos de ellos sufrieron una recidiva con el mismo germen, pese a que todos sus parámetros humorales (gló-

Tabla. Tratamiento, tipo de artroplastia, longitud del tallo y complicaciones, según diferentes series

Autor	Cantidad de pacientes/ Seguimiento (meses)	RTC/ Prótesis bipolar	Tallo estándar/ largo	Complicaciones (%)	Fractura intraoperatoria	Luxación posoperatoria	Pseudoartrosis del trocánter mayor	Otras
Zhang ¹⁵ (2004)	19/40	16/3	16/0	47	5	3	-	Osificación heterotópica
Laffosse ²⁹ (2007)	29/20	7/22	0/29	13,8	-	2	2	
Hammad ³³ (2008)	32/57	32/0	28/5	18,7	1	1	4	
D'Arrigo ¹⁶ (2010)	21/6	19/2	5/16	9,5	1	-	-	Infección aguda
Abouelela ³⁰ (2012)	16/60	16/0	0/16	12,5	-	-	2	Signo de Trendelenburg
Esta serie	38/40	31/7	29/9	23,7	0	3	5	Infección aguda, osificación heterotópica

RTC = reemplazo total de cadera, tallo estándar/largo = tallo femoral de longitud estándar/de longitud superior al estándar.

bulos blancos, eritrosedimentación y proteína C reactiva) eran normales antes del reimplante y habían concluido el tratamiento antibiótico por vía intravenosa correspondiente según lo estipulado por el Servicio de Infectología. En el caso restante, el microorganismo obtenido en la muestra intraoperatoria fue diferente del anterior.

Las debilidades de este estudio son las propias de un estudio retrospectivo; si bien todos los pacientes tuvieron una complicación del DHS, sus diagnósticos fueron diferentes (seudoartrosis, necrosis ósea avascular, infección), donde se utilizaron diferentes modelos protésicos, con un seguimiento relativamente corto. Las fortalezas se centran en que las cirugías estuvieron a cargo del mismo equipo quirúrgico, en un mismo Centro, las evaluaciones preoperatoria y posoperatoria fueron idénticas, y la cantidad de casos es aceptable comparativamente con otras series.

Conclusiones

La conversión de un DHS fallido a un reemplazo de cadera es un procedimiento técnicamente demandante. Se asocia una alta tasa de complicaciones, como infección, luxación y seudoartrosis del trocánter mayor. Si bien la duración de la prótesis no parece verse afectada, al menos a corto y mediano plazo, posiblemente por la baja demanda funcional de este grupo de pacientes, debemos ser cuidadosos a la hora de colocar un tallo cementado por las dificultades que surgen para presurizar el cemento. No obstante y en coincidencia con la literatura, a pesar de estas dificultades y las complicaciones mencionadas, impresiona ser un procedimiento de rescate válido, debido a la mejoría del dolor y la posibilidad de devolverles a los pacientes la capacidad de marcha.

Bibliografía

1. Lorch DG, Geller DS, Nielson JH. Osteoporotic pertrochanteric hip fractures. *J Bone Joint Surg Am* 2004;86:398-410.
2. Kyle RF. Fractures of the proximal part of the femur. *J Bone Joint Surg Am* 1994;76:924-50.
3. Lopreite F, Ratto J, del Sel H. Fractura lateral de cadera. Análisis de fallas y complicaciones con el clavo compresivo dinámico. *Rev Asoc Argent Ortop Traumatol* 2005;70(4):307-12.
4. Gonzalez GA. Salvataje de fallas en fracturas laterales de cadera tratadas con fijación interna. Tratamiento y resultados funcionales. *Rev Asoc Argent Ortop Traumatol* 2006;71(3):232-6.
5. Anglen JO, Weinstein JN. Nail or plate fixation of intertrochanteric hip fractures: changing pattern of practice. *J Bone Joint Surg Am* 2008;90:700-7.
6. Haidukewych GJ, Berry DJ. Hip arthroplasty for salvage of failed treatment of intertrochanteric hip fractures. *J Bone Joint Surg Am* 2003;85:899-905.
7. Haidukewych GJ, Israel TA, Berry DJ. Reverse obliquity of fractures of the intertrochanteric region of the femur. *J Bone Joint Surg Am* 2001;83:643-50.
8. Im GI, Shin YW, Song YJ. Potentiality unstable intertrochanteric fractures. *J Orthop Trauma* 2005;19:5-9.
9. Madsen JE, Naess L, Aune AK, Stromsoe K. Dynamic hip screw with trochanteric stabilizing plate in the treatment of unstable proximal femoral fractures: a comparative study with Gamma nail and compression hip screw. *J Orthop Trauma* 1998;12:241-8.
10. Alvarez DB, Aparicio JP, Fernandez EL, Jimenez JP. Implant breakage, a rare complication with Gamma nail. A review of 843 fractures of the proximal femur treated with Gamma nail. *Acta Orthop Belg* 2004;70:435-43.
11. Haidukewych GJ, Berry DJ. Salvage of failed internal fixation of intertrochanteric hip fractures. *Clin Orthop Relat Res* 2003; (412):184-8.
12. Said GZ, Farouk O, El-Sayed A, Said H. Salvage of failed dynamic hip screw fixation of intertrochanteric fractures. *Injury* 2006; 37:194-202.
13. Stoffelen D, Haentjens P, Reynders P, Casteleyn PP, Broos P, Opdecam P. Hip arthroplasty for failed internal fixation of intertrochanteric and subtrochanteric fractures in the elderly patient. *Acta Orthop Belg* 1994;60(Suppl 1):135-9.
14. Kligman M, Roffman M. Conversion total hip replacement after failed internal fixation of intertrochanteric fracture. *Harefuah* 1998;134:690-92.
15. Zhang B, Chiu KY, Wang M. Hip arthroplasty for failed internal fixation of intertrochanteric fractures. *J Arthroplasty* 2004;19: 329-33.
16. D'Arrigo C, Perugia D, Carcangiu A, Monaco E, Speranza A, Ferreti A. Hip arthroplasty for failed treatment of proximal femoral fractures. *Int Orthop* 2010;34:939-42.
17. Evans EM. The treatment of trochanteric fractures of the femur. *J Bone Joint Surg Br* 1949;31:190-205.
18. Harris WH. Traumatic arthritis of the hip after dislocation and acetabular fracture: treatment by mold arthroplasty. An end-result study using a new method of result evaluation. *J Bone Joint Surg Am* 1969;51:737-40.

19. Barrack RL, Mulroy RD, Harris WH. Improved cementing techniques and femoral component loosening in young patients with hip arthroplasty. A 12-year radiographic review. *J Bone Joint Surg Br* 1992;74:385-89.
20. Gruen TA, McNeice GM, Amstutz HC. Modes of failure of cemented stem-type femoral components: a radiographic analysis of loosening. *Clin Orthop* 1979;141:17-27.
21. DeLee JG, Charnley J. Radiological demarcation of cemented sockets in total hip replacement. *Clin Orthop* 1976;121:20-5.
22. Hodgkinson JP, Shelly P, Wroblewski BM. The correlation between roentgenographic appearance and operative findings at the bone-cement junction of the socket in Charnley low friction arthroplasty. *Clin Orthop Relat Res* 1988;(228):105-9.
23. Harris WH, McCarthy JC, O'Neill DA. Femoral component loosening using contemporary techniques of femoral cement fixation. *J Bone Joint Surg Am* 1982;64:1063-8.
24. Engh CA, Glassman AH, Suthers KE. The case for porous-coated hip implants. The femoral side. *Clin Orthop Relat Res* 1990; 261:90-8.
25. Brooker AF, Bowerman JW, Robinson RA, Riley LH Jr. Ectopic ossification following total hip replacement. Incidence a method of classification. *J Bone Joint Surg Am* 1973;55:1629-32.
26. Haidukewych GJ, Berry DJ. Salvage of failed treatment of hip fractures. *J Am Acad Orthop Surg* 2005;13:101-9.
27. Unnanuntana A, Goodman SB. Conversion total hip replacement after malunited intertrochanteric fracture: a technical note. *Am J Orthop (Belle Med NJ)* 2008;37(10):506-9.
28. Patterson BM, Salvati EA, Huo MH. Total hip arthroplasty for complications of intertrochanteric fracture. A technical note. *J Bone Joint Surg Am* 1990;72:776-7.
29. Laffosse JM, Molinier F, Tricoire JL, Bonneville N, Chiron P, Puget J. Cementless modular hip arthroplasty as a salvage operation for failed internal fixation of trochanteric fractures in elderly patients. *Acta Orthop Belg* 2007;73:729-36.
30. Abouelela AKH. Salvage of failed trochanteric fracture fixation using the revitan curved cementless modular hip arthroplasty. *J Arthroplasty* 2012;27(7):1382-8.
31. Burstein AH, Currey J, Frankel VH, Heiple KG, Lunseth P, Vessely JC. Bone strength. The effect of screw holes. *J Bone Joint Surg Am* 1972;54:1143-8.
32. Edgerton BC, An KN, Morrey BF. Torsional strength reduction due to cortical defects in bone. *J Orthop Res* 1990;8:851-7.
33. Hammad A, Abdel AAL, Said HG, Bakr H. Total hip arthroplasty following failure of dynamic hip screw fixation of fractures of the proximal femur. *Acta Orthop Belg* 2008;74:788-92.
34. Door LD, Takei GK, Conaty JP. Total hip arthroplasty in patients less than forty-five years old. *J Bone Joint Surg Am* 1983;65: 474-9.
35. Hsieh PH, Chang YH, Chen SH, Shih CH. Staged arthroplasty as salvage procedure for deep hip infection following intertrochanteric fracture. *Int Orthop* 2006;30(4):228-32.