

REVISÃO

## ESTUDOS SOBRE *CAPILLARIA HEPATICA*: UMA AVALIAÇÃO DO SEU PAPEL PATOGÊNICO PARA O HOMEM

VIRGÍNIA ANDRADE GALVÃO

*Capillaria hepatica* é considerado um parasito que excepcionalmente afeta o homem. Levando-se em conta a elevada prevalência desta parasitose em roedores domésticos e as baixas condições de higiene e moradia entre a população de baixa renda, existe a possibilidade de que a capilariase hepática tenha um papel na patologia humana maior que o comumente admitido. São apresentados neste trabalho dados acerca do parasito, sua biologia e seu papel patogênico, bem como os resultados de estudos experimentais e humanos que revelam aspectos imunopatológicos indicativos de sensibilização e resistência face a esta parasitose.

*Capillaria hepatica* é um helminto desconhecido de grande maioria dos médicos em nosso meio, mas que pode parasitar o homem. O seu verdadeiro papel na nossa patologia regional é inteiramente desconhecido. Há indícios, no entanto, de que tal papel possa ser de alguma ou muita importância. Estes indícios são os seguintes: a alta prevalência de *C. hepatica* em ratos capturados em vários locais da cidade de Salvador, Bahia (Galvão, 1976) bem como em outras cidades do Brasil (Meira, 1931), a presença de um provável caso humano representado por um granuloma hepático solitário em uma de nossas necropsias (Galvão, 1976) e a dificuldade para se reconhecer em vida uma infecção por helmintos cujos ovos não chegam ordinariamente ao meio exterior. Estes fatos, além de outros que são abordados mais adiante, nos provocaram um interesse pelo estudo da importância potencial da *C. hepatica* na nossa patologia e nos convenceram da utilidade da divulgação entre os médicos de alguns dados fundamentais a respeito deste curioso parasito.

Os casos humanos conhecidos de infecção por *C. hepatica* são, geralmente, casos graves (a maioria fatal) ou alguns diagnosticados por acaso. Não existe tratamento específico para esta parasitose. O método diagnóstico (em vida) único é a biópsia hepática, pelas características de ciclo deste parasito. Por ser esta helmintose bastante disseminada entre mamíferos, principalmente ratos, por ser o homem um animal susceptível, por existirem nas condições ambientais de grande parte da população pobre um meio propício para a disseminação desta infecção, é possível que sua real importância tenha sido subestimada.

## PARASITOLOGIA

*Capillaria hepatica* foi inicialmente descrita por Bancroft (1893) com o nome de *Trichocephalus hepaticus*, sendo posteriormente classificada por Hall (1916) como *Hepaticola hepatica*. Foi Baylis (1931) que, reconstituindo pela primeira vez os vermes adultos recuperados do fígado, classificou-a no gênero *Capillaria* (Zeder, 1880) com o nome *Capillaria hepatica*.

Apresentam simetria bilateral, com corpo cilíndrico, alongado, não segmentado, revestido por uma cutícula, desprovido de membros articulados. Possuem aparelho digestivo completo, cavidade geral sem revestimento epitelial. Apresentam dimorfismo sexual. O corpo do verme adulto possui uma parte anterior filiforme que contém o esôfago. A parte posterior, dilatada, tem o restante do aparelho digestivo e órgãos genitais. A parte anterior do corpo é mais curta que a do *Trichocephalus trichiuris* com o qual é muito parecido. O macho mede de 30 a 50 mm de comprimento (Weight, 1961).

Os ovos de *Capillaria hepatica* também são na sua forma muito semelhantes aos do tricocéfalos. No entanto é através do estudo das suas características específicas que se faz a distinção entre estes dois helmintos na prática. Seus ovos têm uma forma oval (54 – 65 x 22 – 33  $\mu$ ), casca dupla apresentando estrias na casca externa e rolhas polares não protuberantes (não ultrapassam a casca externa) (Tabela 1, Fig. 1) (McQuown, 1954).

TABELA I

Principais diferenças entre ovos de *C. hepatica* e dos de *T. trichiuris*

	Forma de ovo	Casca Externa	Calotas Polares	Tamanho	Estágio de desenvolvimento em que aparecem nas fezes
<i>C. hepatica</i>	oval	Estriada	Não ultrapassam Casca externa	54-65m 22-33m	Morula
<i>T. trichiuris</i>	Elíptico	s/ estriações	São protusas	49-65m 20-29m	Estágio não segmentado

*Capillaria hepatica* é um parasito cosmopolita, já tendo sido encontrado em praticamente todas as regiões do mundo, de climas e condições ambientais diversos. Desde regiões geladas do Canadá, onde estudos feitos demonstram que seus ovos suportam os seis meses de inverno (Freeman & Wright, 1960), até África, Ásia, América do Sul passando pelos EUA e Europa.

O ciclo de *Capillaria hepatica* é direto, necessitando um só hospedeiro que abriga no seu fígado os ovos e os vermes adultos.

A infecção verdadeira se dá com a ingestão pelo hospedeiro de ovos embrionados, que eclodem ao nível de ceco, liberando larvas que migram pelo sistema porta para o fígado. Os vermes permanecem no fígado onde liberam seus ovos, que aí ficam até a morte do hospedeiro (Fig. 2).

Em cerca de 52 horas após a ingestão de ovos embrionados, larvas do 1º estágio são vistas no ceco e no fígado. A partir daí vão amadurecendo e se modificando, entre o 3º e o 7º dia de infecção e se tornam larvas de 2º estágio. A partir do 5º dia já aparecem as larvas do 3º estágio e a partir do 9º dia as do 4º estágio. Por volta do 15º dia de infecção os vermes atingem a maturidade, apresentando tamanho 100 vezes maior que o inicial. Após cerca de 21 dias de infecção, as fêmeas se tornam repletas de ovos e com aproximadamente um mês desintegram-se liberando os mesmos. A quantidade de ovos liberados no fígado é muito grande tendo sido encontrado em fígado de ratos naturalmente

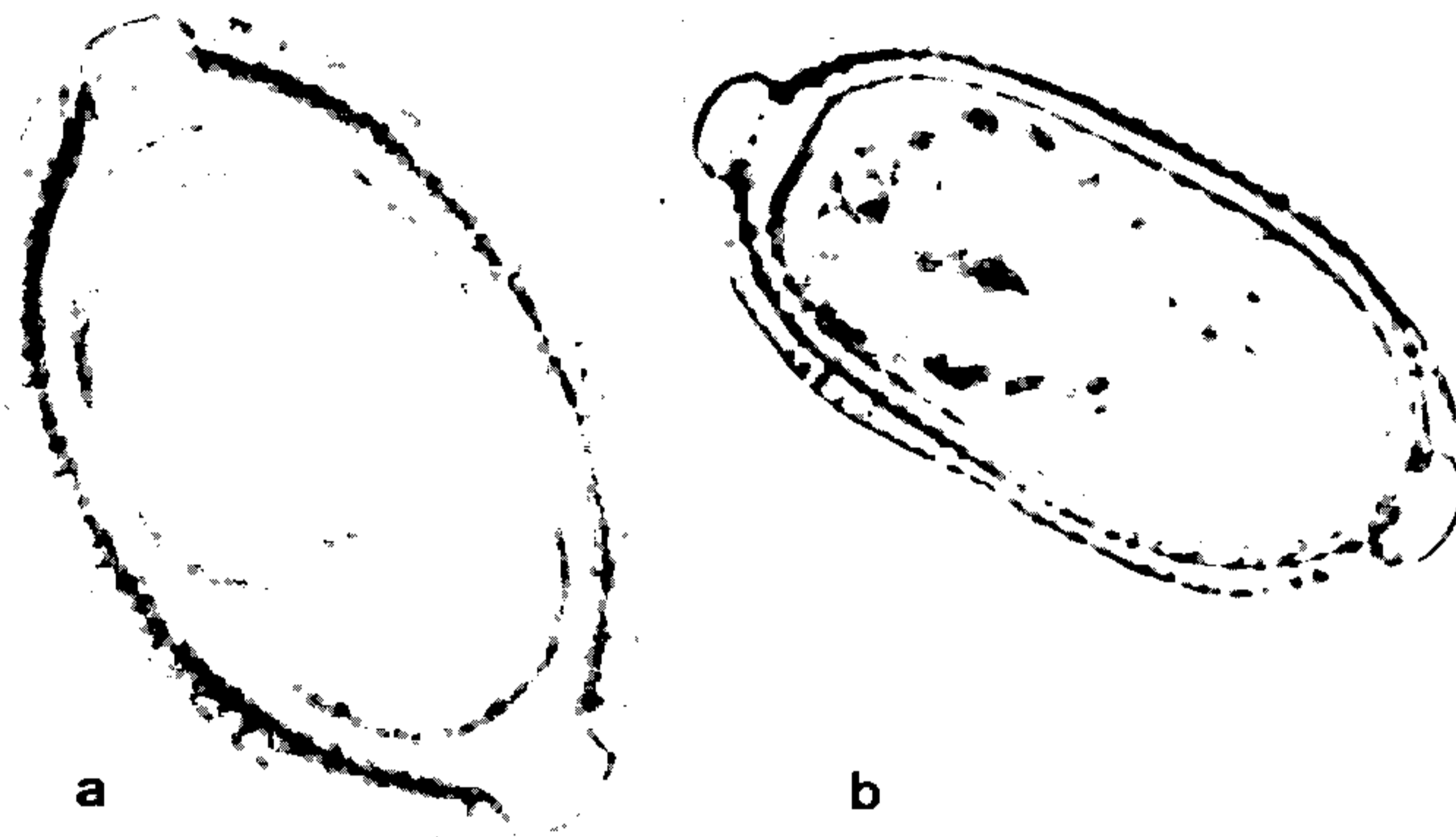


Fig. 1 - Ovos de *Capillaria hepatica*: a) ovo imaturo, iniciando a fase de mórula; b) ovo embrionado vendo-se a larva no seu interior. Notar a dupla casca estriada e as rolhas polares. 400X.

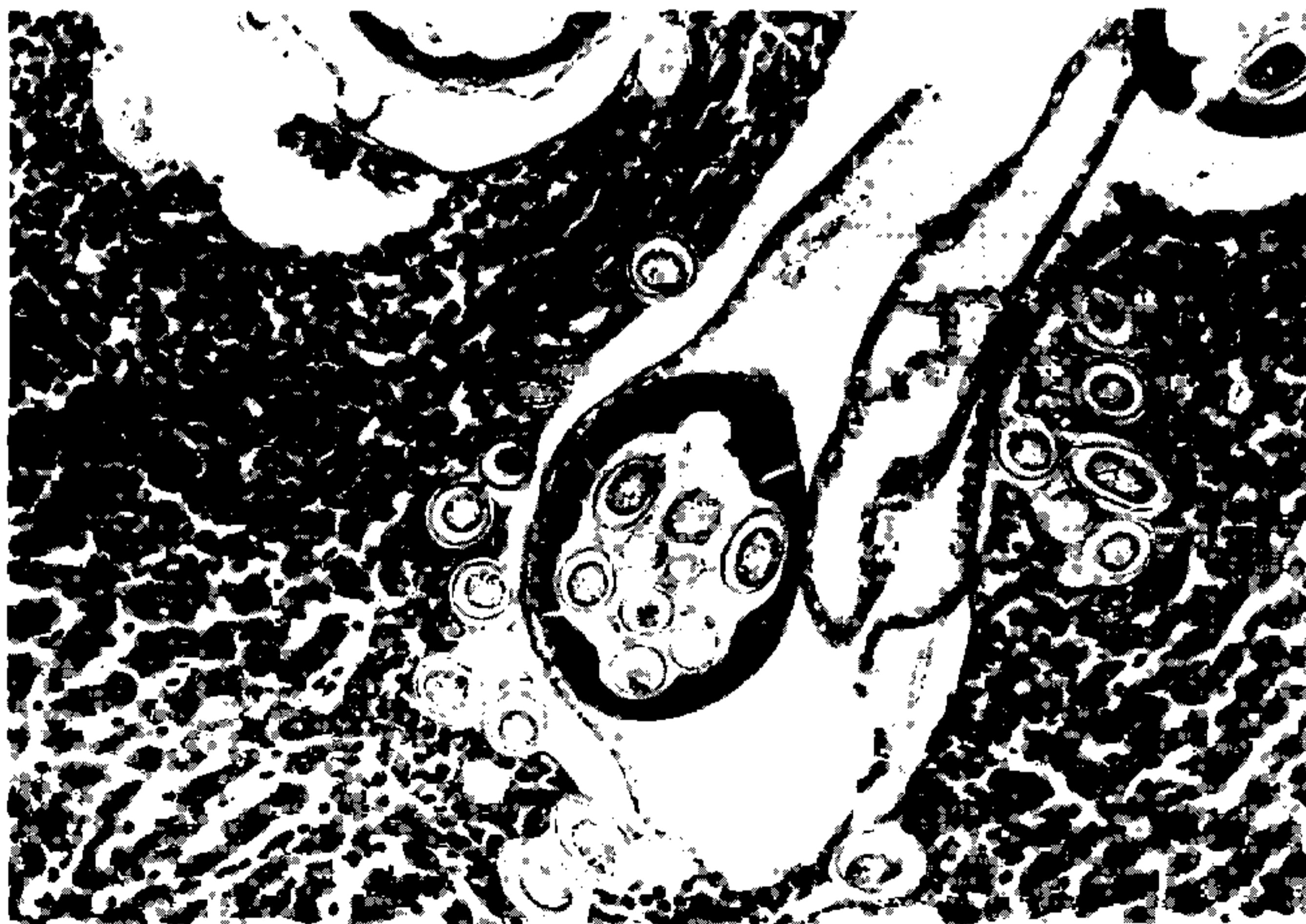


Fig. 2 - Presença de verme adulto em início de desintegração e liberação de ovos que entram em contacto com o tecido hepático. Na reação inflamatória inicial em torno dos elementos parasitários predominam os eosinófilos. Fígado de camundongo. H.E. 120X.

infectados uma média de 475.783 ovos/fígado variando de 11.270 a 1.400,00 ovos/fígado (Farhang-Azad, A., 1977b). Os machos morrem aproximadamente 40 dias após a infecção, podendo a fêmea sobreviver até 59 a 70 dias (Luttermoser, 1938b).

Após a morte do hospedeiro os ovos são liberados no meio ambiente, ou pela desintegração da carcaça ou pelas fezes de algum predador que tenha se alimentado do animal infectado. Uma vez no meio ambiente estes ovos necessitam de cerca de 28 dias para se tornarem embrionados e infectantes. É interessante ressaltar que os ovos de *Capillaria hepatica* são muito resistentes (Luttermoser, 1938a). Dados experimentais demonstram que estes permanecem viáveis em temperatura ambiente por até 25 meses, podem embrionar e produzir infecção com até 681 dias de permanência no fígado de camundongos, e após permanecerem 750 dias na geladeira. Tanto ovos embrionados como não embrionados sobrevivem a 15°C por 60 dias (Weight, 1961). Resistem à dessecação a 27–30°C por 29 dias (Momma, 1930).

O hospedeiro se infecta pela ingestão de material contaminado com os ovos embrionados (terra, água, alimentos). Existe a possibilidade de que as moscas participem da disseminação dos ovos. Momma, no Japão, 1930 observou que as moscas alimentadas com fígado infectado apresentavam em 63,8% dos casos ovos de *C. hepatica* no trato gastrointestinal (um a 1.300 ovos/mosca). Em 32,9% das moscas foram encontrados ovos na superfície do corpo (um a 8 ovos/mosca) e 55,6% das manchas de fezes deixadas pelas moscas continham ovos (um a 65 ovos/mancha).

Farhang-Azad (1977b) estudando os mecanismos de liberação dos ovos do fígado do hospedeiro e de transmissão, observou que entre os ratos o canibalismo parece ser a principal forma de manutenção do ciclo da *C. hepatica*, enquanto que a desintegração da carcaça teria importância secundária e maior quando a temperatura é mais elevada. Concluiu também que os insetos e invertebrados do solo teriam um papel pequeno na disseminação dos ovos.

Outra forma de infecção pela *C. hepatica* é a chamada “infecção espúria”. Ocorre quando o hospedeiro ingere ovos não embrionados. Neste caso os ovos apenas passam através do tubo gastrointestinal e são liberados nas fezes. É o que ocorre quando da ingestão de fígado de animal parasitado (Foster & Johnson, 1939).

## HOSPEDEIROS NATURAIS

1. *Distribuição* — este helminto não apresenta especificidade para espécie, parasitando mamíferos em geral, não tendo sido encontrada nenhuma espécie de mamífero resistente.

Já em 1939 tinham sido encontradas 23 espécies naturalmente infectadas, inclusive quatro primatas, entre eles o homem (Foster & Johnson, 1939). No último levantamento feito para pesquisar novas espécies infectadas no seu habitat natural chegou-se a um total de 33 espécies de mamíferos, de 11 famílias, só na América do Norte (Solomon & Handley, 1971).

2. *Prevalência* — além de ser tão disseminada, tanto entre espécies de mamíferos como geograficamente, estudos da prevalência desta parasitose entre ratos, que parecem ser seus hospedeiros mais comuns, demonstram que ela é além de tudo muito frequente em diversas partes do mundo. Segundo dados de diversos autores, sua incidência em ratos varia de 15,5 a 85,6% (Tabela II). Meira (1931) estudou as diversas parasitoses de ratos capturados na cidade de São Paulo em 1931 e tendo encontrado uma incidência de capilariase hepática de 43,08%, concluiu ser esta a parasitose mais frequente entre estes roedores.

TABELA II

Prevalência de Infecção por *Capillaria hepatica* em ratos, encontrada por diferentes autores

<i>Autores</i>	<i>Ano</i>	<i>Local</i>	<i>Nº</i>	<i>% positivos</i>
Momma, K	1930	Japão	2.222	57,2
Shorb, D. A.	1931	E.U.A	71	47,9
Meira, J. A.	1931	Brasil, SP	123	43,0
Luttermoser, G. W.	1936	E.U.A	2.576	85,6 (adultos) 21,5 (jovens)
Cochrane, J. C. et al	1957	África do Sul	40	47,5
Galvão, V. A.	1976	Brasil, BA	138	64,0 (adultos) 49,0 (jovens)
Farhang-Azad, A.	1977a	E.U.A	845	75,0
Sinniah, B. et al	1979	Malásia	2.324	15,5

Como ponto de partida para um estudo das relações deste parasito com o homem em nosso meio, pesquisamos a sua prevalência entre ratos da cidade de Salvador, Bahia. Os ratos foram capturados em diversos pontos da cidade e necropsiados, tendo sido o reconhecimento da infecção feito através de exame macro e microscópio do fígado. Tendo estudado 138 *rattus norvegicus*, quatro *rattus ratus* e 23 *mus musculus*, encontramos uma prevalência de 57% entre os *rattus norvegicus* (Tabela III) o que é uma frequência muito alta desta parasitose e um dado importante, principalmente se considerarmos que estes roedores existem em grande número nesta cidade, e que as condições sócio-econômicas da maior parte da nossa população levam o homem a um contacto muito direto e constante com os mesmos. Estudos da prevalência desta parasitose em outros hospedeiros são raros. Mac Quown (1954) na Louisiana-EUA encontrou uma prevalência de 3,7% estudando 79 esquilos. Shorb (1931) em Baltimore-EUA encontrou 47,9% de positivos entre 71 ratos selvagens. Wright (1930) em estudo com 216 cães observou três casos. Aqui no Brasil não foram feitos levantamentos com outros hospedeiros havendo apenas registro de casos em dois cães e um gato no Estado do Rio Grande do Sul (Santos & Barros, 1973) em um cão no Rio de Janeiro (Vianna, 1954).

TABELA III

Prevalência de *Capillaria hepatica* em *Rattus norvegicus* da cidade de Salvador, Bahia (1976)

<i>Ratos</i>	<i>Nº</i>	<i>Positivos</i>	<i>%</i>
Jovens	68	33	48,5
Adultos	70	45	64,3
	138	78	56,5

## PATOLOGIA

Outro passo importante no estudo da capilariase hepática é caracterizar as lesões que este parasito provoca no fígado do hospedeiro. Fizemos assim um estudo da evolução da infecção experimental em camundongos.

Para a obtenção de ovos embrionados trituramos em um liquidificador comum fígado de rato naturalmente infectado pela *C. hepatica*, contendo grande número de ovos, com salina tamponada com fosfato, pH 7.2. O material assim obtido foi então passado por um tamis e submetido a decantações e lavagens sucessivas. Os ovos foram, então, mantidos em câmara úmida com formol a 0,5% na temperatura ambiente por 28 a 30 dias, quando quase 100% dos ovos estão embrionados. O inóculo utilizado foi de 500 a 1.300 ovos/camundongo albino e a infecção foi feita através de intubação gástrica.

Foi possível, assim, acompanhar pela microscopia a evolução das lesões no fígado. Na primeira semana a larva do 1º estágio, basófila, pode ser vista penetrando no fígado. Não se nota qualquer reação inflamatória local, apenas degeneração hidrópica dos hepatócitos mais próximos à larva. Já na segunda semana aparece grande número de larvas, agora maiores, apresentando em torno infiltrado inflamatório onde predominam os leucócitos polimorfonucleares, sendo que o tecido hepático no local onde elas se instalam apresenta-se necrosado. Na terceira semana pode se observar os vermes já adultos e a desintegração das fêmeas que liberam os ovos, o que se acompanha de forte reação inflamatória com muitos polimorfonucleares neutrófilos e eosinófilos, macrófagos, linfócitos e plasmócitos (Fig. 3). Após a quinta semana já ocorre a formação de tecido fibroso encapsulando os ovos, sendo que os vermes já não aparecem e se observa a presença de células gigantes e calcificação dos ovos (Fig. 4).

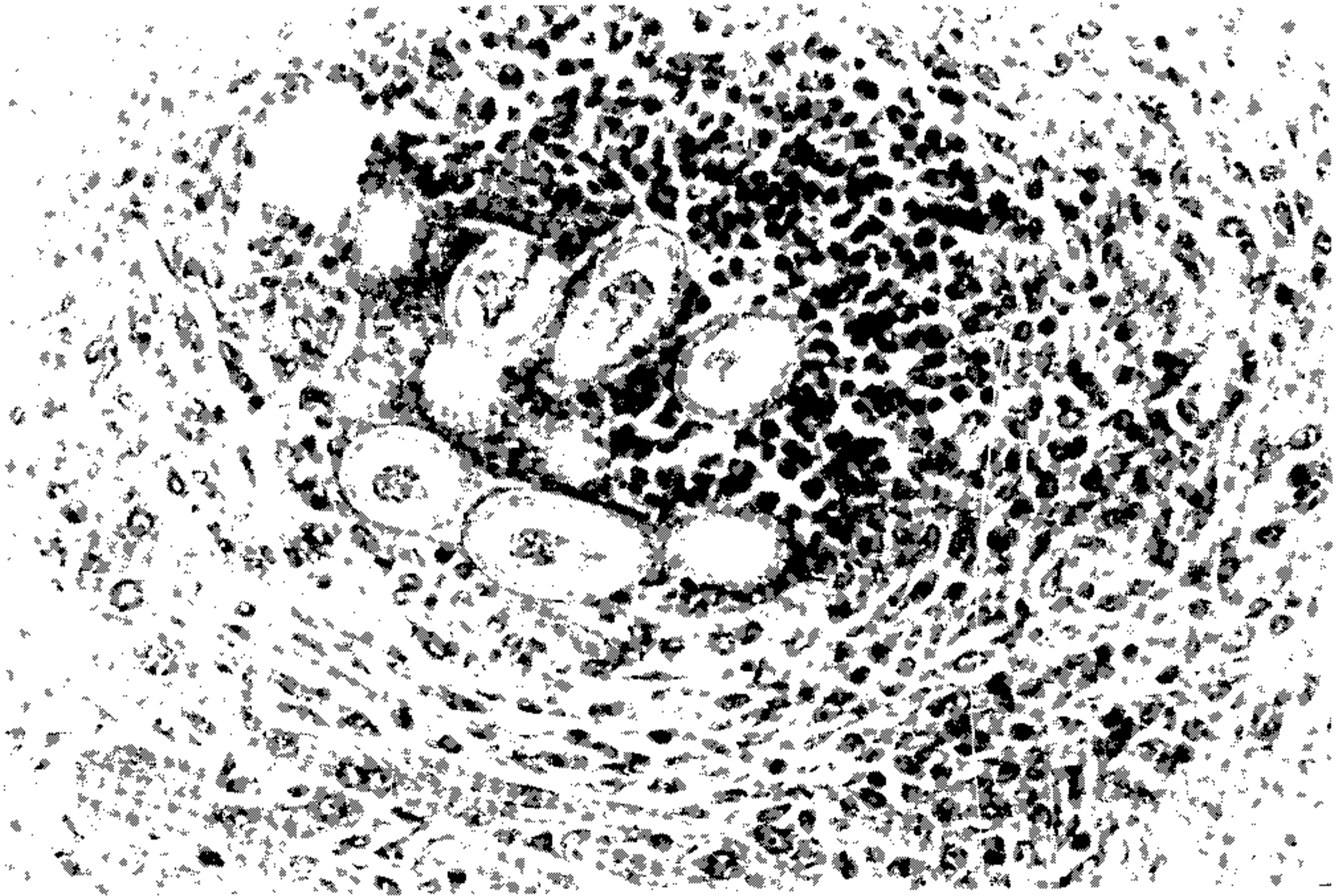


Fig. 3 - Presença de ovos da *Capillaria hepatica* no fígado de camundongo vendo-se exudato eosinófilo central e proliferação fibroblástica periférica. H.E. 200X.

Estudos anatomo-patológicos da infecção experimental têm sido feitos por diversos autores com acompanhamento detalhado. Foi observado (Banzon, Lewert & Yogore, 1975) macroscopicamente que no 6º dia a lesão aparece como um foco puntiforme de aproximadamente 0,5 mm de diâmetro, que no primeiro dia duplica o seu tamanho e aumenta em número. Já no 18º ao 20º dia estas lesões tornam-se difusas e após o 8º mês diminuem de número e tamanho. Pela microscopia observa-se que no 6º dia as larvas estão livres no parênquima, com uma infiltração bem inicial de polimorfonucleares. Do 10º ao 15º dia as lesões já se mostram como zonas bem delimitadas de tecido conjuntivo e já

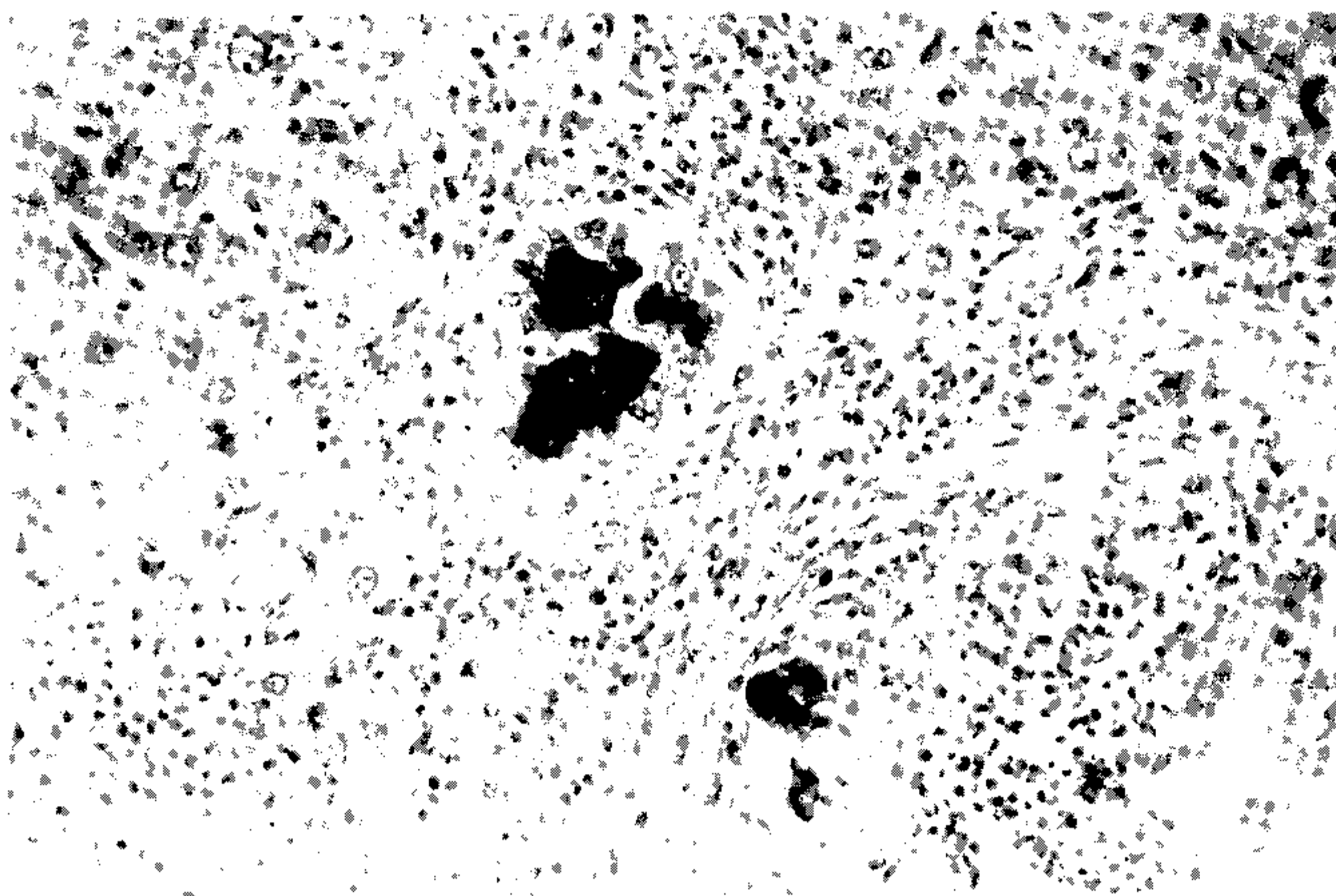


Fig. 4 – Capilariase hepática do camundongo. Nota-se intensa reação inflamatória crônica com fibrose e a presença de células gigantes e de ovos calcificados. H. E. 200X.

algumas células gigantes. O 10º ao 20º dia ocorre infiltração perivascular e, no fim de três meses, as lesões contêm ovos e fragmentos de vermes e são invadidas por células do tecido conjuntivo e células gigantes vão sendo então calcificadas enquanto se forma abundante tecido cicatricial.

## IMUNOPATOLOGIA

Existem poucos estudos sobre a reação do hospedeiro à *C. hepatica*. Solomon & Soulsby (1973), estudando a formação de granulomas no fígado após injeção de ovos de *C. hepatica* não embrionados na veia da cauda de camundongos sensibilizados previamente contra este parasito e em camundongos não sensibilizados observaram uma resposta celular precoce e acentuada naqueles sensibilizados. Estas lesões se formavam por uma infiltração gradual de células principalmente mononucleares, predominando os macrófagos e linfócitos ao que se seguia uma infiltração por eosinófilos. Esta resposta celular parece ser específica uma vez que não notaram acentuação da reação em camundongos pré-sensibilizados com ovos de uma espécie muito relacionada com a da *C. hepatica* (*Trichuris muris*). Sugerem, então, que a formação de granulomas na capilariase hepática tem uma base imunológica e ainda que, pela composição do granuloma, um componente de imunidade celular pode estar envolvido como parte da resposta específica.

Estudos sobre a resposta periférica em camundongos durante a formação do granuloma foram feitos por este mesmo grupo (Raybourne Solomon & Soulsby, 1974), entre 1973 e 1975. Através de testes de hemaglutinação indireta, da anafilaxia passiva cutânea e da difusão em gel detectaram a presença de anticorpos aglutinantes e hemocitotrópicos, mas os testes para detectar a presença de anticorpos precipitantes (difusão em gel) foram negativos. Estudando detalhadamente o aumento de anticorpos em animais com granulomas primários e secundários observaram o aumento do IgM, IgG e IgG<sub>2</sub> durante a forma-

ção dos granulomas. Na resposta primária ocorre aumento destas três subclasses durante todo o período, sendo que a IgM persiste em níveis elevados durante pelo menos sete semanas. Já na resposta secundária, ao aumento inicial de IgM segue-se o de IgG e IgG<sub>2</sub>. Através de testes de anafilaxia passiva cutânea demonstraram aumento na atividade reagínica em camundongos submetidos à formação de granulomas bem como nos infectados. Este aumento é mais acentuado nos camundongos com granulomas primários que naqueles com granulomas secundários. Os testes de hipersensibilidade cutânea retardada foram também positivos.

No estudo que fizemos da infecção experimental em camundongos pela *C. hepatica* observamos as alterações nas proteínas do soro e o aparecimento de anticorpos detectáveis pela imunofluorescência durante o curso da infecção.

Estudamos as variações das proteínas séricas através da eletroforese. Utilizamos suportes de acetato de celulose (Celogel) usando como tampão o tampão veronal, pH 8.2. Foi empregada a técnica de semimicroeletroforese, sendo aplicada uma voltagem de 200 volts durante 35 minutos. Posteriormente as fitas foram coradas em amido negro e a leitura feita no densitômetro. Os soros foram obtidos com intervalos de uma semana, através de punção intra-orbitária com tubo capilar não heparinizado em camundongos infectados. Logo na primeira semana de infecção observamos aumento na faixa das Beta globulinas, que talvez corresponda a um aumento de IgM (que migra entre Beta e Gama globulinas), que é a imunoglobulina característica de início de imunização. Já na quinta semana de infecção, nota-se que esta intensificação na faixa das Beta globulinas deixa de ser tão acentuada, dando lugar a um aumento na concentração das Gama globulinas (que corresponde realmente a IgG), aumento este que já havia se iniciado após a segunda semana de infecção. Observamos também uma diminuição na taxa de albumina que, provavelmente, se deve ao comprometimento hepático (Tabela IV).

TABELA IV

Varição eletroforética das proteínas séricas (%) em camundongos normais e experimentalmente infectados com *Capillaria hepatica* (5 animais por grupo).

	Albumina	Globulinas		
		Alfa	Beta	Gama
Normal	64,3	9,5	16,1	10,1
Inf. 1ª Semana	43,7	6,7	39,4	10,1
Inf. 2ª Semana	43,7	10,7	28,5	17,1
Inf. 3ª Semana	40,6	9,9	32,1	17,4
Inf. 5ª Semana	41,0	14,3	24,9	19,8

Para o estudo de anticorpos detectáveis pela imunofluorescência, testamos soro de camundongos infectados na primeira a quinta semanas de infecção, contra secções de fígado de ratos obtidos em criostato e secções em parafina. Em ambos os casos tratamos depois os cortes com antiglobulina de camundongo fluorescinada, produzida em coelho. Observamos que o teste de imunofluorescência é positivo desde a primeira semana de infecção. Os antígenos destes vermes sensibilizam camundongos infectados, que produzem anticorpos que se fixam ao parasito desde o estágio larvar até vermes e ovos (Fig. 5). Estes antígenos são, provavelmente, de natureza polissacaríde uma vez que teste de imunofluorescência é positivo mesmo para cortes em parafina. Para controle examinamos secções não tratadas com o soro, para observação de autofluorescência e secções tratadas simplesmente com o conjugado fluorescinado para observação de possível fluorescência inespecífica.



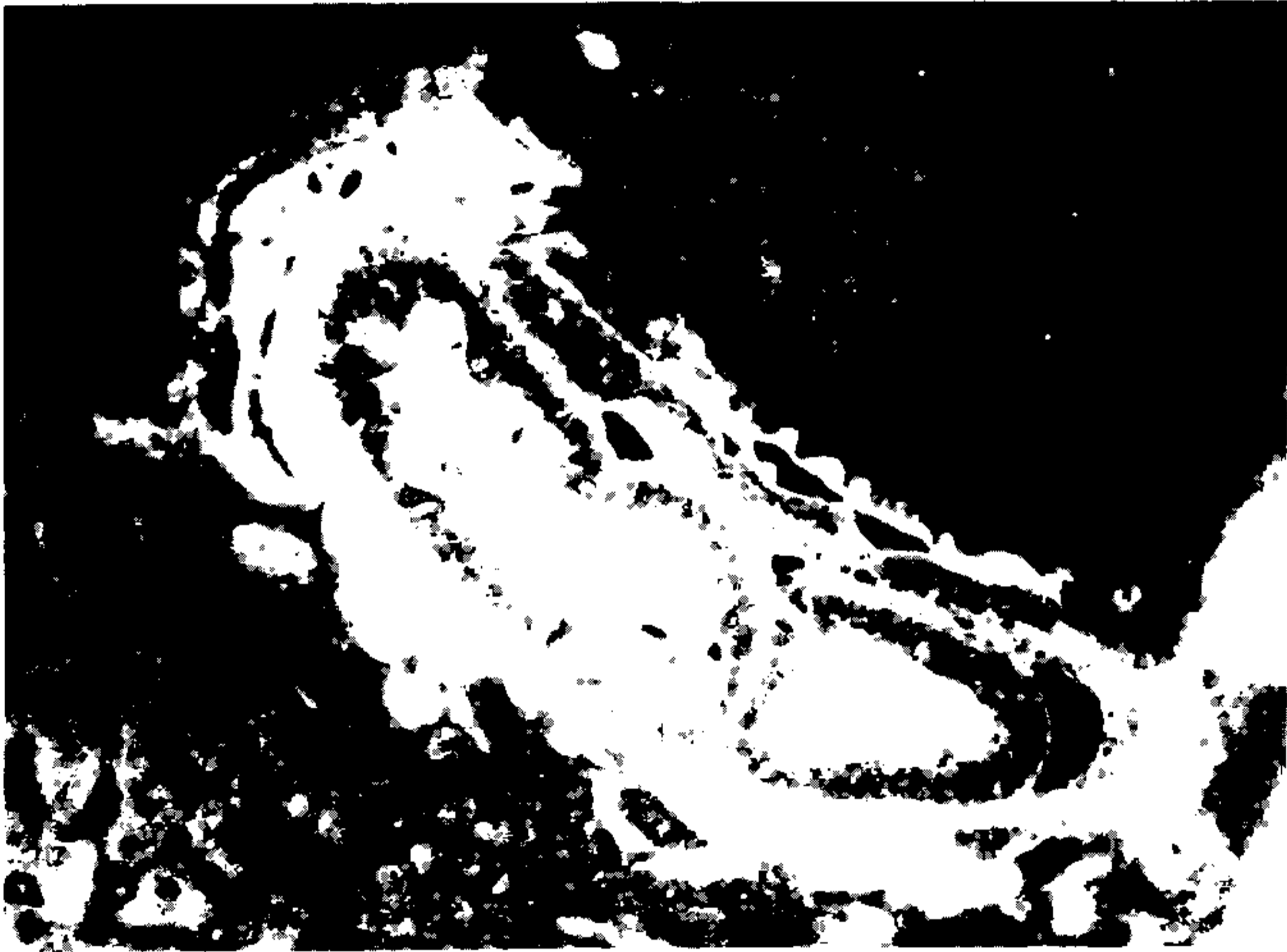


Fig. 5 Presença de *C. hepatica* no fígado de camundongo revelando material antigênico fluorescente no tegumento e no interior do verme, e em torno do mesmo, onde existem alguns ovos e um depósito de material hialino. Corte de material fixado em Bouin tratado com soro de camundongo infectado pela *Capillaria hepatica* e revelado por uma anti-IgG de camundongo fluorescinada. 150X. .

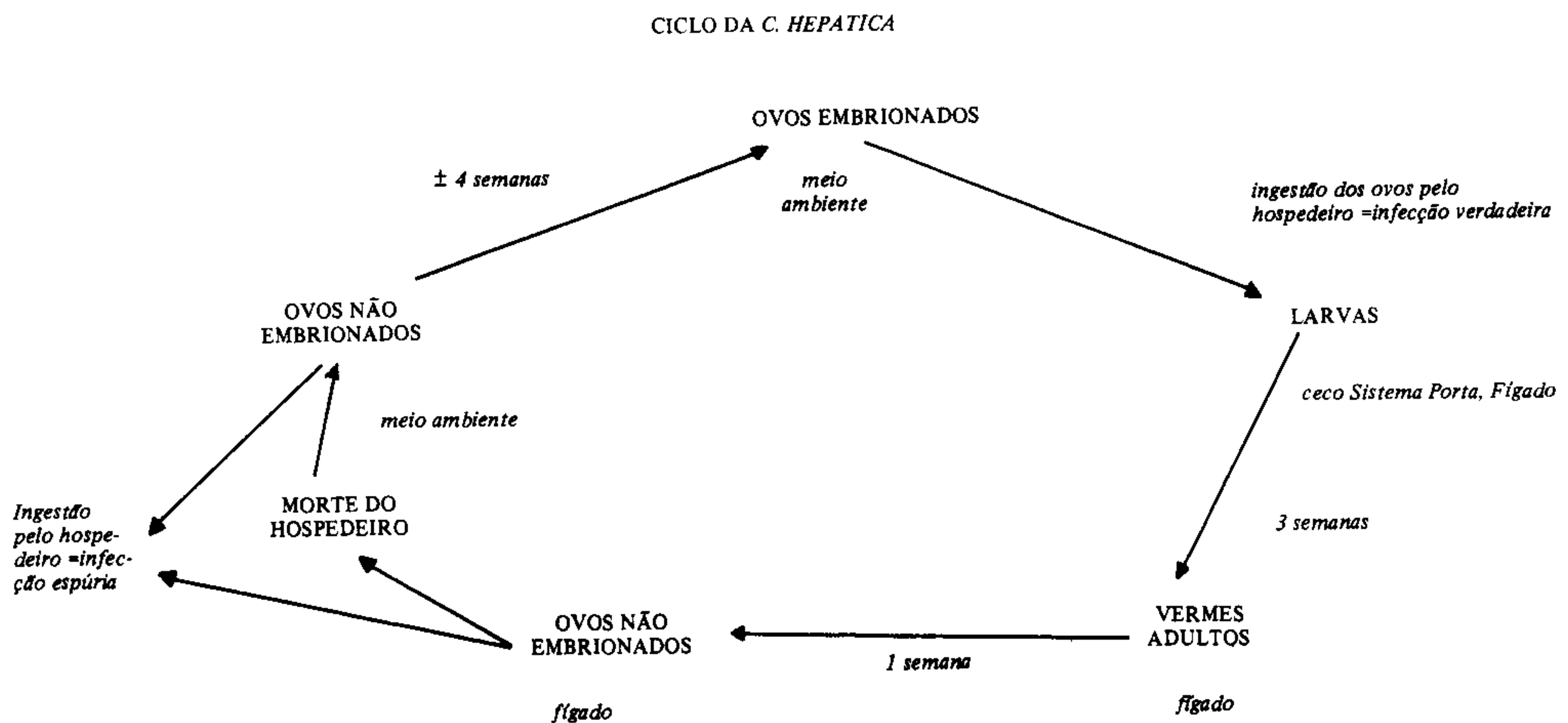
Por coincidência, na época em que estávamos fazendo estes testes, foi encontrado, em material de necrópsia humana, como achado incidental, uma área de necrose no fígado, circundada por um halo de fibrose, contendo no seu interior estruturas que lembravam restos de vermes. Testamos os cortes em parafina pela imunofluorescência tratando os mesmos com soro de camundongos infectado pela *C. hepatica* e obtivemos resultado positivo (Galvão, 1976). O mesmo teste para *S. mansoni* foi negativo. Embora não tenhamos segurança absoluta sobre a especificidade de tal reação é bem provável que este tenha sido um caso de capilariase hepática no homem. Slais (1973), na Tchecoslováquia, estudando através de cortes seriados granulomas hepáticos inespecíficos observados em necrópsias, num intervalo de 10 anos, conseguiu em nove casos reconstituir vermes identificáveis como *C. hepatica*, concluindo serem estes casos de infecção, provavelmente por um só verme que foi morto pela reação do hospedeiro antes da deposição dos ovos.

#### RESISTÊNCIA DO HOSPEDEIRO

Estudando experimentalmente a infecção pela *C. hepatica* no camundongo e no rato, Luttermoser (1938b) observou que camundongos têm pouca resistência natural. Nelas todas as infecções produzem ovos. Observou apenas uma certa resistência ligada à idade. Em ratos observou além da resistência parcial com o aumento da idade, uma resistência adquirida à superinfecção apenas após já estarem infectados há um mês, resistência esta que dura pelo menos um mês.

Certos autores admitem a possibilidade de que existam hospedeiros naturalmente resistentes, levantando inclusive a hipótese de que existam diferentes tipos de *C. hepatica*

e que alguns hospedeiros sejam resistentes a um tipo e não a outro. Alguns autores, por exemplo, não conseguiram obter infecções em coelhos com ovos isolados de ratos. Este dado é controvertido uma vez que Morgan (1932) conseguiu tal infecção. Troiser & Deschiens (1930) acham que a cepa do rato é diferente da do homem e Lubinsky (1961) assinala a possibilidade de que infecção no homem não seja tão mais frequente porque a reação natural do hospedeiro mata os vermes antes da postura, necessitando, assim, que as defesas do organismo estivessem diminuídas para que a infecção se desse.



## PARASITISMO DO HOMEM

Como vimos no estudo do ciclo da *C. hepatica*, este parasita pode provocar no homem, como em outros mamíferos, dois tipos de infecção: a “infecção espúria” em que os ovos não embrionados passam pelo tubo digestivo e saem nas fezes e a “infecção verdadeira” em que após a ingestão de ovos embrionados os vermes vão parasitar o fígado do hospedeiro.

*Infecção espúria* — até 1956, de quando data o último registro na literatura, Lubinsky (1961), 34 casos de infecção espúria pela *C. hepatica* tinham sido descritos (Tabela V). Destes apenas dois (Mc Quown, 1950) apresentaram sintomatologia com cólicas intensas náuseas e vômitos. Tendo sido investigada a fonte de infecção, ambos os pacientes tinham se alimentado com fígado um dia antes do aparecimento dos sintomas. Os outros casos foram encontrados em inquéritos coprológicos. Em todos os casos houve cura espontânea com medicação sintomática.

É importante, no entanto, certa atenção e estar alerta para o fato de que nos casos de infecção espúria os ovos da *C. hepatica* aparecem nas fezes e que estes ovos são muito semelhantes aos do *T. trichiuris*, sendo necessário certo cuidado para se avaliar as pequenas diferenças entre os dois. É possível que este tipo de infecção seja mais frequente do que o relatado e que na rotina seja algumas vezes confundido com a tricocefaliase.

*Infecção verdadeira* — são raros os casos de infecção verdadeira no homem descritos na literatura. Ao todo 13 casos foram descritos até hoje (Tabela VI). É interessante notar que todos eles foram diagnosticados pela biópsia hepática ou necrópsia.

Alguns são casos de doença clínica grave em que o diagnóstico só foi feito após a morte através necrópsia. Como o 1º caso humano descrito (Dive, Lafrenais & Mc Arthur, 1924), que foi o de um soldado britânico que servia na Índia e morreu com sintomas de piemia, apresentando na necropsia abscessos no fígado e nos pulmões, sendo que

os abscessos hepáticos continham ovos de *C. hepatica*. Desses tipos também são o 2º (Mc Quown, 1950) e o 7º casos (Ward & Dent, 1959), descritos de crianças que morreram pouco depois do internamento.

TABELA V

Referência de casos de infecção espúria por *C. hepatica* no homem

Ano	Autor	Local	Nº de Casos
1929	Skjarbin et al	Sibéria	3
1931	Faust	Panamá	9
1932	Vogel	Guiné Francesa	1
1933	Sandground	África do Sul	1
1935	Faust & Martinez	Panamá	9
1938	Wright	Panamá	16
1948	Brosius et al	Panamá	1
1950	Engler & Sanchez	Panamá	1
1950	Mc. Quown	E.U.A.	1
1954	Mc. Quown	E.U.A.	1

TABELA VI

Casos de infecção verdadeira por *Capillaria hepatica* no homem

Autor	Ano	Local	Idade	Sexo	Diagnóstico
Dive et al	1924	Índia	20 a.	Masc.	Necrópsia
McQuown	1950	EUA	17 m.	Fem.	Necrópsia
Otto et al	1954	EUA	7 a.	Fem.	Biópsia (fatal)
Turhan et al	1954	Turquia	—	—	Necrópsia*
Ewing & Tilden	1956	Havaí	15 m.	Fem.	Biópsia (fatal)
Cochrane et al	1957	Áfr. do Sul	17 m.	Fem.	Biópsia
Ward & Dent	1959	EUA	2 a.	Fem.	Necrópsia*
Calle	1961	EUA	20 m.	Masc.	Biópsia
Kallichurum & Elsdon-Dew	1961	Áfr. do Sul	—	—	Necrópsia
Piazza et al	1963	Brasil	25 a.	Fem.	Necrópsia
Cislaghi & Radice	1970	Itália	3a. e 4 m.	Fem.	Biópsia
Silverman et al	1973	Áfr. do Sul	17 m.	Fem.	Biópsia

\*Nestes casos a capilariase hepática foi um achado incidental durante a necrópsia.

Outros são casos em que o diagnóstico foi feito antes da morte, por biópsia hepática. São aqueles em que os pacientes apresentaram, realmente, uma sintomatologia de comprometimento hepático, com uma grande carga parasitária. Destes, dois foram fatais, com destruição maciça do fígado — o 3º (Otto et al, 1954) e o 5º (Ewing & Tilden, 1956) casos descritos. Neste 3º caso descrito a criança tinha anemia falciforme concomitante e morreu dois anos após o diagnóstico, com cirrose hepática e os ovos isolados do fígado estavam ainda viáveis e embrionaram. No 5º caso foi, inclusive, tentado o tratamento com Hetrazan, sem resultado. Em três destes casos diagnosticados em vida foi possível um acompanhamento e recuperação. Entre eles o 8º caso (Calle, 1961) descrito na literatura, de uma criança de 20 meses, com grave comprometimento geral, e altas taxas de eosinofilia, tendo-se suspeitado inclusive de leucemia eosinofílica. Houve cura clínica após dois meses de doença tendo sido feito o tratamento com iodeto de ditiazamine. Tendo sido examinado 10 meses depois o paciente apresentava-se clinicamente bem. O outro (6º

caso) ocorreu na África do Sul (Cochrane, Sagorin & Wilcocks, 1957 e Cochrane & Skinstaad, 1960), igualmente grave, tendo a paciente obtido melhora após quatro meses de doença. O tratamento foi feito com doses de antimônio, três anos e meio depois nova biópsia foi feita e o paciente apresentava lesões cicatriciais.

Por último (Silvermann, Katz & Levin, 1973) (13º caso) obtiveram sucesso no tratamento de uma criança de 17 meses com capilariase hepática, utilizando dietil carbamazina e gluconato de sódio antimonial. Em outro caso (11º) deste grupo (Cislaghi & Radice, 1970), apesar do diagnóstico ter sido feito em vida e de ter sido tentado tratamento com diversos anti-helmintos, não foram publicados os resultados deste tratamento.

O 3º grupo de casos inclui aqueles em que a infecção foi um achado incidental na necrópsia, em doentes mentais ou pessoas idosas. São deste tipo os casos descritos por Kallichurum & Elsdon-Dew (1961), na África do Sul e o de Turhan (1954) na Turquia bem como o observado aqui no Brasil por Piazza, Correa & Fleury (1963) (10º caso) em que a capilariase hepática foi diagnosticada após necrópsia de uma paciente doente mental crônica.

A sintomatologia cursa geralmente com uma taxa elevada de eosinófilos (atingindo até 85%), febre e hepatoesplenomegalia como dados mais constantes. Alguns AA ressaltam a semelhança da sintomatologia da capilariase hepática com a larva "migrans" visceral, assinalando só ser possível a distinção pela biópsia hepática. Diversos autores têm ressaltado a possibilidade de que casos humanos, não fatais e subclínicos, passem despercebidos. Desde a descrição do 1º caso (Dive, Lafrenais & Arthur, 1924) que foi levantada esta hipótese. Cislaghi & Radice (1970), na Itália, discutem a possibilidade de que infecções deste tipo sejam a causa de eosinofilia, hepatomegalia e febre inexplicadas em crianças. Lubinsky (1961) sugere o estudo de granulomas inespecíficos em fígados de necrópsias através de cortes seriados para verificar a extensão de infecção pela *C. hepatica* entre a população indígena do Canadá. Os nove casos encontrados por Slais (1973) na Tchecoslováquia utilizando este método constituem achado importante principalmente se considerarmos que neste país a prevalência deste helminto é muito baixa, mesmo entre roedores e outros animais. É realmente surpreendente que com a grande prevalência desta parasitose entre ratos, com o grande número destes roedores, e com as baixas condições de higiene, moradia e condições econômicas, de grande parcela da população, aliada à alta resistência dos ovos e à baixa especificidade deste helminto para a espécie, não seja mais freqüente esta parasitose entre os seres humanos. Isto talvez se deva a dificuldades diagnósticas uma vez que, como vimos no ciclo deste parasita, os ovos, nos casos de infecção verdadeira, não aparecem nas fezes.

As possibilidades diagnósticas ficam reduzidas em vida à biópsia hepática, que para o diagnóstico de certeza deve ser inclusive com laparotomia ou laparoscopia, já que os ovos se concentram em focos que podem não ser atingidos com a biópsia de agulha. Um teste diagnóstico desses só é empreendido em casos de patente comprometimento hepático, isto é, caso de infecção com grande número de ovos, suficientemente grave, o que deixa fora de consideração casos com infecções mais leves que inclusive podem evoluir para cura espontânea. Fora isto apenas resta o diagnóstico durante a necrópsia. Torna-se, assim, importante o desenvolvimento de um método mais adequado para o diagnóstico. O estabelecimento de métodos imunológicos que permitam o diagnóstico desta parasitose afigura-se assim como um passo fundamental no estudo da sua inter-relação com o homem.

Solomon, Raybourne & Soulsby (1974) fizeram a primeira tentativa para estabelecer um teste sorológico para a capilariase hepática através da hemaglutinação indireta com soros de roedores infectados natural e experimentalmente. Encontraram títulos detectáveis de anticorpos aglutinantes coincidentes com a postura dos ovos (cerca de 18 dias após a infecção) e que desapareceram por volta do 35º ao 70º dia. Os resultados positivos não apresentaram correlação consistente com infecções por outros hel-

mentos, que pudessem ser atribuídos à reação cruzada. O teste foi positivo em diversas espécies animais com infecção pela *C. hepatica*. Observaram-se, no entanto, certa frequência de resultados falso-negativos que se deve, provavelmente, à pequena faixa em que se é capaz de detectar anticorpos por este teste (em média, só durante 19 dias da infecção).

Tendo verificado ser possível detectar anticorpos no soro de animais com capilariase hepática através do teste de imunofluorescência, resolvemos aplicar este teste ao homem numa tentativa de detectar a infecção verdadeira assintomática (Galvão, 1979). Fizemos, então, um inquérito em 500 crianças da cidade de Salvador, Bahia. As amostras de sangue foram colhidas por punção digital, em papel de filtro, segundo método de Loureiro & Camargo (1966), preenchendo o espaço de uma circunferência com cerca de 2 cm de diâmetro. As amostras foram posteriormente eluídas em 0,2 ml de salina tamponada com fosfato, pH 7.2 durante 20 a 30 minutos (diluição final = 1:4) e testados por imunofluorescência indireta contra cortes em parafina de fígado de camundongos na quarta e quinta semanas de infecção experimental pela *C. hepatica*. O reagente imunológico foi uma antiglobulina humana fluoresceinada na diluição de 1:40. As amostras foram colhidas em crianças na faixa etária de um a 10 anos, de ambos os sexos, com queixas e diagnósticos clínicos diversos, entre a população de baixa renda, atendidas entre janeiro e abril de 1978, no Hospital Prof. Edgard Santos, Universidade Federal da Bahia (337 amostras), no V Centro de Saúde (Posto da Prefeitura = 68 amostras) e no Hospital Martagão Gesteira (95 amostras). Obtivemos como resultado destes testes cinco tipos de padrão (Tabela VII):

TABELA VII

Resultados obtidos com a reação de imunofluorescência contra *Capillaria hepatica* com soros de 500 crianças de Salvador-Bahia

<i>Padrões</i>	<i>Masculino</i>	<i>Feminino</i>	<i>Total</i>	<i>%</i>
0	155	124	279	55,8
I	18	17	35	7,0
II	42	35	77	15,4
III	42	58	100	20,0
IV	7	2	9	1,8
<b>Total</b>	<b>264</b>	<b>236</b>	<b>500</b>	<b>100</b>

*Padrão 0* — negativo. Apenas autofluorescência da casca dos ovos, 55,8% dos casos.

*Padrão I* — fluorescência específica limitada à casca dos ovos, 7% dos casos (Fig. 6).

*Padrão II* — além dos ovos e tubo digestivo do verme adulto apresenta fluorescência no seu revestimento formando uma linha brilhante e contínua (Fig. 7). Observado em 15,4% dos testes.

*Padrão III* — além dos sítios anteriores e aparelho genital (massa genital) do verme adulto exibe também fluorescência verde de intensidade variável (Fig. 8). Em 20,0% dos testes.

*Padrão IV* — este padrão foi em tudo semelhante ao encontrado nos testes de animais com infecção experimental pela *C. hepatica*. Ocorreu em 1,8% das crianças testadas (nove casos). Aparece intensa fluorescência específica dos ovos (casca e conteúdo), tegumento, tubo digestivo, genitais e corpo dos vermes e de um material amorfo em torno dos mesmos (Fig. 9).

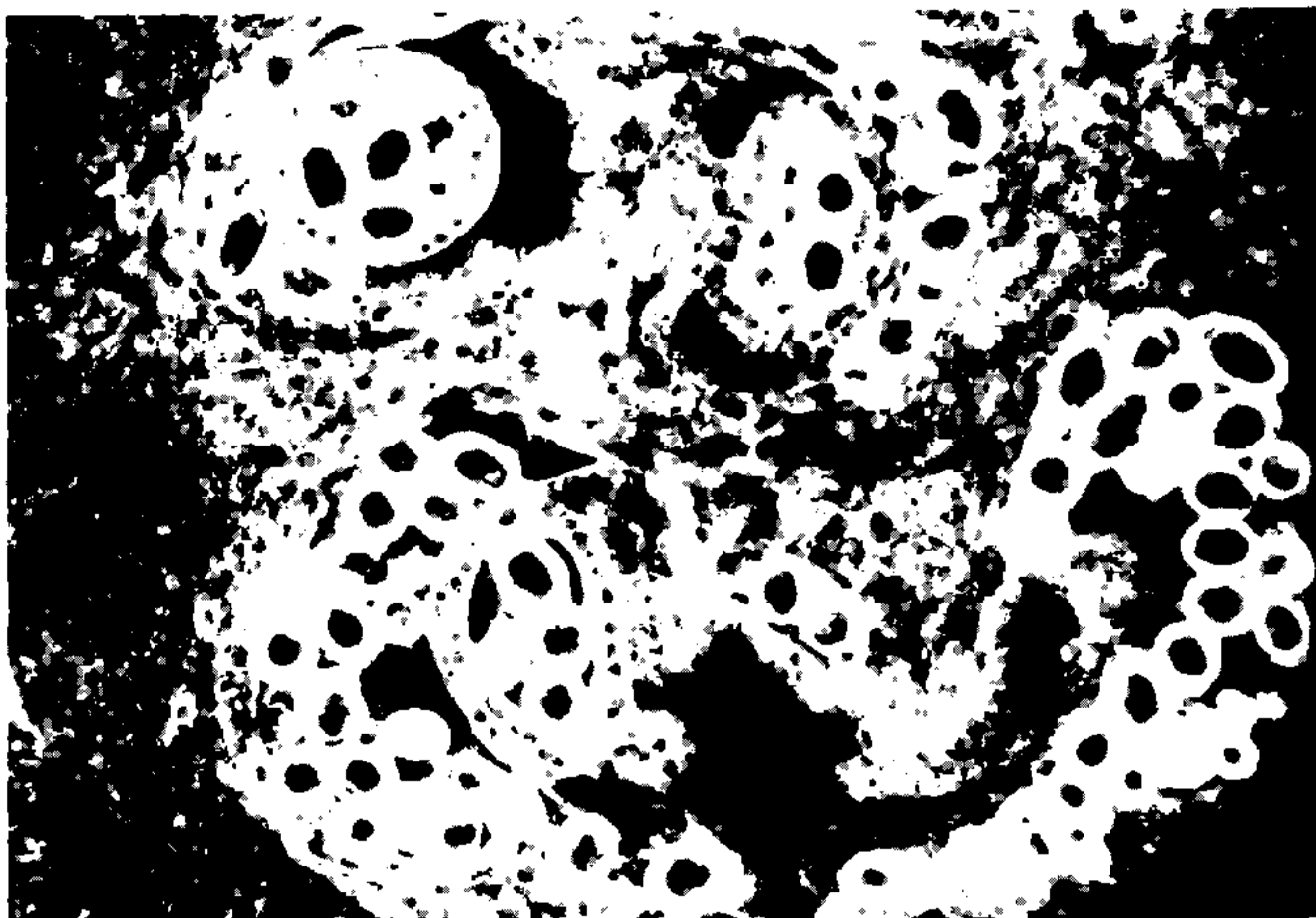


Fig. 6 – Fluorescência específica limitada à casca dos ovos de *C. hepatica* no fígado de camundongo (Padrão I). Reação de imunofluorescência com eluato de sangue humano sobre cortes de fígado de camundongo e tratamento com anti-IgG humana fluoresceïnada.

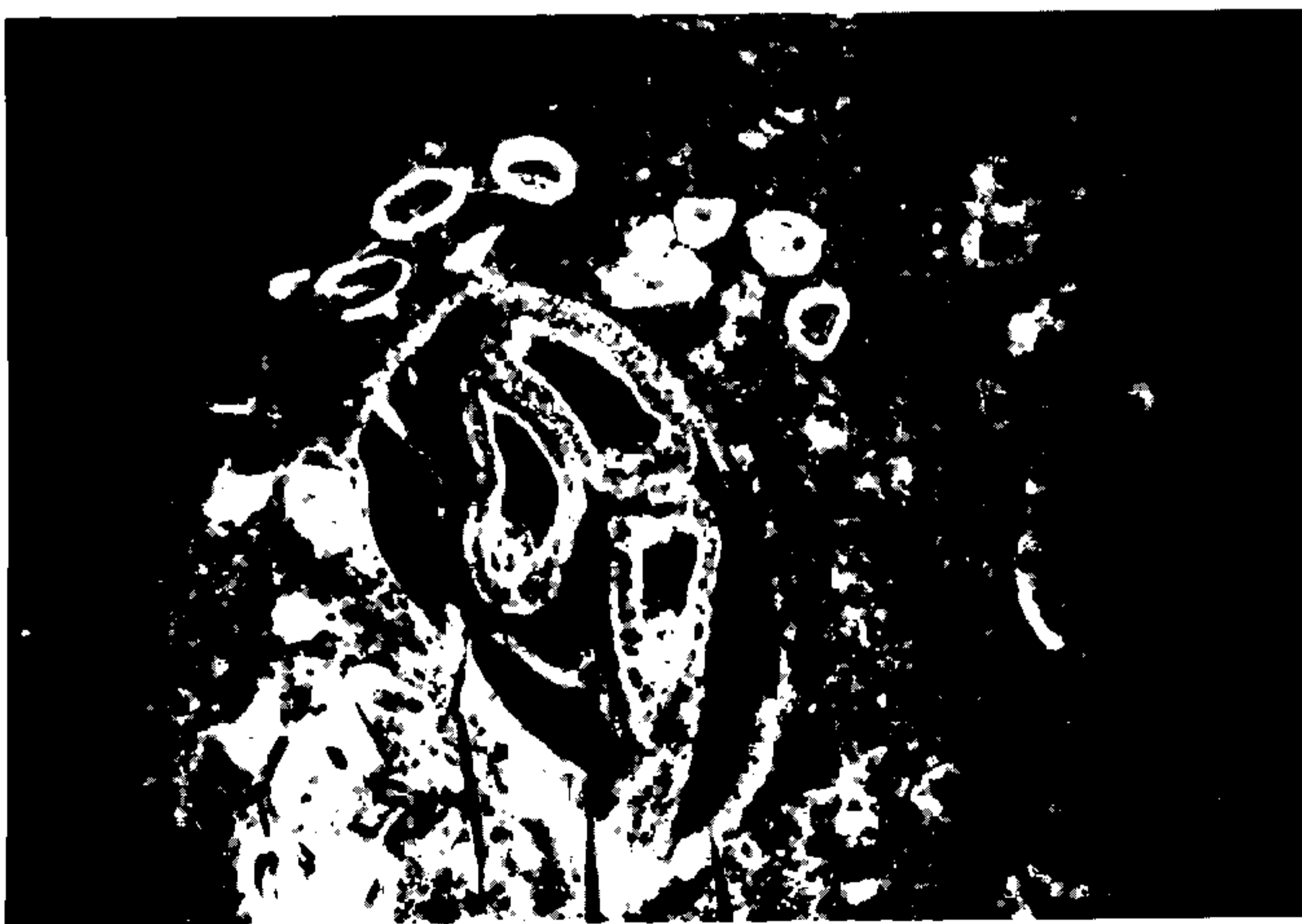

Fig. 7 – Fluorescência presente ao longo do revestimento do tubo digestivo do verme adulto formando uma linha brilhante e contínua, além da fluorescência dos ovos observada na foto anterior.

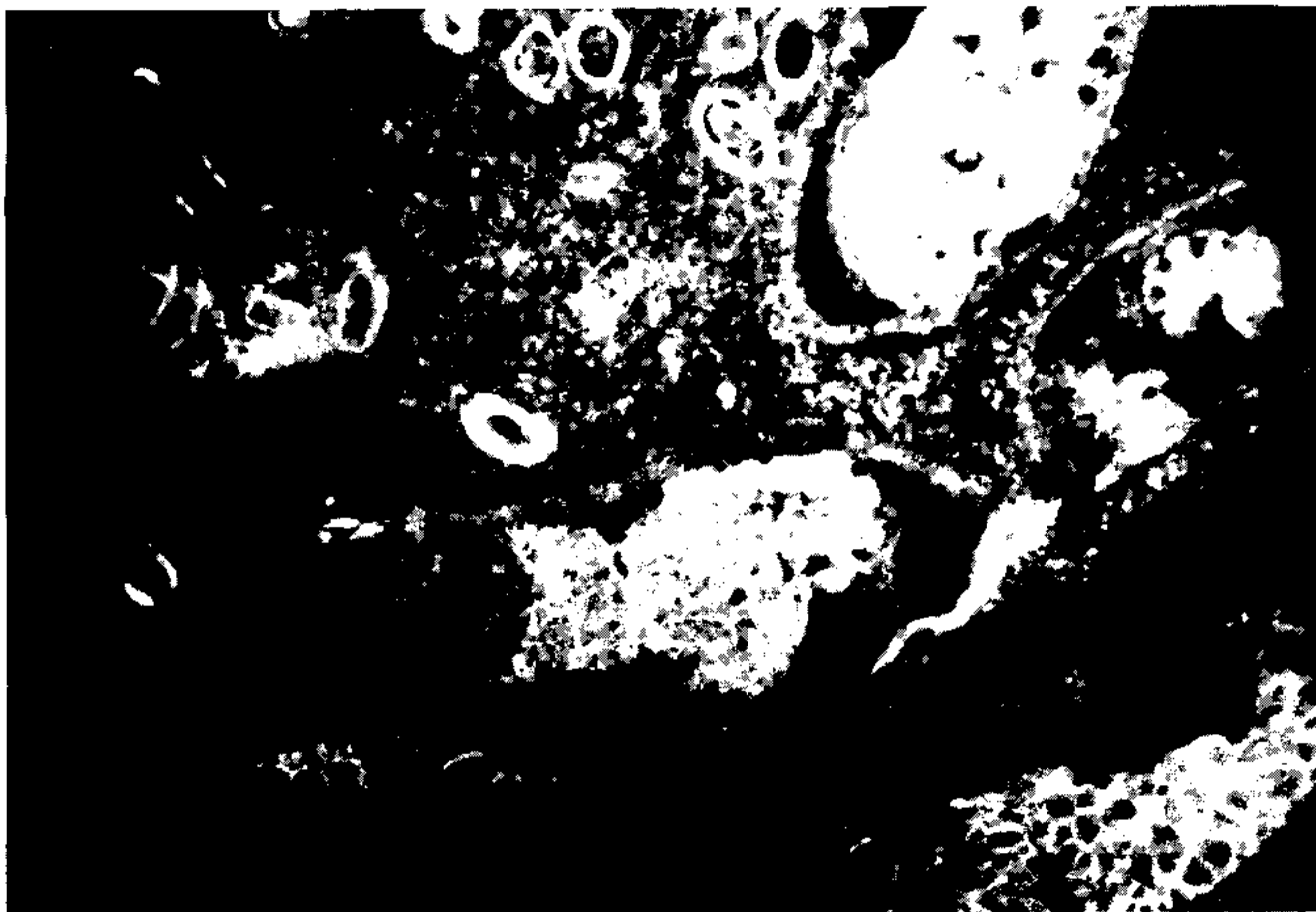

Fig. 8 -- Além dos sítios fluorescentes anteriores, estruturas identificadas como massa genital exibem a fluorescência específica.

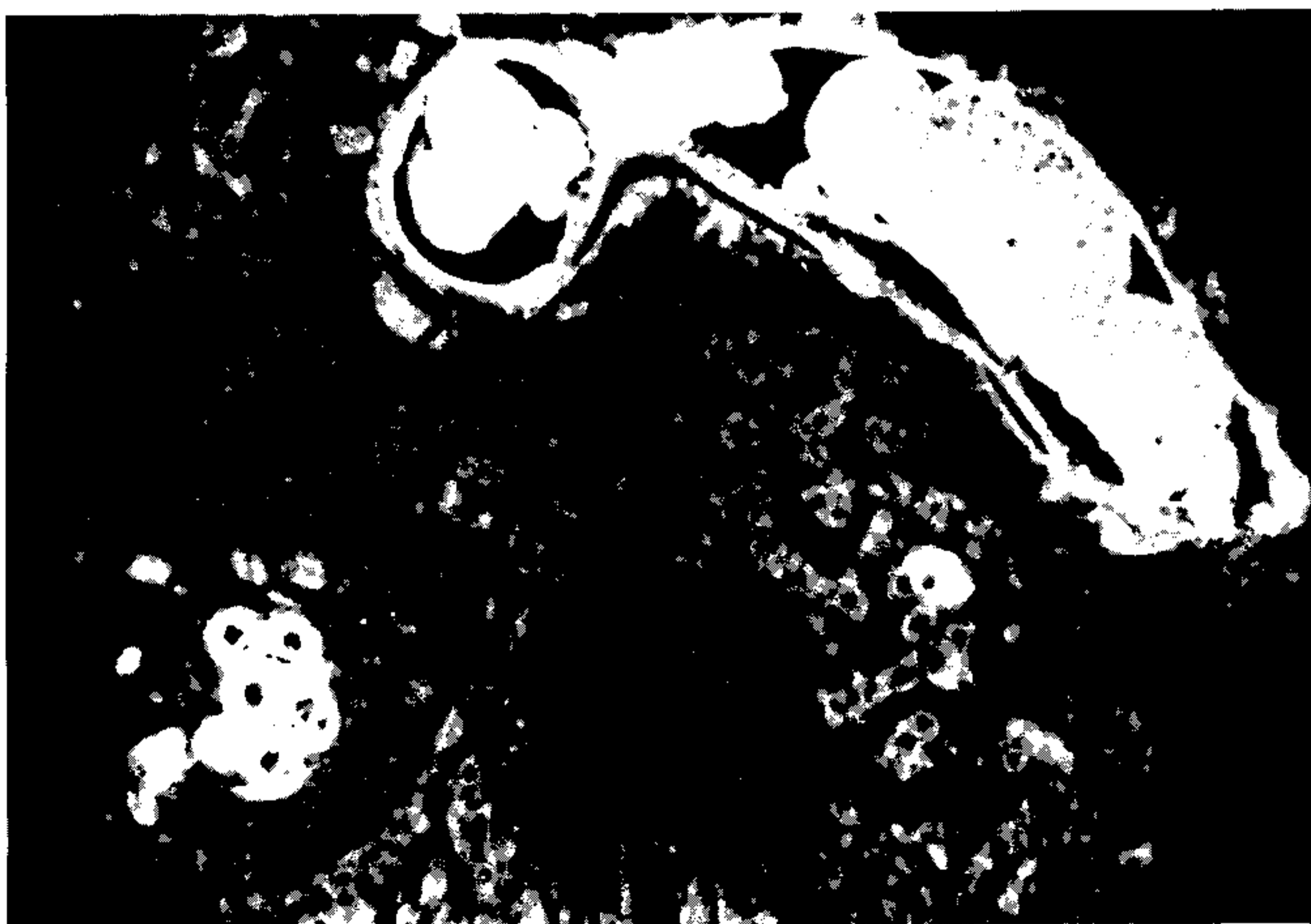

Fig. 9 -- Intensa fluorescência específica dos ovos, tegumento, tubo digestivo, genitais, corpo dos vermes e de um material amorfo presente em torno do mesmo.

Na análise destes resultados uma das possibilidades a considerar é a de serem meros artefatos — isto é um tanto afastado pelo fato de mais da metade dos soros terem apresentado padrão completamente negativo. Outra possibilidade é a de que reações cruzadas possam ser responsáveis por alguns destes padrões. Os helmintos possuem composição antigênica muito complexa e a *C. hepatica* vivendo e pondo seus ovos na intimidade dos tecidos do hospedeiro, deve liberar numerosos determinantes antigênicos. Segundo Banzon, Lewert & Yogore (1975), da família *Trichuridae* que inclui o gênero *Capillaria*, apenas a *T. spiralis* tem sido objeto de extensa investigação neste sentido e apresentou determinantes antigênicos comuns com diversos helmintos e até bactérias. Não temos ainda dados conclusivos sobre a especificidade deste teste para o diagnóstico da capilariase hepática, no entanto, algumas evidências podem ser apontadas em relação aos helmintos mais comuns no nosso meio. Testando soro de camundongo infectado pela *C. hepatica* contra cortes de *S. mansoni* e *T. trichiuris* obtivemos resultado negativo. Também não conseguimos estabelecer correlação consistente entre os resultados obtidos nos exames parasitológicos de fezes e os da imunofluorescência entre as crianças estudadas. Assim é que dos 173 exames obtidos, 80 crianças com algum tipo de ovos de helmintos nas fezes (na maioria *T. trichiuris* e *A. lumbricoides*) apresentaram resultado negativo na imunofluorescência contra *C. hepatica* (Tabela VIII).

TABELA VIII

Padrões de imunofluorescência para *Capillaria hepatica* em relação aos resultados dos exames parasitológicos de fezes em 173 crianças.

Padrões	Ovos nas Fezes	
	Positivo	Negativo
0	80	17
I	9	0
II	27	1
III	33	2
IV	4	0
Total	153	20

Uma terceira hipótese a ser considerada é a de que ocorra sensibilização através da infecção espúria. Dados experimentais preliminares (Galvão & Brito, trabalho em andamento) demonstraram que a administração de ovos de *C. hepatica*, não embrionados, pela via digestiva, pode provocar em animais previamente negativos o aparecimento de anticorpos que se ligam às estruturas do referido helminto. O padrão, no entanto, é sempre diferente do observado na infecção experimental verdadeira, apresentando geralmente padrão II ou III. É possível, pois, que alguns dos padrões observados se devam à sensibilização prévia pela infecção espúria pela *C. hepatica*, que talvez seja mais do que se tem registrado, devido à semelhança dos seus ovos com os do *T. trichiuris*, o que dificulta o diagnóstico diferencial. No entanto, os nove casos observados (1,8%) que apresentaram padrão superponível ao da infecção verdadeira possivelmente representam casos humanos de capilariase hepática.

Estudos mais aprofundados, especialmente no sentido de obter um método de diagnóstico seguro desta parasitose, nos parecem ser necessários para estabelecer o possível papel deste helminto na patologia humana. Os dados obtidos neste estudo, bem como as características próprias da *C. hepatica*, sugerem que este papel pode ser mais importante do que geralmente se admite.



## SUMMARY

*Capillaria hepatica* is considered as a parasite that only extremely rarely affects man. However, due to its high prevalence among domestic rodents and the poor housing and hygienic conditions prevailing amongst the low income part of the population, *C. hepatica* may develop greater chances to cause human infection which may be more important than usually assumed. That is the main reason for this review article in which some data on the biology and pathology of the parasite are presented. The results of some experimental and human studies on the immunopathology of *C. hepatica* infection are also reported. These indicate that both sensitization and resistance are important features of that parasitic infection.

## REFERÊNCIAS BIBLIOGRÁFICAS

- BANCROFT, T. L., 1893. On the whip-worm of the Rats liver. *J. and Proc. Roy. Soc. New S. Wales* 27 :86-90.
- BANZON, T. C.; LEWERT, R. M. & YOGORE, M. G., 1975. Serology of *Capillaria philippinensis* infection: Reactivity of human sera to antigens prepared from *Capillaria obsignata* and other helminths. *Amer. J. Trop. Med. Hyg.* 24 :256-263.
- BAYLIS, H. A., 1931. On the structure and relationships of the nematode *Capillaria* (Hepaticola) *hepatica* (Bancroft). *Parasitic* 23 :533-543.
- BROSIUS, O. T.; THOMAS E. E. & BROSIUS, B.; 1948. *Capillaria hepatica*: a case report. *Trans. Roy. Trop. Med. Hyg.* 42 :95-97.
- CALLE, S., 1961. Parasitism *Capillaria hepatica*. *Pediatrics* 27 :648-655.
- CISLAGHI, F. & RADICE, C., 1970. Infection by *Capillaria hepatica*. First case report in Italy. *Helvetica Paediat. Acta.* 25 :654.
- COCHRANE, J. C.; SAGORIN, L. & WILCOCKS, M. G., 1957. *Capillaria hepatica* infection in man. *S. Afr. Med. J.* 31 :751-755
- COCHRANE, J. C. & SKINSTAAD, E. E., 1960. *Capillaria hepatica* in man: Follow up of a case. *S. Afr. Med. J.* 34 :21-22.
- DIVE, G. H.; LAFRENAIS, H. M. & Mc ARTHUR, W. I., 1924. A case of deposition of the eggs of *hepaticola hepatica* in the human liver with a note on the identity of the eggs. *Journ. Roy. Army Med. Corps* 43 :1-4.
- ENGLER, G. & SANCHEZ, G., 1950. *Capillaria hepatica* (Bancroft, 1893) a case report. *Trans. Royal Soc. Trop. Med. Hyg.* 43 :443-444.
- EWING, G. M. & TILDEN, I. L., 1956. *Capillaria hepatica*: report of fourth case of true human infestation. *J. Pediat.* 48 :341-348.
- FARHANG-AZAD, A., 1977a. Ecology of *Capillaria hepatica* (Bancroft, 1893) (Nematoda). I-Dynamics of infection among norway rat populations of the Baltimore zoo. Baltimore, Mariland. *J. Parasit* 63 (1) :117-122.
- FARHANG- AZAD, A. 1977b. Ecology of *Capillaria hepatica* (Bancroft, 1893) (Nematoda) II. Egg-releasing mechanisms and transmission. *J. Parasitol* 63 (4) :701-706.
- FAUST, E. C., 1931. Investigations in Panama during the summer of 1930. *Science* 73 :43-45.
- FAUST, E. C. & MARTINEZ, W. H., 1935. Notes on helminths from Panama. *J. Parasitol* 21 :332-336.

- FOSTER, A. O. & JOHNSON, C. M., 1939. An explanation for the occurrence of *Capillaria hepatica* ova in human faeces suggested by the finding of three new hosts used as food. *Trans. Roy. Soc. Trop. Med. Hyg.* 32 :639-644.
- FREEMAN, R. S. & WRIGHT, K. A., 1960. Factors concerned with the epizootiology of *Capillaria hepatica* (Bancroft, 1893) (Nematoda) in a population of *Peromyscus maniculatus* in Algonquin Park, Canadá. *J. Parasitol.* 46 :373-382.
- GALVÃO, V. A., 1976. *Capillaria hepatica*. Estudo da incidência em ratos de Salvador-Bahia e dados imunopatológicos preliminares. *Rev. Soc. Bras. Med. Trop.* 10 :333-337.
- GALVÃO, V. A., 1979. Tentativa para detectar infecção por *Capillaria hepatica* no homem. *Rev. Inst. Med. trop. São Paulo*, 21 :231-236.
- HALL, M. C., 1916. Nematoda parasites of mammals of the orders rodentia, lagomorpha and hyra-coidea. *Proc. U. S. Nat. Mus.* 50 :1-258.
- KALLICHURUM, S. & ELSDON-DEW, R., 1961. *Capillaria* in man. *S. Afr. Med. J.* 25 :860-861.
- LOUREIRO, S. S. & CAMARGO, M. E., 1966. The use of filter paper blood smears in a practical test for american trypanosomiasis serodiagnosis. *Rev. Inst. Med. trop. São Paulo* 8 :255-258.
- LUBINSKY, G., 1961. On the probable presence of parasitic liver cirrhosis in Canada. *Can J. Comp. Med.* 20 :457-465.
- LUTTERMOSER, G. W., 1936. A helminthological survey of Baltimore house rats (*Rattus norvegicus*). *Am. J. Hyg.* 24 :350-360.
- LUTTERMOSER, G. W., 1938a. Factors influencing the development and viability of the eggs of *Capillaria hepatica*. *Amer. J. Hyg.* 27 :275-289.
- LUTTERMOSER, G. W., 1938b. An experimental study of *Capillaria hepatica* in the rat and the mouse. *Amer. J. Hyg.* 27 :321-340.
- Mc QUOWN, A. L., 1950. *Capillaria hepatica*: report of genuine and spurious cases. *Amer. J. Trop. Med.* 30 :761-767.
- Mc QUOWN, A. L., 1954. *Capillaria hepatica*. *Amer. J. Clin. Path.* 24 :448-452.
- MEIRA, J. A., 1931. Nota sobre os helmintos encontrados nos ratos de São Paulo. *Brasil Med.* 45 :1212-1216.
- MOMMA, K., 1930. Notes on modes of rat infestation with *hepaticola hepatica*. *Ann. Trop. Med. Parasitol.* 24 :109-113.
- MORGAN, D. O., 1932. An experimental infection of the rabbit with *Capillaria hepatica* (Bancroft 1893). *J. Helminthol.* 10 :65-66.
- OTTO, G. F.; BERTHRONG, M.; APPLEBY, R. E.; RAWLINS, J. C. & WILBUR, O., 1954. Eosinophilia and hepatomegaly due to *Capillaria hepatica* infection. *Bull. Johns. Hopk. Hosp.* 94 :319-336.
- PIAZZA, R.; CORREA, M. A. & FLEURY, R. V., 1963. Sobre um caso de infestação humana por *Capillaria hepatica*. *Rev. Inst. Med. trop. São Paulo*, 5 :37-41.
- RAYBOURNE, R. G.; SOLOMON, G. B. & SOULSBY, E. J. L., 1974. *Capillaria hepatica*: granuloma formation to eggs. II. Peripheral immunological responses. *Exp. Parasitol.* 36 :244-253.
- SANDGROUND, J. H., 1933. Reports on the scientific results of an expedition to the south west highlands of Tanganika Territory. VI-Parasitic nematodes from East Africa and Southern Rhodesia. *Bull. Mus. Comp. Zool. Harv.* 75 :263.

- SANTOS, M. N. & BARROS, C. S. L., 1973. *Capillaria hepatica*: parasitismo do cão e do gato no Estado do Rio Grande do Sul. *Rev. Med. Vet.* 9 :133-140.
- SHORB, D. A., 1931. Experimental infestation of white rats with *hepaticola hepatica*. *J. Parasit.* 17 :151-154.
- SILVERMANN, N. H.; KATZ, J. S. & LEVIN, S. E., 1973. *Capillaria hepatica* infestation in a child. *S. Afr. Med. J.* 47 :219-221 .
- SINNIAH, B.; SINGH, M. & ARNEAR, K., 1979. Preliminary survey of *Capillaria hepatica* (Bancroft, 1893) in Malaysia. *J. Helminth* 53 :147-152.
- SKRJABIN, K. L.; PODIAPOLSKALA, U. P. & SHIKOBALOVA, N. P., 1929. Nene faelle der hepaticolosis beim menschen. *Russk. Zhurnal Trop. Med.* 7 :449-450. Apud LUBINSKY, G. (1956).
- SLAIS, J., 1973. The finding and identification of solitary *Capillaria hepatica* (Bancroft, 1893) in man from Europe. *Folia Parasitol. (Praha)* 20 :149-161.
- SOLOMON, G. B. & HANDLEY, JR., C. O., 1971. *Capillaria hepatica* (Bancroft, 1893) in appalachian mammals. *J. Parasitol.* 57 :1-142.
- SOLOMON, G. B. & SOULSBY, J. L. 1973. Granuloma formation to *Capillaria hepatica* eggs. I. Descriptive definition. *Exp. Parasitol.* 33 :458-467.
- SOLOMON, G. B.; RAYBOURNE, R. B. & SOULSBY, E. J. L., 1974. Serological studies on rodents infected with *Capillaria hepatica*. *J. Parasitol* 60 :734.
- TROISER, J. & DESCHIENS, R., 1930. L'hepaticoliase. *Ann. de Med.* 27 :414-425.
- TURHAN, B.; UNAT, E. K.; YNERMAR, M. & SUMER, C., 1954. Insan karacigerinde: *Capillaria hepatica* (Bancroft, 1893). Travassos, 1915. *Microbiol Dergisi* 7 :149-159. Apud SLAIS, J. (1973).
- WARD, B. L. & DENT, J. H., 1959. *Capillaria hepatica* infection in a child. *Bull Tulane Med. Fac.* 19 :27-33.
- WRIGHT, W. H., 1930. *Hepaticola hepatica* in dogs. *Parasitol* 17 :54-55.
- WRIGHT, W. H., 1938. Further observations on incidence of *Hepaticola hepatica* (Capillaria) ova in human feces. *Am. Trop. Med.* 18 :329-330.
- WEIGHT, K. A., 1961. Observation on the life cycle of *Capillaria hepatica* (Bancroft, 1893) with a description of the adult. *Can. J. Zool.* 39 :167-182.
- VIANNA, Y. L., 1954. Sobre um caso de capilariose em canino do Rio de Janeiro. *Vet.* 2 :8-20.
- VOGEL, H., 1932. Über die organotropie von *Hepaticola hepatica*. *Z. Parasitenkd.* 2 :502-505. Apud SLAIS, J. (1973).