

## 자유생활아메바 *Naegleria fowleri*의 계대감염에 의한 병원성의 변화에 관한 연구

연세대학교 의과대학 기생충학교실

李 得 基 · 李 根 泰

한양대학교 의과대학 기생충학교실

任 敬 一

### 서 론

자유생활아메바의 병원성은 주(株), 배양조건, 숙주의 연령이나, 면역상태에 따라 다르며(Wong *et al.*, 1975), 감염시키는 방법이나 실험동물에 따라 다르다고 보고되고 있다.

자유생활아메바의 실험적 감염에 있어서 Culbertson 등(1966)은 마우스 비강점막을 통해서 *Hartmanella*를 감염시켜 급성뇌수막염과 만성 육아종성 뇌염이 발생함을 실험적으로 증명하였으며, Martinez 등(1973)은 *Naegleria*를 마우스 비강에 떨어뜨려 뇌수막염이 생겼다고 하였다. 또 Butt 등(1968)과 Carter(1970)는 마우스 두개강내에 직접 *Naegleria fowleri*를 주입하여 급성뇌염, 원발성 아메바성 뇌수막염을 발생시켰고 Culbertson 등(1963)은 마우스의 복강에, Carter(1970)는 마우스의 혈관내에 자유생활아메바를 주입하여 병원성이 있다고 하였다. Culbertson 등(1968)과 Wong 등(1975)은 원숭이의 두개강, 척수강 또는 혈관내로 직접 *Naegleria fowleri* 또는 *Acanthamoeba culbertsoni*를 주입하여 뇌수막염이 생겼다고 하였다. 황등(1976)은 자연환경에서 분리배양한 자유생활아메바 *Acanthamoeba sp.*를 마우스의 비강점막을 통해 감염시켰더니 실험적 뇌수막염이 발생하였음을 관찰하였다.

일반적으로 원충을 시험관 내에서 장기간 배양하면 병원성이 약화된다고(Phillips, 1973). 오랜기간 시험관내 배양으로 병원성이 약화되었을 것으로 생각되는 자유생활아메바인 *Naegleria fowleri*를 마우스에 계대감염시켜 그 병원성의 증감 여부를 관찰하고자 한다.

### 실험재료 및 방법

#### 1. 자유생활아메바의 배양

실험에 사용된 *Naegleria fowleri*는 병원성이 있는 것으로 알려진 것이며 시험관내에서 7년이상 배양한 것이다. 또한 이것은 배양 flask(COSTAR)에서 무균

적으로 배양하였으며, 사용된 배지는 CGVS배지였고 37°C 항온기를 이용하였다.

CGVS배지의 처방은 bactocastone 20 g, folic acid 2 mg, biotin 20 mg, glucose 1 mg, penicilline  $50 \times 10^4$  unit, streptomycin  $5 \times 10^4$  mcg, 증류수 950 ml, fetal calf serum 50 ml이며, 이를 잘 용해시킨 후 Seitz filter로 여과해서 배양에 사용하였다. 계대배양은 필요에 따라 3~5일에 한번씩 시행하였다.

#### 2. 실험동물

*Naegleria fowleri*에 감염이 잘 되는 것으로 알려진 18~22 g의 백색 마우스를 사용하였다(Wong *et al.*, 1975).

#### 3. *Naegleria fowleri* 감염방법

마우스의 복강내로 secobarbital 용액을 주입하여 마취시켰다. Secobarbital 주입량은 마우스 체중 g당 0.055 mg이었다.

배양된 *Naegleria fowleri* 영양형의 수는  $5 \mu\text{l}$ 내에  $10 \times 10^4$ 개가 되게 부유액을 만들어, 마취된 마우스의 오른쪽 비강내에 micropipette을 이용하여  $5 \mu\text{l}$ 를 떨어뜨려 감염시켰다.

#### 4. 감염된 마우스의 증상관찰

*Naegleria fowleri*를 감염시킨 후 시일이 경과함에 따라 행동의 둔화, 자극에 대한 예민성, 사지마비, 회전운동등 여러가지 증상을 관찰하였다. 또한 감염시킨 후 경과일에 따른 사망률을 각 실험군별로 조사하였다.

#### 5. 병리학적 소견

마우스가 사망하기 직전 또는 직후에 원발성 아메바성 뇌수막염 발생여부를 관찰하였다. 특히 뇌 및 폐장을 적출하여 육안적으로 염증이냐 괴사발생여부를 관찰하고 Hematoxylin-Eosin 염색하에 조직의 병리학적 소견과 그 조직 속에서 *Naegleria fowleri*의 존재여부를 조사하였다.

#### 6. 조직에서 *Naegleria fowleri* 검출 및 배양

감염시킨 마우스의 뇌와 폐장을 적출하여 염증이 있든지 또는 염증이 의심되는 부위의 조직 일부분 떼어

내어 현미경으로 아메바 존재 여부를 알아보고, 동시에 조직일부는 CGVS배지에 옮겨 심어 37°C 항온기에서 배양하여 *Naegleria fowleri* 영양형을 확인하였다.

**실험 성적**

**1. 사용된 *Naegleria fowleri*주(株)**

*Naegleria fowleri* 0주는 CGVS배지를 사용하여 최소 7년이상 시험관 내에서 배양한 주이다. 2-1주는 0주를 마우스에 비강으로 감염시킨 후 7일에 뇌 후엽 조직 일부를 적출하여 20일간 배양시킨 후 그것을 다

**Table 1.** *Naegleria fowleri* used in this study

Strains	Isolation from brain infected with	No. brain passage	Duration of culture
Control			
Nf 0	—	—	over 7 years
Experimental			
Nf 1-2	Nf 0	1	3 weeks
Nf 2-1	Nf 1-2	2	15 weeks

시 마우스 비강내로 감염시켜 7일후 뇌 후엽 조직 일부를 적출하여 CGVS배지에 심어 15주 배양한 주이다 (Table 1).

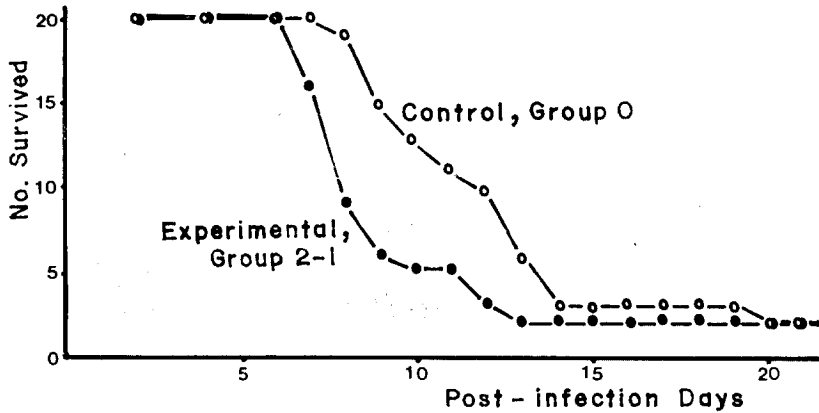
**2. 감염된 마우스의 증상**

*Naegleria fowleri*를 감염시킨 마우스에서 보면 제일 먼저 행동이 둔화되고, 식욕이 감소됨을 관찰할 수 있었고, 외부자극에 대하여 예민하게 반응하고, 진행되면 회전운동의 반복, 사지마비등의 증세가 나타났다. 회전운동은 한쪽 방향으로만 하였고, 몸을 같은 방향으로 뒤집는 운동도 볼 수 있었다(Table 2).

이러한 여러가지 증세는 2-1주를 감염시킨 실험군에서 0주를 감염시킨 대조군보다, 보다 빨리, 보다 심하게 나타남을 알 수 있었다.

**3. 감염시킨 마우스의 사망률**

감염시키고 7일 후부터 사망하기 시작하였다. 0주를 감염시킨 대조군에서보다 2-1주를 감염시킨 실험군에서 더 빨리 사망하였으며 그 차이는 현저하였다 (Fig. 1). 그러나 대조군과 실험군에서 각각 20마리중 2마리는 감염 20일 후에도 죽지않고 살아 남았으며 그 사망률은 90%이었다. 따라서 2-1주가 0주보다 그 병



**Fig. 1.** Fate of mice infected with *Naegleria fowleri* intranasally. The experimental group received strain 2-1, while the control group received strain 0.

**Table 2.** Symptoms observed in each postinfection day

Group	Symptoms	No. of exam.	Postinfection day																		
			1	2	3	4	5	6	7	8	9	10	11	12	13	14	15	16	17	18	
Control Group 0	sluggish movement	20										1	1	1					2	1	
	nervous													2					2		
	paralysis of leg																				
	rotation														1		1			1	
Experimental Group 2-1	sluggish movement	20										2	1							1	
	nervous												2		1						
	paralysis of leg														2						
	rotation														1	1					

원성이 더 강함을 알 수 있었다.

#### 4. 병리학적 소견

사망직후 또는 사망직전 마우스를 도살하여 뇌와 폐장을 관찰하였다. 뇌 후엽에서 병변이 제일 심하며 12일 이전 사망한 마우스 거의 모두에서 괴사된 부위를 볼 수 있었다. 감염기간이 길어질수록 괴사부위는 뇌의 외쪽 피질보다는 아랫쪽으로, 전방에서 후방으로 확대되었다. 또한 이러한 괴사부위는 왼쪽보다 오른쪽에 치우쳐 발생되었다.

감염 13일 후부터 사망한 마우스에 있어서는 육안적으로 뇌에서 염증이나 괴사된 부위를 볼 수 없었고, 폐장에서 심한 울혈과 동시에 염증이 있음을 관찰할 수 있었다.

염증이 있는 뇌조직 일부를 Hematoxylin-Eosin 염색하여 현미경으로 관찰하였더니 급성염증세포의 침윤이 심하였다. 증성구, 호산구 등 다핵백혈구의 침윤이 심하고 임파구 등 만성 염증세포와 대식세포도 볼 수 있었다(Fig. 2). 이러한 심한 염증세포의 침윤은 폐장조직에서도(Fig. 3), 비강에서도(Fig. 4) 관찰되었다. 핵이 진하게 염색되고 세포질내에 여러개의 식포가 보이는 *Naegleria fowleri* 영양형 다수가 염증세포와 혼재해 있었다.

### 고 찰

자유생활아메바인 *Naegleria fowleri*의 병원성은 그 주(株), 감염시키는 방법, 또는 실험동물의 종류에 따라 다르다고 Wong등(1975)이 발표하였다. 본 실험에서 *Naegleria fowleri*를 무균배양하여 감염시킨 마우스 뇌조직에서 분리한 후 이를 다시 배양하여 마우스에 감염시켜 얻은 *Naegleria fowleri*는 처음의 마우스 뇌조직을 통과시키지 않고 오랜기간 배양만을 거듭했던 주(株) 보다는 마우스 뇌조직을 여러번 통과시킨 주(株)가 그 병원성에 있어 강함을 증명하였다. *Naegleria fowleri* 2-1주를 감염시킨 마우스 실험군에서 그 증세가 빨리 나타나고 심하게 발현되었다는 점들은 이러한 병원성에 차이가 있음을 잘 뒷받침하고 있다. 또한 Neal 및 Vincent(1956)의 보고에 의하면 무균배양으로 인하여 병원성이 감소된 이질아메바를 연속적으로 간조직을 통과시킴으로써 그 병원성이 증강됨을 보여 주었다. 따라서 장기간 무균배양하면 *Naegleria fowleri*도 이질아메바와 같이 병원성이 약화되며 실험동물 마우스에 감염시켜 뇌조직을 통과시킴으로써 병원성의 증가를 예측할 수 있었다.

자유생활아메바를 무균적으로 장기간 배양하면 그 병원성이 약화된다고 생각된다. Phillips등(1972)에 의하면 장기간 무균배양된 이질아메바를 germ-free 기니아픽과 쥐에 감염시켰더니 아메바성 병소를 나타내지 않

았다고 하였고, 따라서 무균배양된 이질아메바는 병원성을 상실했다고 보고하였다. 또 Phillips(1973)에 의하면 시험관내에서 2년 이상 무균적으로 배양하였더니 이질아메바는 병원성, 감염능 및 encystment potential이 영원히 소실되었다고 한다. Wittner 및 Rosenbaum(1970)도 이질아메바를 무균적으로 배양하였더니 3~5개월 후부터 서서히 병원성이 떨어졌음을 보고하였다.

Visvesvara 및 Callaway(1974)와 Maitra등(1974)의 연구결과에 의하면 무균배양할 때, 세균과 함께 배양할 때, 조직에 감염되어 있을 때 각각 자유생활아메바의 미세구조는 다르다고 하였다. 또한 같은 종류의 아메바일지라도 병원성이 다를 때 그들 주(株)의 generation time도 다를 것으로 생각된다.

이질아메바는 그 병원성이 세균과 밀접한 관계가 있음이 밝혀져 있다. Phillips(1973)에 의하면 2년 이상 무균배양하여 병원성이 상실된 이질아메바를 여러가지 세균과 같이 배양하여도 병원성이 회복되지 않았다고 하였으나 Wittner 및 Rosenbaum(1970)은 무균배양하여 병원성이 떨어진 아메바만을 hamster에 접종하면 아메바성 간농양이 생기지 않았으나 6~12시간의 간격을 두고 세균과 같이 접종하면 간농양이 형성되었다고 한다. 아메바가 병원성을 유지하는데는 살아있는 세균을 필요로 한다. 즉 이 경우 살아있는 세균은 아메바의 병원성을 유지하는데 적당한 조건을 제공하나, 열이나 방사선 처리로 사멸시킨 박테리아는 이러한 효과를 발휘하지 못한다고 보고하였다. 자유생활아메바는 박테리아와 같은 병원체를 옮길 수 있다고 Jadin(1974)과 Dunneback 및 Schuster(1971)는 주장하였다.

*Naegleria fowleri*를 마우스에 감염시키면 뇌에서 염증을 일으켜 뇌염 또는 수막염이 발생할은 잘 알려진 사실이며 Culbertson등(1968), Martinez등(1973), Wong등(1975), Patras 및 Andujar(1966)와 Carter(1968)는 토양이나 물속에서 검출한 자유생활아메바의 일종인 *Acanthamoeba* sp.에 의해서도 뇌수막염이 야기됨을 보고하였다. 역시 자유생활아메바의 일종인 *Hartmannella*를 마우스 비강으로 감염시켰더니 급성뇌수막염과 만성육아종성 뇌염이 발생된다고 Culbertson등(1966)이 보고하였다. 황등(1976)도 물웅덩이에서 분리한 *Acanthamoeba* sp.가 마우스에서 뇌수막염을 발생시켰다고 한다. 특히 *Naegleria fowleri*는 여러 실험동물에서 비강내, 두개강내, 척수강내, 현관내 또는 복강내에 직접 주입하면 병원성이 있음이 밝혀져 있다(Butt et al., 1968; Culbertson et al., 1968; Carter, 1970). 본 실험에서는 마우스 오른쪽 비강으로 *Naegleria fowleri*를 감염시켰으며 그 결과 전형적인 원발성 아메바성 뇌수막염이 생겼으며, 뇌에서의 염증 또는 괴사 부위는 모두 오른쪽에 발생되었다는 흥미있는 조건을 얻을 수 있었다.

*Naegleria fowleri*에 감염된 마우스의 사망원인은 대부분 원발성 아메바성 뇌수막염이었으나 감염 13일 후

사망한 소수에 있어서는 흡인성 폐염이 사망원인으로 생각되었다. 이는 감염시킴에 마취불량으로 호흡이 안정되지 못하여 비강에 떨어뜨린 아메바 부유액이 폐장으로 흡인되었기 때문이라고 사료된다. 그러나 본 실험에서 마우스를 마취시키는데 사용된 secobarbital은 적합한 마취제이며 그 용량도 적당하다고 생각된다.

본 실험성적을 종합하면 마우스의 비강으로 배양된 *Naegleria fowleri* 영양형을 감염시켰더니 전형적인 원발성 아메바성 뇌수막염을 발생시킬 수 있었다. 장기간 시험관내에서 무균 계대배양된 *Naegleria fowleri*는 병원성이 약화되어 있었음을 알 수 있었고, 이 아메바를 마우스에 연속적으로 감염시켜 뇌조직을 통과시킴으로써 다시 병원성이 증강됨을 알 수 있었다.

### 요 약

장기간 시험관내에서 무균적으로 배양하여 병원성이 약화된 자유생활아메바 *Naegleria fowleri*를 마우스에 연속적으로 감염시켜 그 병원성의 증감여부를 관찰하고자 하였다.

체중 18~22gm의 백색 마우스를 secobarbital로 마취시키고 오른쪽 비강에 *Naegleria fowleri*를 떨어뜨려 감염시켰다. 시험관내에서 7년이상 CGVS 배지에서 계대배양된 0주와 마우스에 감염시켜 뇌조직을 2번 통과시킨 2-1주의 병원성을 비교하였다.

행동둔화, 자극에 민감, 회전운동, 사지마비등 여러 증상이 나타났고, 뇌의 오른쪽 앞쪽 부위에 심한 염증 및 괴사를 발견하였다. 이러한 증상과 병소는 0주 감염군보다 2-1감염군에서 보다 빨리, 보다 심하게 발생되었음을 관찰하였다. 감염 7일 후부터 감염된 마우스가 사망하기 시작하였으며 2-1주 감염군에서 0주 감염군 보다 생존기간이 짧았으며 감염 13일 후부터 사망한 예에 있어서는 육안적으로 뇌에서 병소가 없었고 폐장에서 염증이 심하였음을 관찰하였다.

마우스에 비강으로 *Naegleria fowleri*를 감염시켜 전형적인 원발성 아메바성 뇌수막염을 발생시킬 수 있었다. 장기간 시험관내에서 무균적으로 계대배양된 *Naegleria fowleri*는 병원성이 약화되어 있었고 이 아메바를 마우스에 연속적으로 감염시켜 뇌조직을 통과시킴으로써 다시 병원성이 증강됨을 관찰하였다.

### 참 고 문 헌

- Butt, C., Baro, C. and Knorr, R.W. (1968) Pathologic progress in amebic encephalitis. *Am. J. Clin. Path.*, **50**:568-574.
- Carter, R.F. (1968) Primary amoebic meningoencephalitis: Clinical, pathological and epidemiological features of six fatal cases. *J. Path. Bact.*, **96**:1-25.
- Carter, R.F. (1970) Description of a *Naegleria* species isolated from two cases of primary amoebic meningoencephalitis, and of the experimental pathological changes induced by it. *J. Path.*, **100**:217-244.
- Culbertson, C. G., Ensminger, P. and Overton, W. (1969) *Hartmannella (Acanthamoeba)*. Experimental chronic granulomatous brain infections produced by new isolates of low virulence. *Am. J. Clin. Path.*, **46**: 305-314.
- Culbertson, C.G., Ensminger, P. and Overton, W. (1968) Pathogenic *Naegleria* sp. Study of a strain isolated from human cerebrospinal fluid. *J. Protozool.*, **15**:353-363.
- Dunnebacke, T. and Schuster, F.L. (1971) Infectious agent from a free-living soil amoeba, *Naegleria gruberi*. *Science*, **174**:516-518.
- Hwang, H.K., Im, K.I. Soh, C.T. and Yun, D.J. (1976) Experimental study on the pathogenicity of free-living amoebae. *Yonsei J. Med. Sci.*, **9**:183-194.
- Jadin, J.B. (1974) Les amibes dans les eaux. *Path. Biol.*, **22**:81-87.
- Maitra, S.C., Krishna, Prasad, B.N., Das, S.R. and Agarwala, S.C. (1974) Ultrastructural difference of *Hartmannella culbertsoni* Singh and Das, 1970, in mouse brain and under different cultural condition. *Trans. Roy. Soc. Trop. Med. Hyg.*, **68**:229-235.
- Martinez, A.J., Duma, R.J., Nelson, E.C. and Moretta, F.L. (1973) Experimental *Naegleria* meningoencephalitis in mice. Penetration of the olfactory mucosal epithelium by *Naegleria* and pathologic changes produced; a light and electron microscope study. *Lab. Invest.*, **29**:121-134.
- Neal, R.A. and Vincent, P. (1956) Strain variation in *Entamoeba histolytica*. II. The effect of serial liver passage on the virulence. *Parasitology*, **46**: 173-182.
- Patras, D., and Andujar, J. (1966) Meningoencephalitis due to *Hartmannella (Acanthamoebas)*. *Am. J. Clin. Path.*, **46**:226-233.
- Phillips, B.P. (1973) *Entamoeba histolytica*: Concurrent Irreversible Loss of Infectivity/Pathogenicity and Encystment Potential after Prolonged Maintenance in Axenic Culture in Vitro. *Exp. Parasit.*, **34**:163-167.
- Phillips, B.P., Diamond, L.S., Bartgis, I.L. and Stuppeler, S.A. (1972) Results of Intracecal Inoculation of Germfree and Conventional Guinea Pig and Germfree Rats with Axenically Cultivated *Entamoeba histolytica*. *J. Protozool.*, **19**:498-499.

Visvesvara, G.S. and Callaway, C.S. (1974) Light and Electron Microscopic Observations on the Pathogenesis of *Naegleria fowleri* in Mouse Brain and Tissue Culture. *J. Protozool.*, 21:239-250.

Wittner, M. and Rosenbaum, R.M. (1970) Role of bacteria in modifying virulence of *Entamoeba histo-*

*lytica*. *Am. J. Trop. Med. Hyg.*, 19:755-761.

Wong, M.M., Karr, S.L. and Balamuth, W.B. (1975) Experimental infections with pathogenic free-living amoebae in laboratory primate host: I. A study on susceptibility to *Naegleria fowleri*. *J. Parasit.*, 61:199-208.

=Abstract=

**Changes in the pathogenicity of *Naegleria fowleri* by serial brain passage in mice**

Deung-Ki Lee, Keun-Tae Lee and Kyung-Il Im\*

*Department of Parasitology, College of Medicine, Yonsei University and*

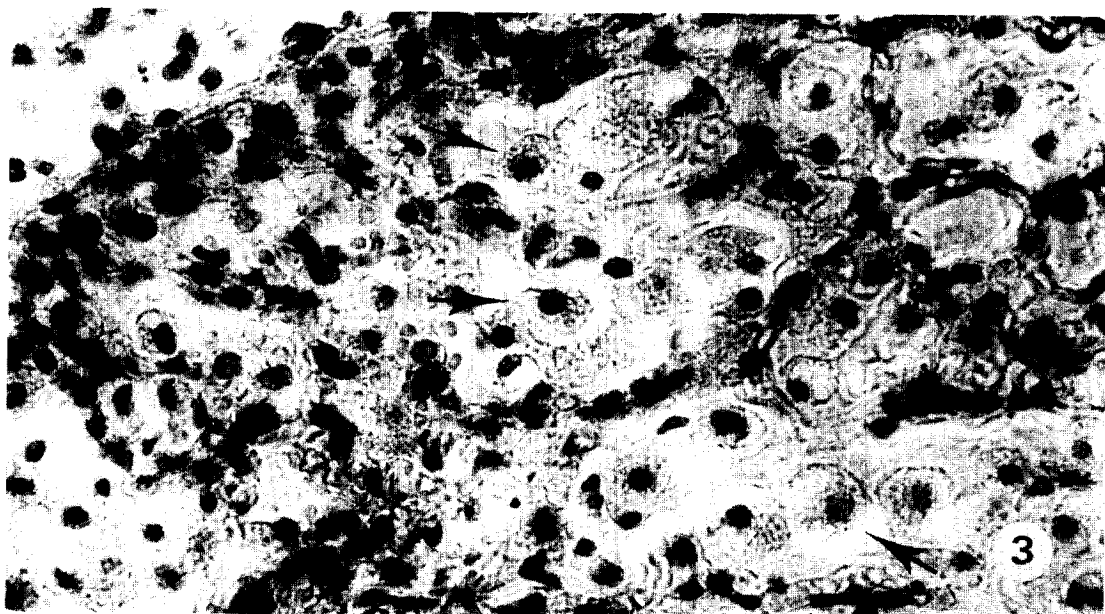
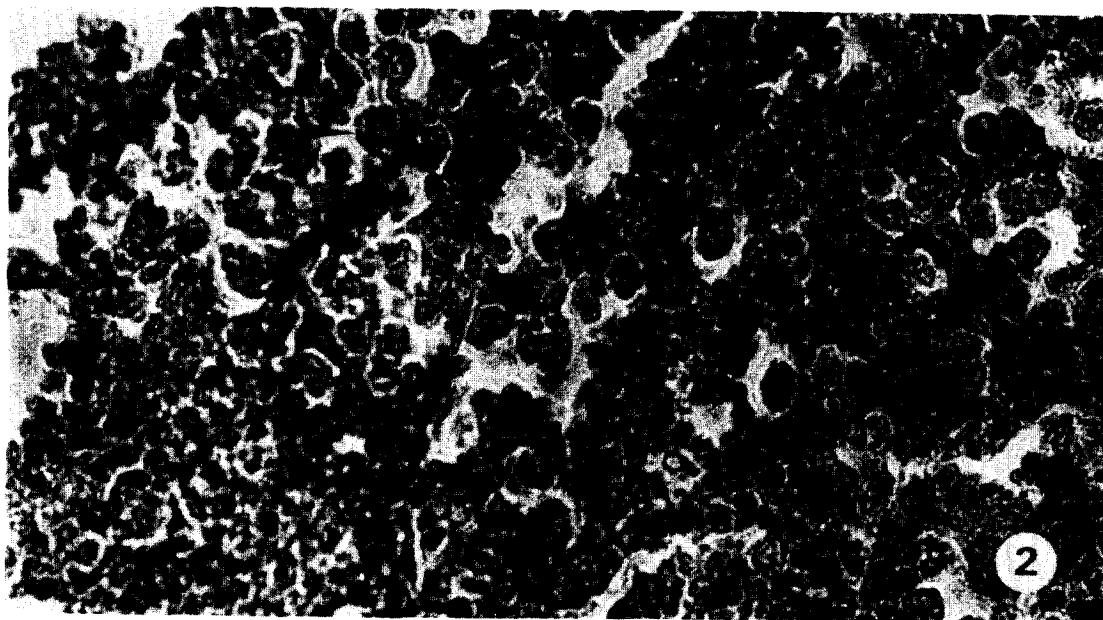
*\*Department of Parasitology, College of Medicine, Hanyang University*

The pathogenicity of free-living amoeba, *Naegleria fowleri*, is influenced according to the strain, cultural condition and host (Culbertson *et al.*, 1968; Carter, 1970; Wong *et al.*, 1975). Phillips (1973) demonstrated that *Entamoeba histolytica* became avirulent after more than 2 year maintenance in axenic culture *in vitro*. This study was carried out to compare the difference in pathogenicity between two strains of *N. fowleri*, one of a prolonged maintenance in axenic medium and the other one obtained by serial brain passage in mice.

The 0 strain was that *N. fowleri* had cultivated axenically more than 7 years in CGVS medium. The 2-1 strain was obtained from the brain of mouse inoculated intranasally with a strain, which was from the mouse brain infected with 0 strain, and cultured for 15 weeks until the beginning of this experiment. White male mice weighing 18-22 g were used. Mice were anesthetized by an intraperitoneal injection of about 1 mg secobarbital, and inoculated intranasally with  $10 \times 10^4$  live *N. fowleri* trophozoites in a 5  $\mu$ l cell suspension.

Sluggish behaviour, nervousness, rotation and leg paralysis were developed earlier and more frequently in the 2-1 experimental group than the control 0 group. Pathological changes such as inflammatory and necrotic lesion were observed in the olfactory and anterior portion of brain, and these changes were more extensive in the 2-1 group. The edematous and inflammatory changes in lung were demonstrated in mice died after 13th day post-inoculation. The experimental mice of 2-1 group began to die suddenly from 7th day post-inoculation, and the survival time in 2-1 group mice was shorter than 0 group mice.

The typical primary amoebic meningoencephalitis was developed in the mice inoculated intranasally with *N. fowleri*. The prolonged maintenance of *N. fowleri* amoebae in axenic CGVS medium was observed to have lost their original pathogenicity for mice, but their pathogenicity was restored by serial brain passage in mice.



#### LEGENDS FOR FIGURES

- Fig. 2.** *Naegleria fowleri* trophozoites demonstrated in mouse brain tissue with severe inflammatory cells infiltration. ( $\times 500$ )
- Fig. 3.** *Naegleria fowleri* trophozoites observed in mouse lung tissue with severe inflammatory cells infiltration. ( $\times 1,000$ )
- Fig. 4.** *Naegleria fowleri* trophozoites shown in the nasal cavity of mouse. ( $\times 500$ )

