

CICLO TESTICULAR DE *Devario aequipinnatus* (TELEOSTEI, CYPRINIDAE): UM POTENCIAL MODELO BIOLÓGICO EM EXPERIMENTAÇÃO ANIMAL

Jumma Miranda Araújo CHAGAS¹, Alexandre NINHAUS-SILVEIRA², Rosicleire VERÍSSIMO-SILVEIRA²

RESUMO

O presente estudo descreve a estrutura, fases de maturação testicular e espermatogênese de *Devario aequipinnatus*, uma espécie com grande potencial de utilização como modelo biológico em experimentação animal. *D. aequipinnatus* possui o testículo tubular anastomosado com distribuição espermatogonial irrestrita. Foram observadas quatro fases de maturação testicular, com base nas alterações do epitélio germinativo testicular associado aos estágios das células germinativas presentes: Maturação Inicial, Maturação Intermediária, Maturação Final e Regressão. Devido à proximidade filogenética, a morfologia testicular do *D. aequipinnatus* é semelhante aos demais Cyprinídeos, a exemplo, zebrafish (*Danio rerio*), o que corrobora com a hipótese da utilização do *D. aequipinnatus* como modelo biológico em experimentação animal.

Palavras-chave: fases reprodutivas; epitélio germinativo; Dânio; espermatogênese; peixe.

TESTICULAR CYCLE OF *Devario aequipinnatus* (TELEOSTEI, CYPRINIDAE): A POTENTIAL MODEL BIOLOGICAL IN ANIMAL EXPERIMENTATION

ABSTRACT

The presente study describes the testicular structure, spermatogenesis and maturation phases in the *Devario aequipinnatus*, a species with great potential for use as a biological model for animal experimentation. The testes in *D. aequipinnatus* were classified as tubular anastomosing with unrestricted spermatogonial distribution. Were observed four phases of testicular maturation based on the changes of the testicular germinal epithelium associated with the stages of germ cells present: Early Maturation, Mid Maturation, Late Maturation and Regression. Due to the phylogenetic proximity, testicular morphology *D. aequipinnatus* is similar to other Cyprinídeos, example, zebrafish (*Danio rerio*), which corroborates the hypothesis that the use of *D. aequipinnatus* as a biological model for animal experimentation.

Key words: reproductive phases; germinal epithelium; Dânio; spermatogenesis; fish.

Artigo Científico: Recebido em 21/12/2015 – Aprovado em 05/10/2016

¹ UNESP - Univ. Estadual Paulista, Ilha Solteira, PPG Ciência e Tecnologia Animal, São Paulo, Brasil.

jumma.miranda@gmail.com

²UNESP – Universidade Estadual Paulista “Júlio de Mesquita Filho”, Campus de Ilha Solteira, Departamento de Biologia e Zootecnia, L.I.NEO – Laboratório de Ictiologia Neotropical, Av: Brasil, Centro, 56, 15385-000 Ilha Solteira, São Paulo, Brasil. ninhaus@bio.feis.unesp.br; rosiverissimo@bio.feis.unesp.br

INTRODUÇÃO

No começo da década de 1980, pesquisadores utilizaram pela primeira vez a espécie *Danio rerio* como modelo biológico em estudos genéticos (STREISINGER *et al.*, 1981). Desde então, a espécie se consolidou como modelo principal em diferentes linhas de pesquisa, em alguns casos podendo inclusive substituir por completo a utilização de outros organismos, como roedores por exemplo. Dentre os motivos desse sucesso, está o fato da espécie em questão apresentar boa capacidade de aclimação, rápido ciclo de vida e baixo custo de manutenção (KARI *et al.*, 2007; LIESCHKE e CURRIE, 2007). Em contraste, devido ao seu tamanho reduzido (3 a 4 cm), algumas metodologias necessitam de equipamentos mais específicos e onerosos que permitam a micromanipulação ou uma manipulação mais delicada sem grandes prejuízos para os animais. Uma outra opção seria utilizar uma espécie que apresente os mesmos pontos positivos, porém com maior tamanho corporal.

A espécie *Devario aequipinnatus*, pertence à família Cyprinidae, sendo conhecido popularmente como “Dânio” na aquarofilia. São animais onívoros e ativos (RAINBOTH, 1996), que podem alcançar cerca de 15 cm de comprimento, sendo os machos mais coloridos e menores do que as fêmeas (TALWAR e JHINGRAN, 1991). Estão amplamente difundidos na aquarofilia mundial devido ao seu comportamento ativo e por apresentar fácil manutenção e boa resposta de aclimação às condições de cativeiro (LELE e KRONE, 1996; FANG e KULLANDER, 2009). Com as mesmas facilidades encontradas no zebrafish (*Danio rerio*) e a vantagem de atingir maior tamanho corporal, *D. aequipinnatus* é um potencial modelo alternativo na experimentação animal. Entretanto, pouco se conhece sobre sua biologia reprodutiva, principalmente com relação a morfologia, desenvolvimento testicular e espermatogênese, características básicas necessárias quando se pretende utilizar a espécie com fins de modelagem animal.

A análise do desenvolvimento testicular permite identificar vários aspectos reprodutivos das espécies, como fecundidade, início da maturação reprodutiva, período e duração da reprodução, ciclo reprodutivo gônadal e anual, podendo inclusive auxiliar no esclarecimento de

relações filogenéticas (BARBIERI *et al.*, 1981; VAZZOLER, 1996; PARENTI e GRIER, 2004; SIQUEIRA-SILVA *et al.*, 2013).

Assim, a classificação dos testículos dos teleósteos foi proposta inicialmente por GRIER (1993), que definiu dois tipos de organização: testículo tubular anastomosado, no qual os compartimentos germinativos são interconectados, formando uma rede altamente ramificada, que não termina na periferia testicular (presente em teleósteos filogeneticamente mais basais) e testículo lobular, caracterizado pela presença de um epitélio germinativo confinado em compartimentos, que terminam em fundo cego na periferia do testículo. Sendo o segundo tipo presente nos Neoteleósteo filogeneticamente mais derivados (PARENTI e GRIER, 2004).

Entretanto, para a definição das fases reprodutivas, a alteração do epitélio germinativo testicular é utilizada complementarmente a tradicional escala de aplicação geral para o período de proliferação testicular, proposta por VAZZOLER (1981). Elas são definidas com base na alternância do epitélio germinativo em contínuo e descontínuo, associado aos estágios das células germinativas no testículo. O epitélio germinativo contínuo é constituído por uma população contínua de células de Sertoli e células germinativas que se estendem ao longo de todos os túbulos. Por outro lado, o epitélio germinativo descontínuo é caracterizado pela perda das células germinativas quando os espermatozoides são liberados para a luz do túbulo. Esta classificação, se mostra eficiente em diversas espécies de peixes (GRIER e TAYLOR, 1998; GRIER e LO NOSTRO, 2000; BROWN-PETERSON *et al.*, 2002; SIQUEIRA-SILVA *et al.*, 2013).

Neste contexto, visando disponibilizar informações que sirvam de subsídios para compreender a biologia reprodutiva da espécie, realizou-se a descrição morfológica testicular de *D. aequipinnatus* ao longo do ciclo reprodutivo.

MATERIAL E MÉTODOS

Exemplares machos e adultos de *Devario aequipinnatus* (n=40) foram adquiridos em atacadistas de peixes ornamentais na região de Uberlândia, Minas Gerais (Figura 1). Os exemplares foram anestesiados em solução de

benzocaína a 0,5% e sacrificados de acordo com o Protocolo aprovado pela Comissão de Ética no Uso de Animais (11/2013/CEUA). Em seguida foi realizada a biometria de cada exemplar com a mensuração do comprimento total (CT, cm), comprimento padrão (CP, cm), e peso total (PT, g). Para as análises macroscópicas dos testículos, foram observadas a coloração e a vascularização das gônadas.

Os peixes foram anestesiados, os testículos extraídos, pesados e seus fragmentos foram fixados “overnight”, em solução de paraformaldeído a 4% e glutaraldeído a 2% em tampão fosfato de Sorensen, pH. 7,2. Em seguida foram desidratados em série crescente de

concentração alcoólica e incluídos em resina (Technovit 7100/historesina). Cortes histológicos de 3 μ m de espessura foram corados com hematoxilina/eosina (HE), PAS + Metanilyellow + Hematoxilina de Harris. O material histológico foi fotomicrografado no Microscópio Óptico com câmera AXIOCAM MRc5 ZEISS.

Os valores do índice gonadosomático (IGS), dado pelo $IGS = PG/PT \times 100$, onde PG é o peso das gônadas e PT é o peso total do peixe (VAZZOLER,1996), foram calculados para cada peixe. Estes dados foram agrupados e analisados separadamente por fases do ciclo reprodutivo e expressos por média e desvio padrão.



Figura 1. Exemplar adulto macho de *Devario aequipinnatus*. (Escala 1cm)

RESULTADOS

Estrutura testicular

Os testículos de *Devario aequipinnatus* são órgãos pares e alongados e se unem formando um ducto espermático que se exterioriza através da papila urogenital (Figura 2 A-C). Estão localizados na região dorsal da cavidade celomática, sendo externamente envolvidos por uma túnica albugínea que emite projeções para o interior do testículo formando os compartimentos germinativos do tipo tubular anastomosado (Figura 2 D-F). A irrigação sanguínea, volume e coloração variam conforme as fases de desenvolvimento gonadal. O ducto testicular está localizado na periferia testicular e atua como uma área de estocagem de

espermatozoides. Os túbulos seminíferos esvaziam seu conteúdo diretamente no ducto testicular principal (Figura 2 D).

Em *D. aequipinnatus* a espermatogênese é cística. O epitélio germinativo é constituído por células germinativas e células de Sertoli, apoiadas em uma membrana basal que reveste o compartimento germinativo e limita uma cavidade ou lúmen (Figura 2 E-F). As espermatogônias A-indiferenciadas (Sg Ai), são observadas individualmente ao longo de toda a extensão dos túbulos ou formando agrupamentos espermatogoniais (ninhos), as demais células germinativas se desenvolvem dentro de cistos, formados por projeções citoplasmáticas das células de Sertoli (Figura 3).

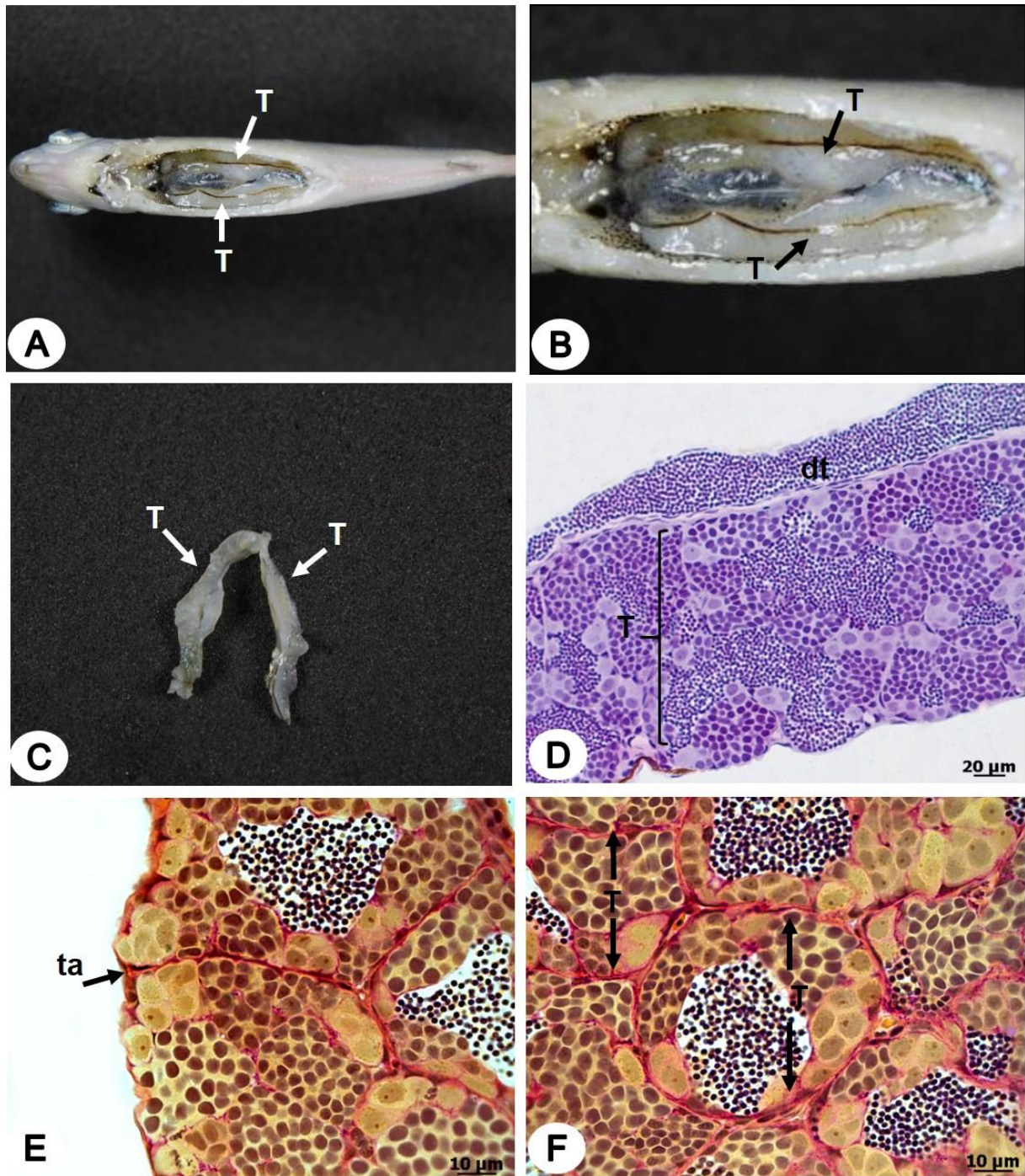


Figura 2. Morfologia testicular de *Devario aequipinnatus*. A, B: Anatomia dos testículos na cavidade celomática. C: Anatomia dos testículos isolados. D: Corte longitudinal evidenciando a estrutura testicular do tipo tubular anastomosado e o ducto testicular (dt). E, F: Corte longitudinal da região periférica gonadal, mostrando a formação dos túbulos testiculares (T), formados por projeções da Túnica Albugínea (Ta). Coloração: D- Hematoxilina de Harris/Eosina; E, F - PAS + Metanilyellow + Hematoxilina de Harris; A,B - Peixe 5,5 cm; C - Testículo 1,3 cm.

Com o desenvolvimento do ciclo reprodutivo são observadas mudanças nas células germinativas e também nas características do epitélio germinativo, cuja classificação se altera de acordo com o grau de desenvolvimento testicular, sendo nas fases iniciais de desenvolvimento contínuo e nas fases mais desenvolvidas descontínuo (Figura 3 F).

Caracterização dos estágios das células germinativas

Com relação à morfologia celular, as espermatogônias A-indiferenciadas (Sg Ai) são as maiores células da linhagem germinativa, podendo ser encontradas isoladas e/ou em grupos. Apresentam núcleo volumoso esférico ou ovalado, cromatina pouco granular, com um nucléolo situado na periferia do núcleo, citoplasma bem evidente com grande quantidade de nuages (Figura 3 A, C, F). A partir de divisões mitóticas as Sg Ai dão origem as espermatogônias A-diferenciadas (Sg Ad), que são células um pouco menores, encontradas em cistos com duas ou três células com desenvolvimento sincrônico, o núcleo é mais basófilo que da célula anterior, com um nucléolo (Figura 3 A, F). As espermatogônias B (SgB) são menores, o núcleo é circular e central, sendo mais basófilo quando comparado as espermatogônias A e apresenta um nucléolo pouco evidente (Figura 3B, F).

Os espermatócitos primários (Sc1) originados na última divisão mitótica das SgB, são células menores que seu antecessor, possui um núcleo esférico, basófilo, sua cromatina se apresenta inicialmente difusa variando durante a prófase da primeira divisão meiótica e ausência de nucléolo (Figura 3 C, D, F). Ao término da primeira divisão meiótica, ocorre a formação dos espermatócitos

secundários (Sc2) que são células menores que os Sc1, o núcleo apresenta um contorno irregular, citoplasma é escasso e a compactação da cromatina é irregular (Figura 3 D).

A segunda divisão meiótica é rápida, e dá origem às espermatídes (St), que por sua vez são menores que os espermatócitos secundários e podem apresentar diferentes fases de diferenciação (Figura 3 E). Este processo de diferenciação é conhecido por espermiogênese e culmina com a formação dos espermatozoides (Sz) e sua liberação para o lúmen (Figura 3 E, F).

Fases do ciclo testicular

Baseado na metodologia proposta por Grier e Taylor (1998), as alterações no epitélio germinativo associadas aos estágios das células germinativas permitiram a definição de quatro fases de maturação gonadal (Figura 4). Maturação inicial: Os testículos apresentam forma filiforme, pouca vascularização sanguínea e são translúcidos. O epitélio germinativo é contínuo podendo ser encontrado também espermatozoides residuais no lúmen tubular que nesta fase é bem reduzido (Figura 5 A, B, D). Os túbulos se encontram repletos de espermatocistos contendo células germinativas (espermatogônias B, espermatócitos e espermatídes), que se dividem ativamente no decorrer da espermatogênese. Os cistos de espermatócitos primários são os mais frequentes, assim como as espermatogônias A-indiferenciadas que podem ser encontradas isoladas ao longo dos túbulos ou formando agrupamentos espermatogoniais na periferia dos testículos e os cistos de espermatídes são raramente observados (Figura 5 B-D). A média dos valores do IGS dos indivíduos nesta fase foi em média 0,4 (Figura 9).

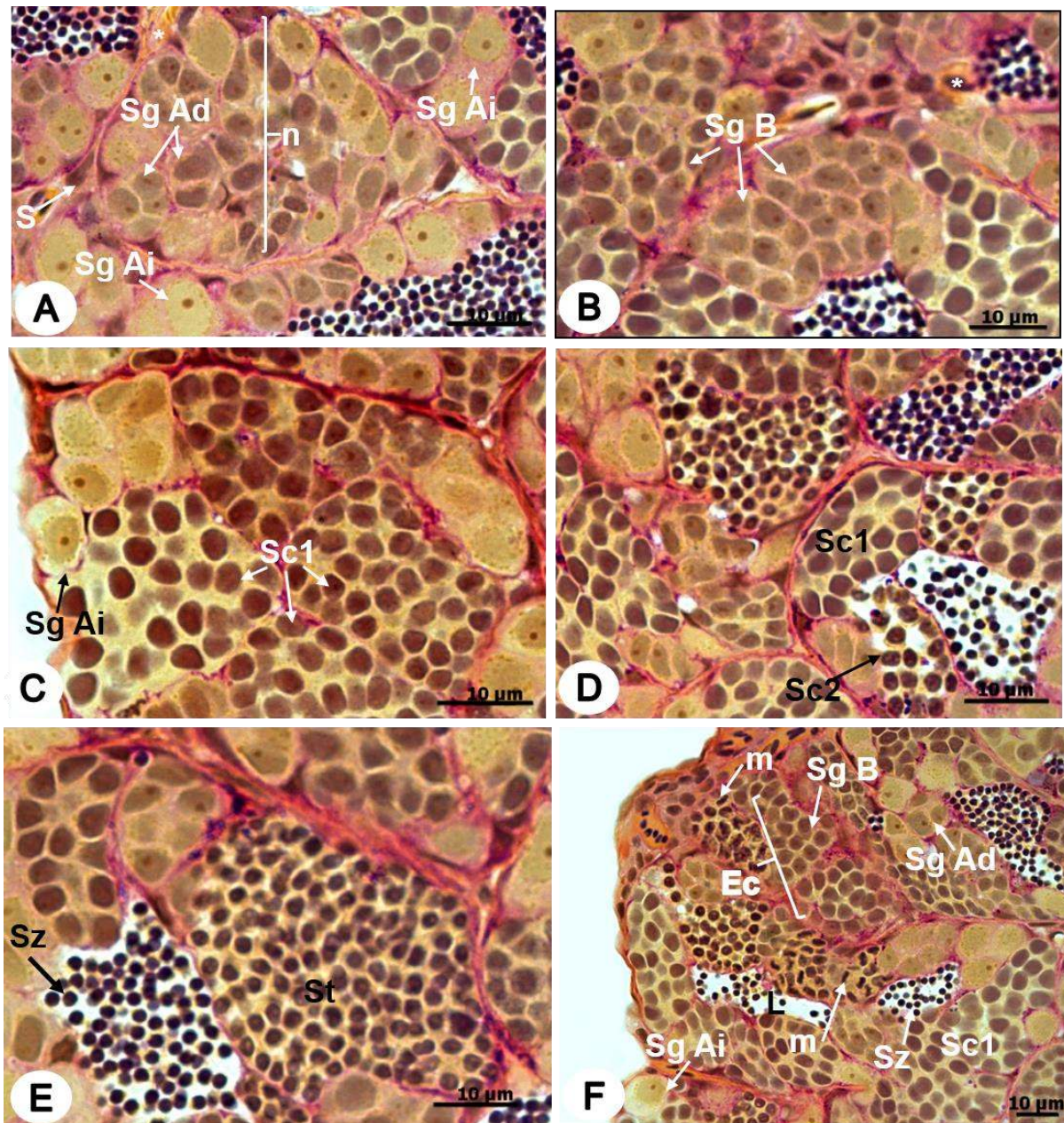


Figura 3. Espermatogênese em *Devario aequipinnatus*. A: Distribuição espermatogonial. Espermatogônias A-indiferenciadas (Sg Ai) e A-diferenciada (Sg Ad). B: Cistos de espermatogônias B (Sg B). C: Espermatogônias A-indiferenciadas (Sg Ai) em meio a cistos de espermatócitos primários (Sc1). D: Cisto de Espermatócitos secundários (Sc2). E: Cisto de espermatíde (St) e espermatozoides (Sz) no lúmen tubular. F: Cistos de espermatócitos primário em diferentes fases da primeira divisão meiótica com detalhe para as células em metáfase (m). (n) ninhos espermatogoniais. (St) Espermatídes, (Ec) Epitélio germinativo contínuo, (S) Células de Sertoli; (L) Lúmen; (*) Vasos sanguíneos. Coloração: PAS + Metanilyellow + Hematoxilina de Harris. Cortes longitudinais.

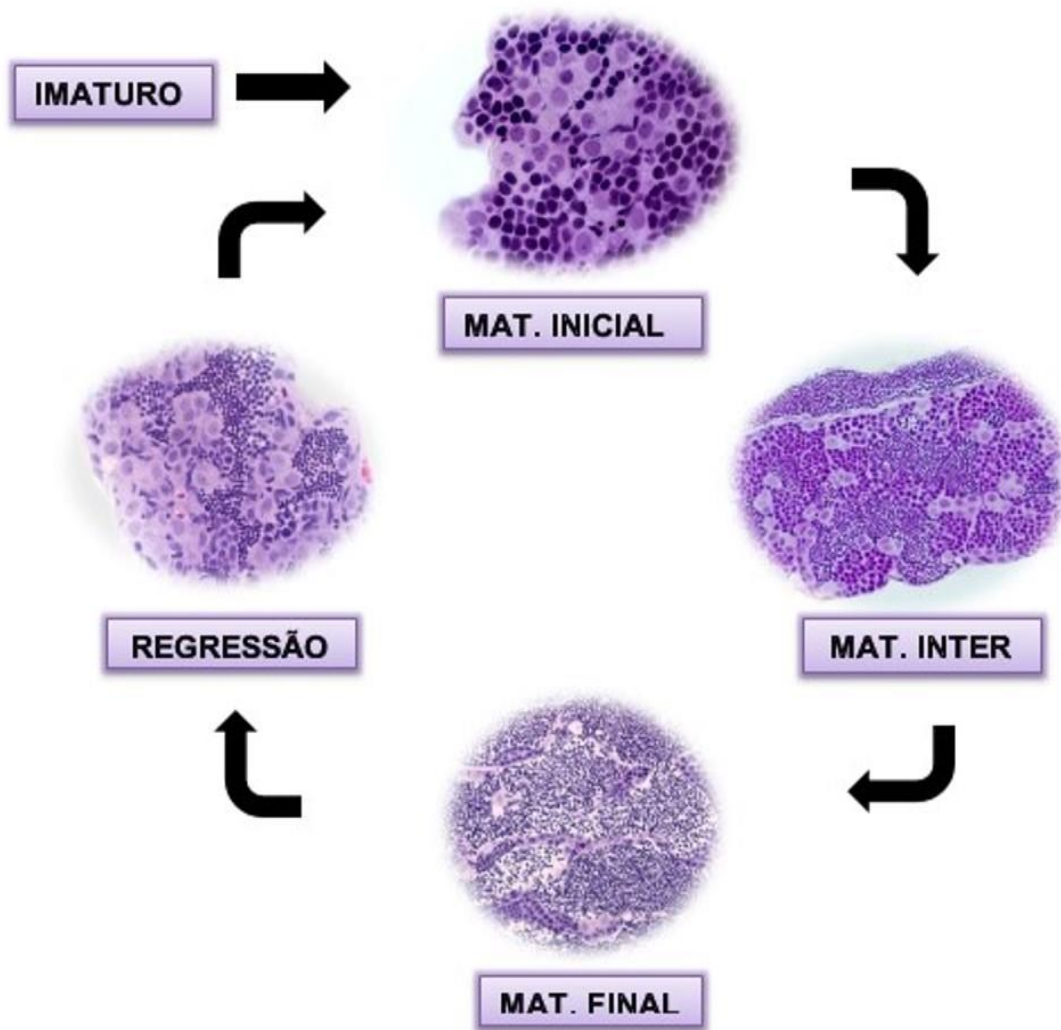


Figura 4. Dinâmica do ciclo reprodutivo de *D. aequipinnatus*.

Maturação intermediária: Os testículos sofrem um aumento da vascularização sanguínea e até o final da fase atingirá o volume máximo observado para os testículos dessa espécie. Os túbulos estão bem definidos e apresentam na porção periférica o início da descontinuidade no epitélio germinativo, principalmente na região próxima ao ducto testicular, que nesta fase se encontra repleto de

espermatozoides (Figura 6 A, B). Na região central do testículo o epitélio germinativo se mantém contínuo com a presença de espermatocistos em diferentes estágios de desenvolvimento, espermatogônias A-indiferenciadas isoladas e alguns espermatozoides no lúmen tubular (Figura 6 C, D). A média dos valores do IGS dos indivíduos nesta fase foi em média 0,7 (Figura 9).

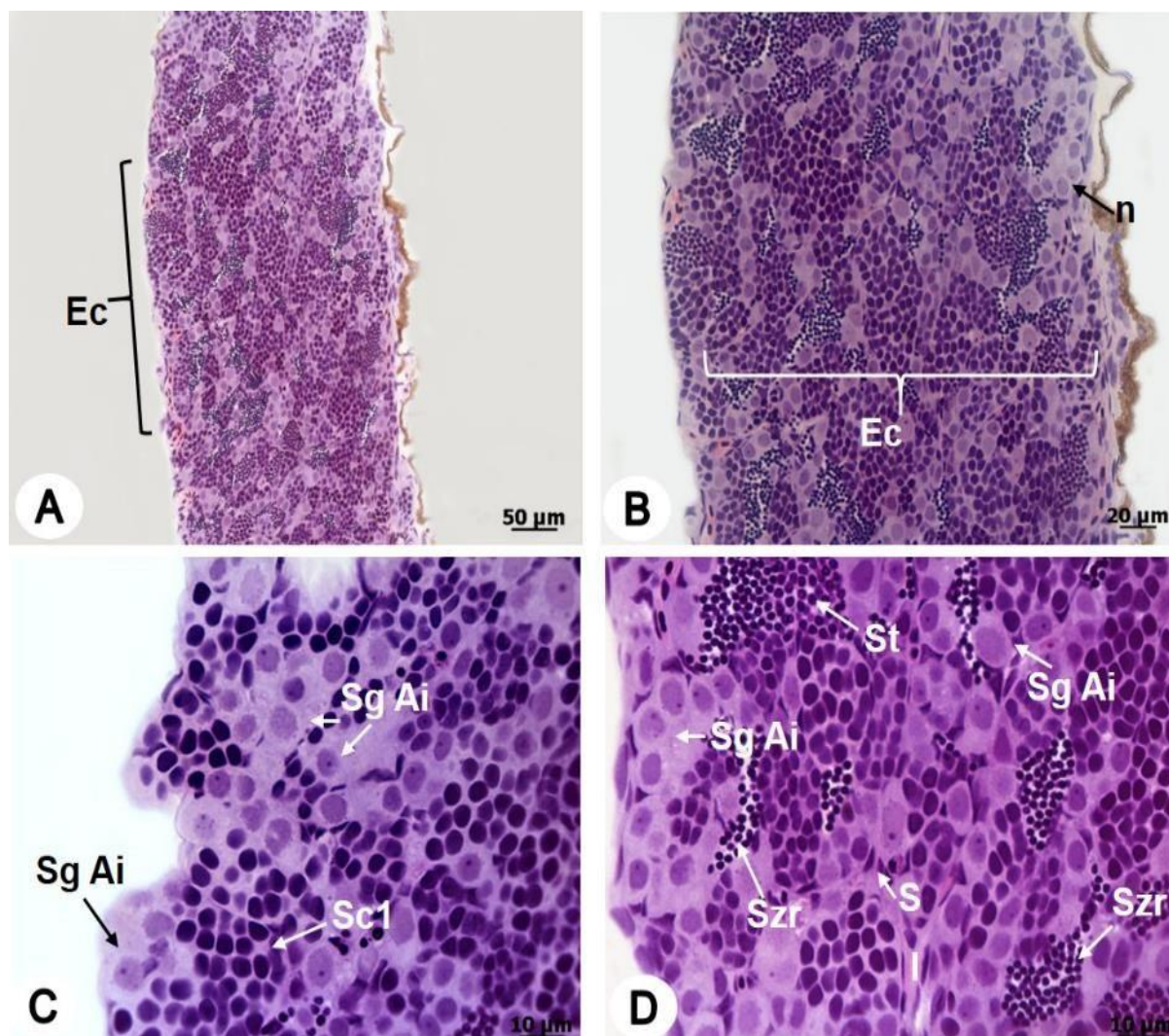


Figura 5. Desenvolvimento testicular em *Devario aequipinnatus*: Fase de Maturação Inicial. A: Testículo com epitélio germinativo contínuo (Ec). B, C, D: Túbulos com epitélio germinativo contínuo e cistos de células germinativas em diferentes fases da espermatogênese. (S) Células de Sertoli; (n) ninho; (Sg Ai) Espermatogônia A-indiferenciada; (Szs) Espermatozóides residuais; (Sc1) Espermatócito primário; (St) espermatídes; (I) Interstício; Coloração: Hematoxilina de Harris/Eosina.

Maturação final: Os testículos apresentam diâmetro semelhante a fase anterior, pouco vascularização sanguínea e uma coloração esbranquiçada. É caracterizado por apresentar epitélio germinativo totalmente descontínuo, além de um lúmen repleto de espermatozoides (Figura 7). No início desta fase são encontrados escassos cistos de células germinativas e com o avanço do

desenvolvimento gonadal a espermatogênese se torna mínima e a descontinuidade progride até ser observada em todo o testículo (Figura 7 B-D). O ducto testicular atua estocando um grande volume de espermatozoides (Figura 7 B). A média dos valores do IGS dos indivíduos nesta fase foi em média 0,7 (Figura 9).

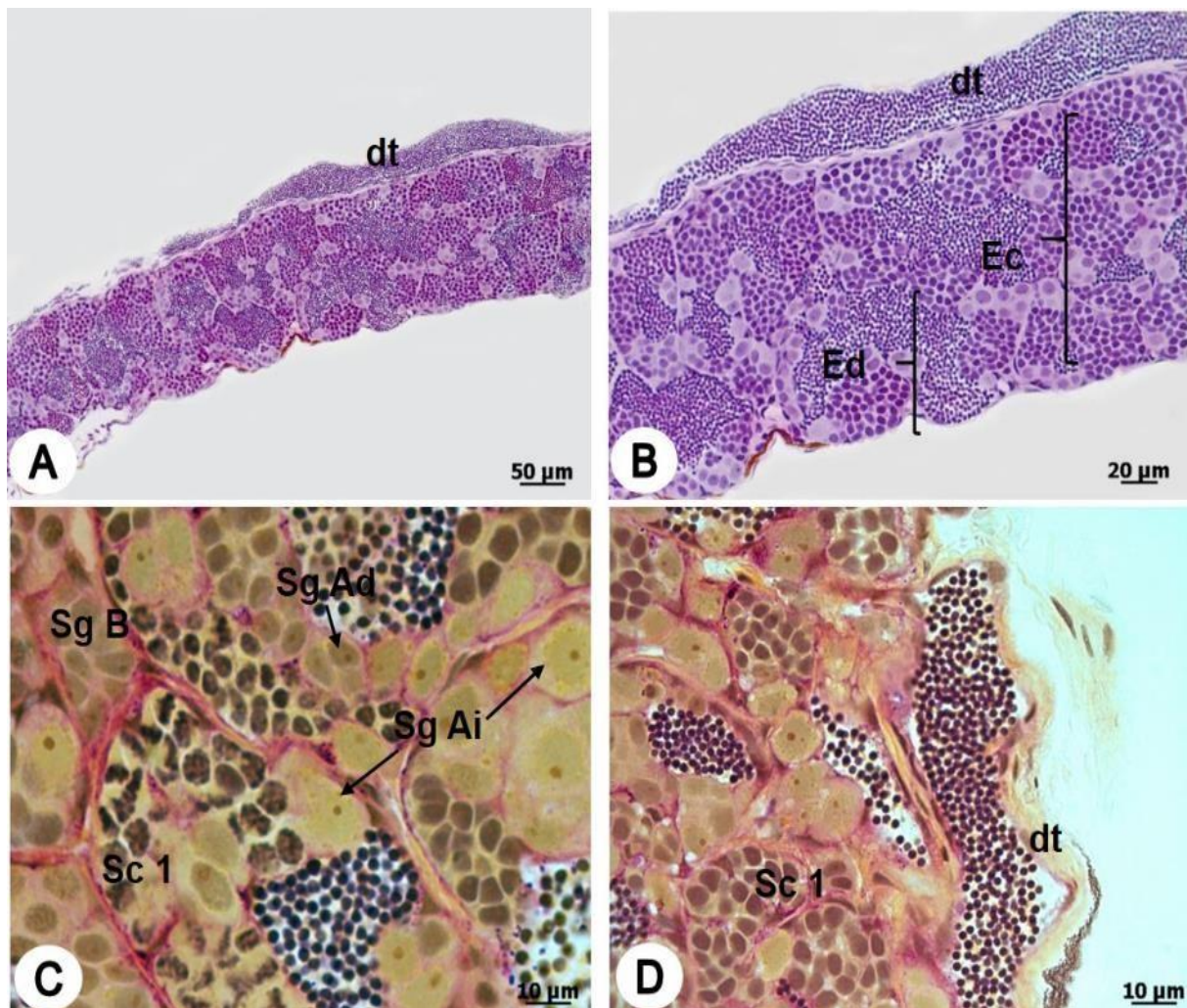


Figura 6. Desenvolvimento testicular em *Devario aequipinnatus*: Fase de Maturação Intermediária. A, B: Ducto testicular estocando espermatozoides em sua luz (dt), Início da descontinuidade do epitélio germinativo (Ed), porém ainda são encontrados muitos espermatocistos e alguns túbulos com epitélio germinativo contínuo (Ec). C, D: Início da descontinuidade do epitélio germinativo em meio a espermatocistos. (Sg Ai) Espermatogônia A-indiferenciada; (Sg Ad) Espermatogônia A-diferenciada; (SgB) Cisto de espermatogônias B; Sc1: Espermatócito primário; Coloração: A, B - Hematoxilina de Harris/Eosina; C, D - PAS + Metanilyellow + Hematoxilina de Harris.

Regressão

Esta fase é caracterizada por várias alterações na morfologia testicular; os testículos apresentam grande vascularização sanguínea, textura flácida e volume muito menor que na fase anterior. No início desta fase há uma grande proliferação mitótica de espermatogônias A-indiferenciadas ao longo do epitélio germinativo, originando novos cistos espermatogênicos (Figura 8 A). Os túbulos são irregulares e possuem escassos cistos de espermatócitos (Figura 8 B). Espermatozoides

residuais estão presentes no lúmen, que nesta fase se encontra reduzido e praticamente ausente em algumas regiões do testículo (Figura 8 B-D); As células de Sertoli estão bem evidentes (Figura 8 C). Ao final desta fase há uma organização dos túbulos e o animal estará pronto para entrar em um novo ciclo reprodutivo, retornando a fase de Maturação inicial. A média dos valores do IGS dos indivíduos nesta fase foi em média 0,5 (Figura 9).

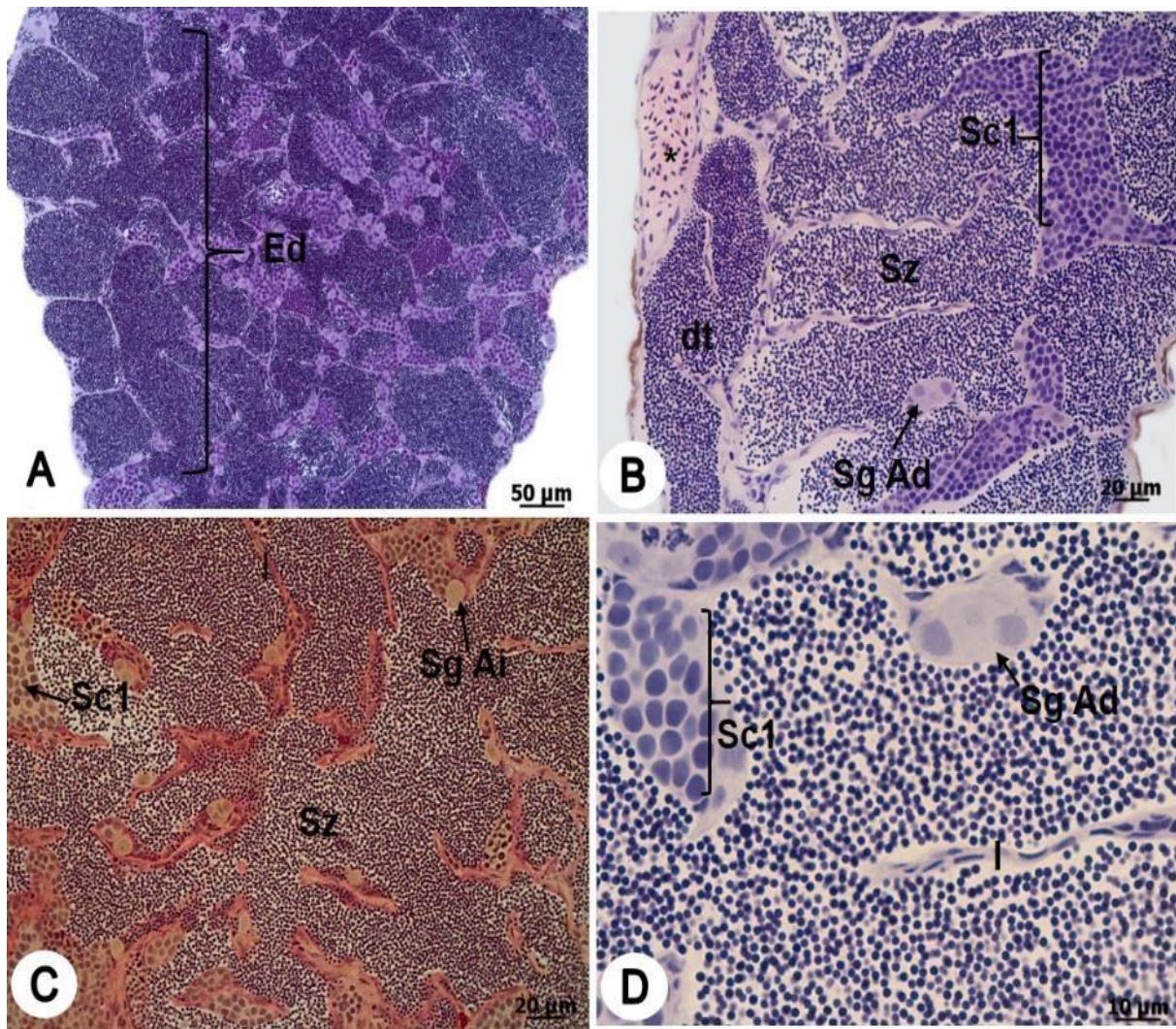


Figura 7. Desenvolvimento testicular em *Devario aequipinnatus*: Fase de Maturação Final. A: Corte longitudinal do testículo evidenciando a descontinuidade do epitélio (Ed). B: Ducto testicular (dt) e lúmen repleto de espermatozoides (Sz); Apesar da descontinuidade do epitélio é possível visualizar cistos de espermatócitos primário (Sc1); C, D: Corte em maior aumento evidenciando a presença de espermatozoides (Sz) no lúmen. Espermatogônia A-indiferenciada (Sg Ai) e Espermatogônia A-diferenciada (Sg Ad); (I) Interstício; (*) Vaso sanguíneo. Coloração: A, B, D- Hematoxilina de Harris/Eosina; C - PAS + Metanilyellow + Hematoxilina de Harris.

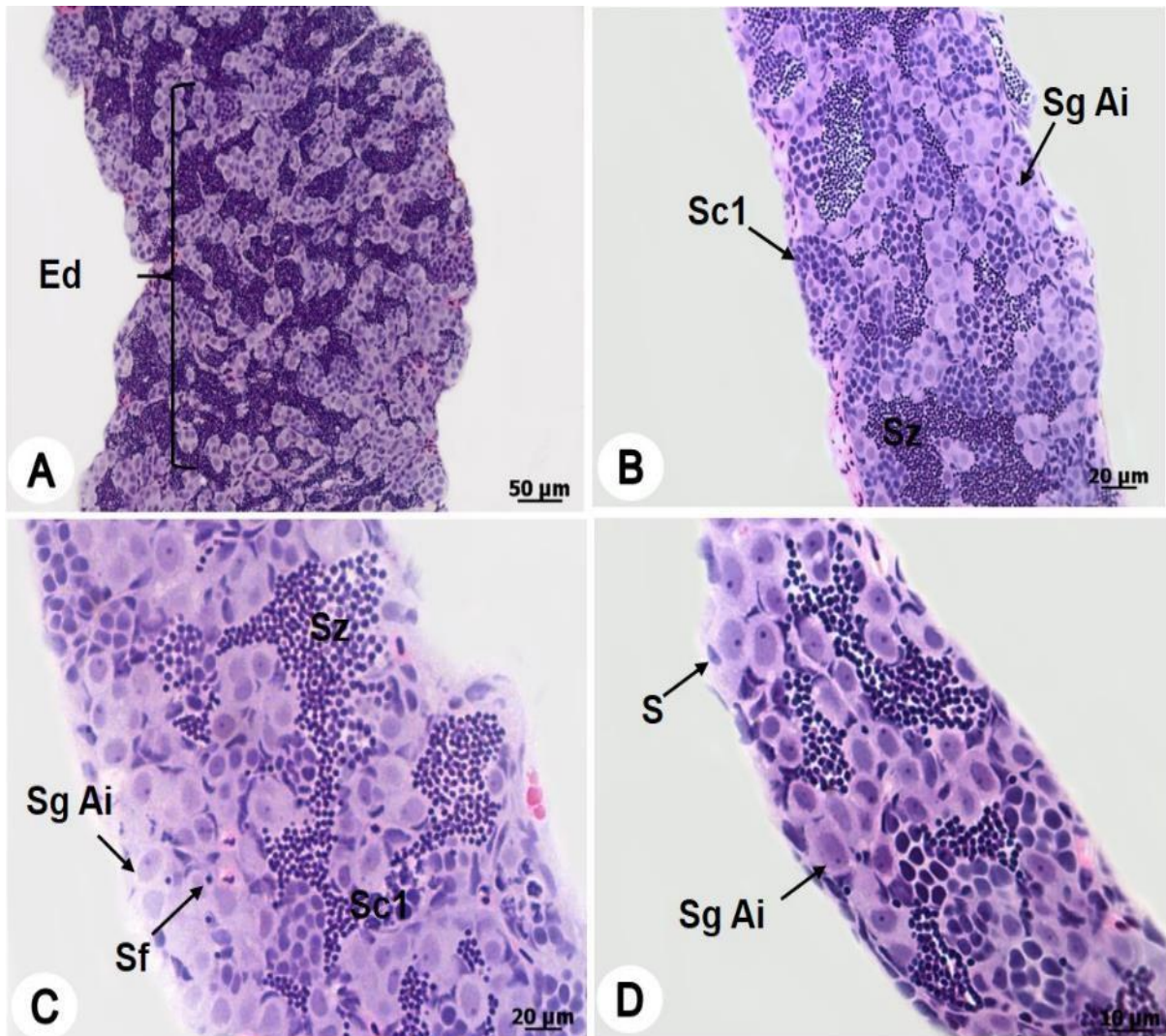


Figura 8. Desenvolvimento testicular em *Devario aequipinnatus*: Fase de Regressão. A: Há uma grande proliferação de (Sg Ai) espermatogônias A-indiferenciadas e o epitélio germinativo se mantém descontínuo (Ed). B: A gônada diminui consideravelmente de tamanho adquirindo uma aparência flácida, com túbulos irregulares, muitas espermatogônias e alguns cistos de espermatócitos primários (Sc1). C, D: Corte longitudinal de uma gônada em processo de reestruturação (S) Células de Sertoli; Sz: Espermatozóide; Coloração: Hematoxilina de Harris/Eosina.

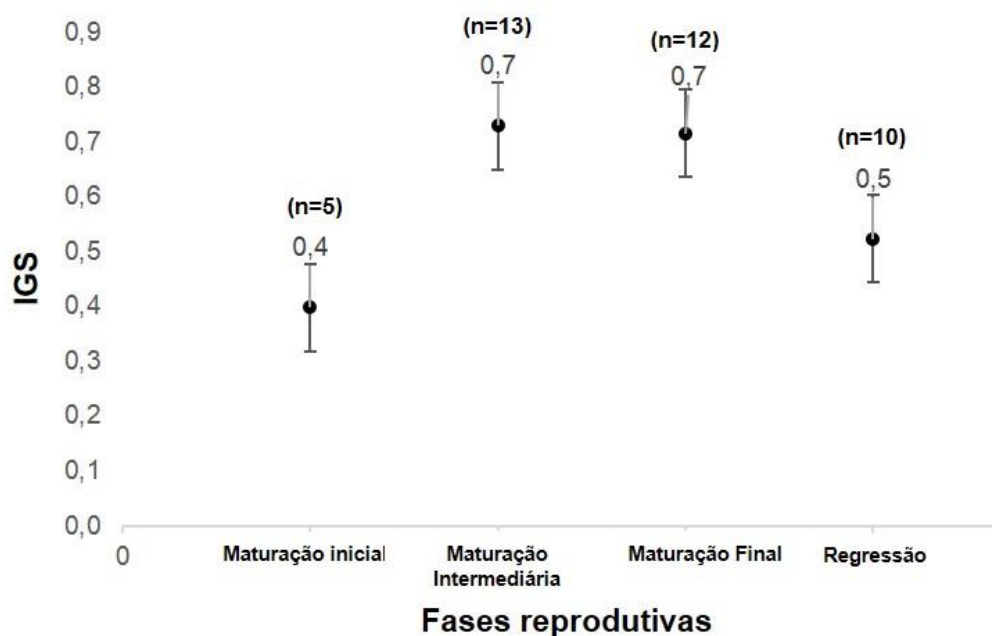


Figura 9. Média dos valores do Índice gonadossomático (IGS) em cada fase de desenvolvimento testicular. n = Número amostral em cada fase testicular (Desvio padrão).

DISCUSSÃO

Estudos sobre a estrutura testicular em teleostes demonstram que apesar da diversidade de espécies, são encontrados apenas dois tipos de organização testicular, o tubular anastomosado e o lobular (GRIER, 1993). A caracterização morfológica do testículo de *D. aequipinnatus* como tubular anastomosado está filogeneticamente de acordo com os resultados de PARENTI e GRIER (2004) que propõem que este tipo testicular está presente em grupos mais basais de peixes ósseos (e. g. Ostariophysi), como Cypriniformes (NOBREGA *et al.*, 2009), Characiformes (VICENTINI *et al.*, 2001; MUÑOZ *et al.*, 2011) e Siluriformes (QUAGIO-GRASSIOTTO e CARVALHO, 1999).

Diferentemente dos padrões filogenéticos observado na estrutura testicular, a distribuição das espermatogônias nos testículos de *D. aequipinnatus*, o define como espermatogonial irrestrito, similar ao descrito para peixes com desova total (QUAGIO-GRASSIOTTO e CARVALHO, 1999; VICENTINI *et al.*, 2001; BATLOUNI *et al.*, 2006; MUÑOZ *et al.*, 2011) e desova parcelada (LEAL *et al.*, 2009; RUPIK *et al.*,

2011; HUSZNO e KLAG, 2012), aparentemente tal característica não está diretamente relacionada com o tipo de desova.

Em *D. aequipinnatus* a espermatogênese é cística, característica comum entre os anamniotas (NOBREGA *et al.*, 2009; SCHULZ *et al.*, 2010). No entanto, algumas espécies, como *Bryconops affinis* (ANDRADE *et al.*, 2001), *Scorpaena notata* (MUÑOZ *et al.*, 2002) e *Malapterurus electricus* (SHAHIN, 2006), apresentam espermatogênese semi-cística, em que os espermatócitos e principalmente espermatídes não completam seu desenvolvimento no interior dos cistos, sendo liberadas no lúmen antes de atingirem o estágio de espermatozoide (LE GAC e LOIR, 1999; MUÑOZ *et al.*, 2002).

As fases reprodutivas em *D. aequipinnatus*, podem ser facilmente distinguidas por critérios histológicos e são semelhantes ao proposto inicialmente por GRIER e TAYLOR (1998), sendo descritas com base nas alterações histológicas do epitélio germinativo, associadas aos estágios de desenvolvimento das células germinativas. Posteriormente, alguns autores, (e.g. BROWN PETERSON e WARREN, 2001; BROWN

PETERSON *et al.*, 2002), também utilizaram esta nomenclatura para descrever as fases de maturação gonadal em outros grupos de Teleostei, indicando que essa classificação, até então, se aplica também a espécies não proximamente relacionadas (BATLOUNI *et al.*, 2006).

Diferentemente do observado em outras espécies de peixes, em *D. aequipinnatus* durante a fase de maturação inicial são encontrados alguns espermatozoides residuais no lúmen, decorrente da não liberação dos gametas para o meio externo, este fato também foi observado por HUSZNO e KLAG (2012) em outra espécie de Cyprinídeo *Danio rerio*.

O epitélio germinativo descontínuo surge inicialmente na porção periférica do testículo de *D. aequipinnatus* e com o final da maturação, a descontinuidade progride para região central do testículo. Esta característica também foi observada em *Sorubim lima* (QUAGIO-GRASSIOTTO e CARVALHO, 1999) que também apresenta o testículo do tipo tubular anastomosado. As espécies com testículo do tipo lobular, a exemplo *Symbranchus marmoratus* (LO NOSTRO *et al.*, 2003), *Centropomus undecimalis* (GRIER e TAYLOR, 1998) e *Cichla kelberi* (SIQUEIRA-SILVA *et al.*, 2013), o epitélio germinativo descontínuo tem origem na região proximal dos lóbulos e se mantém contínuo na parte periférica do testículo, até o avanço do ciclo reprodutivo.

A espécie *D. aequipinnatus* reúne em uma mesma fase "regressão e regredida", na qual estão presentes inúmeras espermatogônias, alguns cistos de espermátócitos e alguns espermatozoides residuais; tendo como característica a fagocitose de corpos residuais e a proliferação espermatogonial, seguindo o mesmo padrão observado em *Cichla ocellaris* (MAGALHÃES *et al.*, 1996) e *Cichla kelberi* (SIQUEIRA-SILVA *et al.*, 2013). A fase Regredida foi proposta por GRIER e TAYLOR (1998), na qual são observadas somente espermatogônias ao longo do epitélio germinativo, estando estas em proliferação para repor o epitélio e dar continuidade ao próximo ciclo reprodutivo.

Os valores de IGS observados em *D. aequipinnatus*, foram baixos quando comparados a espécies reofílicas com desova total, e.g.

Prochilodus lineatus (VICENTIN *et al.*, 2012), e semelhantes em espécies que apresentam várias espermações ao longo do período reprodutivo, e.g. *Danio rerio* (SILVA *et al.*, 2012), e dois padrões foram observados nas médias do IGS em *D. aequipinnatus*. As fases, maturação intermediária e final apresentaram os valores mais altos em comparação às fases de maturação inicial e regressão. O IGS em *D. aequipinnatus* não corresponde fielmente a fase reprodutiva testicular analisada histologicamente, podendo levar a uma interpretação errônea do desenvolvimento morfológico quando não associado a uma análise mais refinada.

CONCLUSÕES

Quatro fases reprodutivas foram observadas na espécie estudada (maturação inicial, maturação intermediária, maturação final e regressão), porém somente por meio da análise histológica foi possível reconhecer com segurança tais etapas do ciclo testicular, uma vez que somente a análise dos valores do IGS não permite uma correta interpretação da fase testicular real.

Devido à proximidade filogenética, a morfologia testicular do *D. aequipinnatus* é semelhante aos demais Cypriniformes investigados até o momento. Tal semelhança, em conjunto com a quantidade de informações disponíveis para outros Cyprinídeos, principalmente o zebrafish (*Danio rerio*), nos leva a corroborar a hipótese da utilização do *D. aequipinnatus* como modelo biológico em outros estudos.

AGRADECIMENTOS

Gostaríamos de agradecer a Douglas de Castro Ribeiro, Diógenes Henrique de Siqueira Silva e a Raphael da Silva Costa pela colaboração durante o estudo e desenvolvimento deste trabalho.

REFERÊNCIAS

- ANDRADE, R.F.; BAZZOLI, N.; RIZZO, E. SATO, Y. 2001 Continuous gametogenesis in the Neotropical freshwater teleost, *Bryconops affinis* (Pisces:Characidae). *Tissue & Cell, Essex*, 33: 524-532.

- BARBIERI, M.C.; BARBIERI, G.; MARTINS, M.A. 1981 Sobre a anatomia e histologia de testículo de *Geophagus brasiliensis* (Quoy & Gaimard, 1824) na represa do Lobo, estado de São Paulo. *Revista Brasileira de Biologia*, 41: 169-173.
- BATLOUNI, S.R.; ROMAGOSA, E.; BORELLA, M.I. 2006 The reproductive Cycle of male catfish *Pseudoplatystoma fasciatum* (Teleostei: Pimelodidae) revealed by changes of the germinal epithelium. An approach addressed to aquaculture. *Animal Reproduction Science*, 96: 116-132.
- BROWN-PETERSON, N.J. e WARREN, J.W. 2001 The Reproductive biology of the spotted seatrout, *Cynoscion nebulosus*, along the Mississippi Gulf Coast. *Gulf of Mexico Science, Dauphin Island*, 19: 61-73.
- BROWN-PETERSON, N.J.; GRIER, H.J.; OVESTREET, R.M. 2002 Annual changes in germinal epithelium determine male reproductive classes of the cobia. *Journal of Fish Biology*, 60: 178-202.
- FANG, F.; KULLANDER, S.O. 2009 *Devario xyrops*, a new species of danionine fish from south-western Myanmar (Teleostei: Cyprinidae). *Zootaxa*, 2164: 33-40.
- GRIER, H.J. 1993 Comparative organization of Sertoli cells including the Sertoli cells barrier. In: RUSSELL, Id., GRISWORLD, M.D. *The Sertoli cell*. Clearwater: Cache River Press. 704-739.
- GRIER, H.J.; TAYLOR, R.G. 1998 Testicular maturation and regression in the common snook. *Journal of Fish Biology*, 53: 521-542.
- GRIER, H.J.; LO NOSTRO, F. 2000 The teleost germinal epithelium: a unifying concept. In: *Proceedings of the International Symposium on the Reproductive Physiology of fish*, 6. Bejen. Proceedings... Bejen: University of Bergen Press, 233-236.
- HUSZNO, J.; KLAG, J. 2012 The reproductive cycle in the male gonads of *Danio rerio* (Teleostei, Cyprinidae). Stereological analysis. *Micron*, 43: 666-672.
- KARI, G.; RODECK, U.; DICKER, A.P. 2007 Zebrafish: an emerging model system for human disease and drug discovery. *Clinical Pharmacology & Therapeutics*, 82: 70-80.
- LE GAC, F.; LOIR, M. 1999 Male reproductive system, fish. In: KNOBIL, E.; NEILL, J. D. (Ed.). *Encyclopedia of reproduction*. San Diego: Academic Press. 3: 20-30.
- LEAL, M.C.; CARDOSO, E.R.; NOBREGA, R.H.; BATLOUNI, S.R.; BOGERD, J.; FRANC, L. R.; SCHULZ, R.W. 2009 Histological and stereological evaluation of zebrafish (*Danio rerio*) spermatogenesis with an emphasis on spermatogonial generations. *Biology of Reproduction*, 81: 177-187.
- LELE, Z.; KRONE, P.H., 1996 The zebrafish as a model system in developmental, toxicological and transgenic research. *Biotechnology Advances*, 14: 57-72.
- LIESCHKE, G.J.; CURRIE, P.D. 2007 Animal models of human disease: zebrafish swim into view. *Nature Reviews Genetics*, 8(5):353-367.
- LO NOSTRO, F.L.; GRIER, H.; MEIJIDE, F.J.; GUERRERO, G.A. 2003 Ultrastructure of the testis in *Synbranchus marmoratus* (Teleostei: Synbranchidae): the germinal compartment. *Tissue & Cell*, 35:121-132.
- MAGALHÃES, A.L.B.; SATO, Y.; RIZZO, E.; FERREIRA, R.M.A.; BAZZOLI, N. 1996 Ciclo reprodutivo do tucunaré *Cichla ocellaris* (Schneider, 1801), na represa de Três Marias, MG. *Arquivo Brasileiro de Medicina Veterinária e Zootecnia*, 48: 85-92.
- MUÑOZ, M.; CASADEVALL, M.; BONET, S. 2002 Testicular structure and semicyclic spermatogenesis in a specialized ovuliparous species: *Scorpaena notate* (Pisces, Scorpaenidae). *Acta Zoologica*, 83:213-219.
- MUÑOZ, M.E.; BATLOUNI S.R.; VICENTINI, I.B.F.; VICENTINI, C.A. 2011 Testicular structure and description of the seminal pathway in *Leporinus macrocephalus* (Anostomidae, Teleostei). *Micron*, 42:892-897.
- NOBREGA, R.H.; BATLOUNI, S.R.; FRANÇA, L.R. 2009 An overview of functional and stereological evaluation of spermatogenesis and germ cell transplantation in fish. *Fish Physiology Biochemistry*, 35: 197-206. Disponível em: < <http://link.springer.com/article/10.1007%2Fs10695-008-9252-z#page-1>>. Acesso em: 12 abr. 2013.

- PARENTI, R.L.; GRIER, H.J. 2004 Evolution and phylogeny of gonad morphology in bony fishes. *Integrative and Comparative Biology*, 44:333-348.
- QUAGIO-GRASSIOTTO I.; CARVALHO ED. 1999The ultrastructure of *Sorubim lima* (Teleostei, Siluriformes, Pimelodidae) spermatogenesis: premeiotic and meiotic periods. *Tissue Cell*, 31:561-567.
- RAINBOTH, W.J. 1996 *Fishes of the Cambodian Mekong. FAO species identification field guide for fishery purposes*. Rome, 265p.
- RUPIK, W.; HUSZNO, J.; KLAG, J. 2011 Cellular organisation of the mature testes and stages of spermiogenesis in *Danio rerio* (Cyprinidae; Teleostei) – Structural and ultrastructural studies. *Micron*, 42:833-839.
- SCHULZ, R.W.; FRANÇA, L.R.; LAREYRE, J.J.; LEGAC, F.; CHIARINI-GARCIA, H.; NOBREGA, R.H.; MIURA, T. 2010 Spermatogenesis in fish. *General and Comparative Endocrinology*, 165: 390-411.
- SHAHIN, A.A.B. 2006 Spermatogenesis and Spermatozoon ultrastructure in the Nile Pebblyfish *Alestes dentex* (Teleostei: Characiformes: Alestidae) in Egypt. *World Journal Zoology*, 1:1-16.
- SILVA, P.; ROCHA, M.J.; CRUZEIRO, C.; MALHÃO, F.; REIS, B.; URBATZKA, R.; MONTEIRO, R.A.F.; ROCHA, E. 2012 Testing the effects of ethinylestradiol and of an environmentally relevant mixture of xenoestrogens as found in the Douro River (Portugal) on the maturation of fish gonads – A stereological study using the zebrafish (*Danio rerio*) as model. *Aquatic Toxicology*, 124: 1- 10.
- SIQUEIRA-SILVA, D.H.; VICENTINI, C.A.; VERÍSSIMO-SILVEIRA, R.; NINHAUS-SILVEIRA, A. 2013 Reproductive cycle of the Neotropical cichlid yellow peacock bass *Cichla kelberi*: A novel pattern of testicular development. *Neotropical Ichthyology*, 11: 587-596.
- STREISINGER, G.; WALKER, C.; DOWER, N.; KNAUBER, D.; SINGER, F. 1981 Production of clones of homozygous diploid zebra fish (*Brachydanio rerio*). *Nature*, 291(5813):293-296.
- TALWAR; P. K.; JHINGRAN, A.G. 1991 *Inland fishes of India and adjacent countries*. Rotterdam: A. Balkema, v. 1: 541 p.
- VAZZOLER, A.E.A.M. 1996 *Biologia da reprodução de peixes teleosteos: teoria e prática*. Maringá: Ed da UEM, 169 p.
- VAZZOLER, A.E.A.M. *Manual de métodos para estudos biológicos de populações de peixes; reprodução e crescimento*. Brasília, DF: CNPq, 1981.108 p. (Programa Nacional de Zoologia).
- VICENTIN, W; ROCHA, A.S.; RONDON, P.L.; COSTA, F.E.S.; SÚAREZ, Y. 2012 Parâmetros populacionais, período reprodutivo e crescimento de *Prochilodus lineatus* (Characiformes, Prochilodontidae) na cabeceira do Rio Miranda, Alto rio Paraguai. *Oecologia Australis*, 16(4):891-904.
- VICENTINI, C.A.; FRANCESCHINI-VICENTINI, I.B.; BENETTI, E.J.; ORSI, M. 2001 Testicular ultrastructure and morphology of the seminal pathway in *Prochilodus scrofa*. *Journal of Submicroscopic Cytology and Pathology*, 33: 357-362.