




# Cistite glandular associada à metaplasia intestinal com extravasamento de mucina: relato de caso

Glandular cystitis associated to intestinal type metaplasia with mucin extravasation: a case report

Guilherme Henrique Silva Fogaça<sup>1</sup> , Rebecca Fiorelli de Lima<sup>1</sup> , Rariane Bernardino Marani<sup>1</sup>, Nayara de Paula Passarin<sup>1</sup> , Mauricio Figueiredo Lima e Marchese<sup>2</sup>, Pedro Victor Lazaretti Menechini<sup>3</sup>, Tiago Ferrari<sup>3</sup>

## RESUMO


A mucosa vesical, na presença de agentes agressores, sofre alterações inicialmente benignas, mas com a cronicidade pode sofrer modificações potencialmente metaplásicas. A cistite glandular apresenta um quadro sintomático inespecífico, sendo necessária a realização de biópsia para seu diagnóstico e diferenciação histológica, podendo dividir-se em subtipos clássico e intestinal. Após análise de prontuário médico pertencente ao Hospital Santa Rita de Maringá, objetiva-se relatar o caso de um paciente masculino, de 32 anos, com disúria e dor em hipogástrico, apresentando em ultrassonografia lesão cística de 3,8 cm de diâmetro na bexiga. Após a retirada da lesão por ressecção transuretral, a análise histopatológica revelou presença de ninhos de Von Brunn, áreas de epitélio mucossecretor e mucina extracelular na mucosa vesical, propondo a existência de lesão glandular com metaplasia intestinal. Foi realizado estudo imuno-histoquímico para diagnóstico diferencial de adenocarcinoma mucossecretor bem diferenciado. A cistite glandular, quando manifestada macroscopicamente, assemelha-se a uma neoplasia por apresentar um aspecto irregular, difuso e algumas vezes ulceroso. Seu diagnóstico e tratamento podem ser simultâneos, porém, nos casos mais graves, as opções terapêuticas são restritas. O diagnóstico diferencial é extremamente importante para afastar a possibilidade de adenocarcinoma vesical, portanto, é imprescindível o acompanhamento periódico dos pacientes após o tratamento com a realização de exames específicos. O uso de marcadores imuno-histoquímicos tem se tornado relevante para o correto diagnóstico, pois genes relacionados ao ciclo celular, como o fator de transcrição homeobox 2 do tipo caudal (CDX2), podem representar um vínculo entre o surgimento de metaplasia e sua possível progressão a adenocarcinoma.

**Palavras-chave:** Cistite; Metaplasia; Procedimentos Cirúrgicos Urológicos.

## ABSTRACT

The bladder's mucosa, in the presence of aggressive agents, undergoes initially benign changes, but with chronicity may undergo potentially metaplastic modifications. Glandular cystitis presents nonspecific symptoms and biopsy is necessary for diagnosis and histological differentiation, subdividing it into classic and intestinal subtypes. After analyzing a medical record belonging to the Santa Rita Hospital from Maringá, the objective of this study is to report the case of a 32-year-old male patient with dysuria and pain in the hypogastric region, presenting on ultrasonography cystic lesion of 3.8 cm of diameter in the bladder. After removal of the lesion by transurethral resection, the histopathological analysis revealed the presence of Von Brunn nests, areas of mucosecretory epithelium and extracellular mucin in the bladder's mucosa, suggesting the existence of a glandular lesion with intestinal metaplasia. It was performed an immunohistochemical study for differential diagnosis of well-differentiated mucosecretory adenocarcinoma. Glandular cystitis, when manifested macroscopically, resembles a neoplasm, since it can present an irregular aspect, diffuse and sometimes ulcerous. The diagnosis and treatment can be simultaneous, but in severe cases, the therapeutic options are restricted. Differential diagnosis is extremely important to rule out the possibility of bladder adenocarcinoma, therefore it is essential to follow up patients after treatment with specific tests periodically. The use of immunohistochemical markers has become relevant for the correct diagnosis, since genes related to the cell cycle, such as caudal type homeobox transcription factor 2 (CDX2), may represent a link between the onset of metaplasia and its possible progression to adenocarcinoma.

**Keywords:** Cystitis; Metaplasia; Urological Surgical Procedures.

1. Acadêmico de medicina. Centro Universitário de Maringá (Unicesumar), Maringá (PR), Brasil.
  2. Médico urologista. Hospital Santa Rita de Maringá (PR), Brasil.
  3. Médico cirurgião geral. Hospital Santa Rita de Maringá (PR), Brasil.
-  Guilherme Henrique Silva Fogaça. Avenida Guedner, 1610 - Jardim Aclimação. CEP: 87050-390. Maringá (PR), Brasil. guigofog@hotmail.com | Recebido: 22/05/2018 | Aprovado: 26/06/2019



## INTRODUÇÃO

A mucosa vesical, diante de agentes agressores como a inflamação crônica, passa a sofrer inúmeras modificações na tentativa de se ajustar ao ambiente agressor<sup>1,2,3,4,5,6</sup>. Inicialmente, o processo é não patológico e caracterizado por intensa hiperplasia do epitélio de revestimento, mas caso haja perpetuação crônica do dano, a mucosa passa a apresentar metaplasia glandular em seu epitélio de transição na tentativa de resistir à agressão<sup>2,3,5</sup>.

Os distúrbios proliferativos e metaplásicos da mucosa vesical possuem íntima relação, embora suas etiologias e fisiopatologias ainda são causa de discussões<sup>7</sup>. Os principais são: massas submucosas formadas por células epiteliais, criptas epiteliais, cistos subepiteliais preenchidos de fluido, os quais caracterizam a cistite cística (CC); e metaplasia glandular do epitélio de transição da mucosa vesical, que passa a ser predominantemente colunar e pode ou não produzir muco, demarcando um quadro denominado cistite glandular (CG)<sup>1,7</sup>.

A CG acomete predominantemente homens em sua quinta década de vida<sup>1</sup> e normalmente é encontrada acidentalmente em biópsias realizadas por outras causas por caracterizar um quadro sintomático ausente ou inespecífico associado a hematúria, sintomas irritativos e típicos de cistite crônica, além de apresentar-se, na maioria das vezes, microscopicamente<sup>1,4</sup>.

Existe ainda a subdivisão histológica da CG em subtipo clássico e subtipo intestinal, marcado pela produção de mucina, mas muito menos incidente<sup>3,6</sup>. A coexistência de ambos pode ocorrer, mas geralmente um deles é predominante ou único<sup>6</sup>. Sua relação com o adenocarcinoma de bexiga ainda é amplamente debatida, principalmente pelo fato de que o subtipo intestinal causa sintomatologia ampla e que muitas vezes pode simular a presença de tal neoplasia maligna<sup>1</sup>.

Diante das informações apresentadas, o caso que se sugere a ser relatado demonstra-se com quadro geralmente profuso, que torna difícil o diagnóstico precoce e imprescindível o diagnóstico diferencial de um adenocarcinoma vesical, incitando a necessidade de discussões otimizadas, mas sintética da ocorrência de CG do tipo intestinal.

## RELATO DE CASO

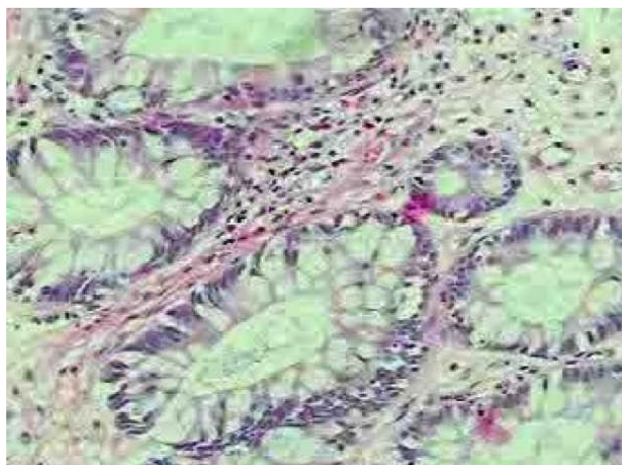
Paciente masculino, 32 anos, procurou setor de urologia do Hospital Santa Rita de Maringá, apresentando, na ocasião, sintomas de disúria e dor em hipogástrio há quatro meses, de caráter constante, todavia com períodos de exacerbação da dor. Relatou uso prévio de ciprofloxacino e sulfametoxazol-trimetoprima sem sucesso há um mês. Negava comorbidades e tabagismo, mas alegava uso de bebida alcoólica aos finais de semana.

Foram então solicitados exames laboratoriais, sorologias, ultrassonografia de vias urinárias e recebeu novamente esquema terapêutico para infecção do trato urinário de maneira empírica, com Ciprofloxacino. Paciente retornou após 15 dias com os mesmos sintomas, embora não tenha administrado adequadamente o antibiótico prescrito.

Apresentava exames laboratoriais sem particularidades, bem como urocultura e sorologias para HIV, sífilis e hepatites negativos. Ultrassonografia de vias urinárias demonstrava lesão nodular hipoeoica de caráter sólido-cístico com 3,8 cm de diâmetro na bexiga, além de imagem da próstata normal.

Foi então realizado procedimento de ressecção transuretral de bexiga (RTU) sem intercorrências, com a retirada de lesão nodular sólido-cística de assoalho vesical com aspecto de conteúdo mucoide no seu interior, sendo encaminhado para estudo anatomopatológico. O pós-operatório foi sem intercorrências, com retirada de sonda em terceiro dia, diurese clara, indo de alta hospitalar totalmente assintomático.

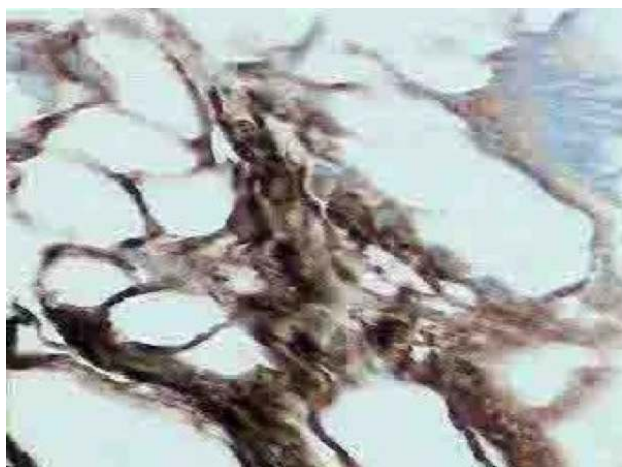
O resultado de biópsia demonstrou mucosa vesical apresentando ninhos de Von Brunn e frequentes formações glandulares com revestimento epitelial colunar (Figura 1) e áreas de epitélio mucossecretor. Não havia atipias citológicas significativas, mas notavam-se áreas de mucina extracelular, sugerindo a presença de lesão glandular com metaplasia intestinal e extravasamento de mucina, necessitando de estudo imuno-histoquímico (IH) para diagnóstico diferencial de adenocarcinoma mucossecretor bem diferenciado.



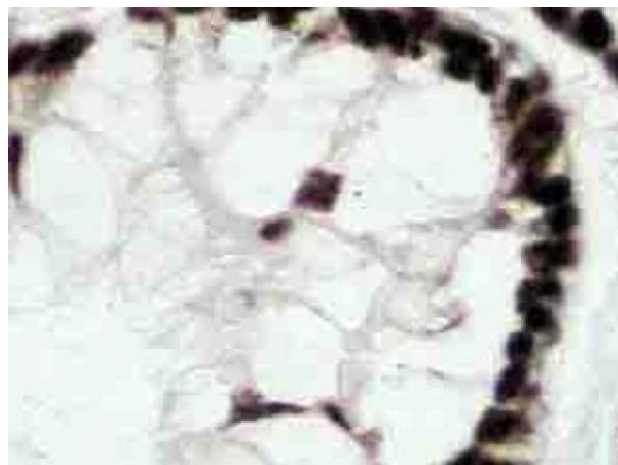
**Figura 1:** Corte histológico revelando mucosa vesical, apresentando alguns ninhos de von Brunn, formações glandulares com revestimento epitelial colunar e áreas de epitélio mucossecretor.

O IH revelou expressão de citoceratina 7, citoceratina 20 (Figura 2) e fator de transcrição homeobox 2 do tipo caudal (CDX2) (Figura 3), comprovando a presença de CG associada à metaplasia do tipo intestinal com extravasamento de mucina.

Após RTU, paciente evoluiu com melhora dos sintomas e segue em acompanhamento ambulatorial sem recidiva de lesões.



**Figura 2:** Estudo imuno-histoquímico revelando expressão de citoceratina 20.



**Figura 3:** Estudo imuno-histoquímico revelando expressão de CDX2, confirmando a presença de metaplasia intestinal.

## DISCUSSÃO

Inicialmente, acreditava-se que as alterações proliferativas no urotélio eram originárias de defeitos puramente embriológicos, sendo que, diante da separação errônea entre o seio urogenital e o reto, as células do úraco e epitélio intestinal instalar-se-iam em locais equivocados<sup>5</sup>. Entretanto, a existência de casos de CG em ureter e pelve renal vai de encontro a tal pensamento, tornando-o inválido, pois, tais estruturas são de origem mesodérmica e possuem relação remota com o epitélio intestinal<sup>5,8</sup>.

Outra hipótese postulada, também de bases embriológicas, é de que o epitélio vesical passaria por metamorfose reversa, ou seja, a ausência de desenvolvimento funcional completo durante o seu desenvolvimento embrionário possibilitaria um regresso evolutivo para um tipo tecidual primitivo de seu desenvolvimento<sup>8</sup>.

Com o tempo, a teoria da metaplasia na mucosa tornou-se cada vez mais evidente, mas a etiologia de tais modificações na mucosa vesical ainda é incerta, mesmo existindo um amplo espectro de agentes relacionados ao dano crônico do epitélio da bexiga, como o uso de cateteres em pacientes com lesões de medula espinal, infecções de repetição, urolitíase, bexiga neurogênica e extrofia de bexiga<sup>2,4,5</sup>.

Outro fator bastante associado a esse processo é a lipomatose pélvica, caracterizada por intenso crescimento de tecido adiposo ao redor da bexiga, reto e próstata, sendo que cerca de 75% dos seus portadores possuem distúrbios proliferativos da mucosa vesical<sup>4,5</sup>. A literatura também traz relação causal com processos inflamatórios extravesicais, como apendicite, salpingite, diverticulite e até mesmo endometriose, a qual é relacionada à instalação de um processo inflamatório na parede externa da bexiga, com posterior invasão parietal e alcance de sua cavidade<sup>2</sup>.

No caso em questão, talvez não haja um fator etiológico totalmente esclarecido. A representação de um paciente jovem, com poucos antecedentes gera muitas dúvidas quanto ao fator causal. É possível que haja a descrição de um caso de CG com origem idiopática ou com fator desencadeador não tão bem manifestado. A presença da infecção urinária é importante fator de risco para o desenvolvimento da CG na literatura, porém, há descrição de relação com apenas casos duradouros. O processo infeccioso pode então ter sido instaurado mais precocemente do que se imagina, sem haver manifestações claras, ou nem sempre os agentes promotores da CG devem ser instalados tão cronicamente como se imagina para que haja desenvolvimento da lesão.

A inflamação crônica é agregada principalmente à estase venosa e linfática, que criam, diante disso, um ambiente de retroalimentação da própria lesão<sup>5</sup>. Isso corrobora com um subsequente edema de mucosa, que acaba por sustentar o processo e permitir que a inflamação se potencialize, criando um ambiente extracelular rico em proteínas extravasadas, provendo, dentro do estroma, um sítio propício para proliferação celular sustentada e um desenvolvimento de vasos sanguíneos hemorrágicos<sup>5</sup>.

O desenvolvimento da metaplasia glandular do tipo intestinal consegue, de maneira ampla, abranger todas as possíveis modificações da mucosa<sup>3</sup>. Uma hiperplasia do epitélio de revestimento instalada, geralmente na região do trígono e colo vesical, na tentativa de se adaptar à agressão crônica local, torna-se cada vez mais proeminente, permitindo que o epitélio de revestimento, já danificado, sofra invaginação e posterior separação da superfície da mucosa, formando aglo-

merados circulares no interior da lâmina própria denominados ninhos de Von Brunn, na tentativa de regenerar-se<sup>3,5,9,10</sup>. Tal processo é encontrado em cerca de 80% das biópsias de mucosa vesical e considerado algo benigno e sem implicações clínicas<sup>2,4,9</sup>, entretanto, sua etiologia é inexata, mas sabe-se que agentes abrasivos como infecções, cálculos e cateterizações podem incitá-lo<sup>10</sup>.

Diante a perpetuação de um meio lesivo, os componentes do ninho sofrem hiperplasia, tornando-o visível em cistoscopia, com aspecto de bolhas submucosas brancas ou cor-de-rosa, com rara degeneração cística central ou diferenciação glandular atípica, visualizável em ultrassonografia<sup>9</sup>. Infrequentemente, durante esse processo, há a formação de um lúmen central no ninho, relacionado à degeneração cística ou diferenciação glandular e suas células centrais, instalando um quadro de CC ou CG, respectivamente<sup>3,9</sup>.

A CG é dividida em subtipos clássico e intestinal, já que no primeiro caso há formação de estruturas glandulares na lâmina própria constituídas por células colunares e cuboides, sobrepostas pelo urotélio, e, no segundo, glândulas mucinosas de epitélio colunar marcado pela presença de núcleos basais e frequentes células caliciformes, sendo, por isso, mais relacionado ao adenocarcinoma<sup>1,3,6</sup>.

A sintomatologia, quando presente, é baseada em sintomas do aparelho urinário inferior, normalmente irritativos ou de enchimento, como esforço miccional, alterações no jato e hesitação urinária, os quais podem ser precedidos por urgência miccional e disúria, consideradas manifestações clássicas de irritação crônica da bexiga, podendo auxiliar no diagnóstico precoce<sup>1,5,11</sup>. Além disso, podem-se manifestar sintomas relacionados a um quadro de cistite intersticial, baseado em polaciúria, dor na região hipogástrica, pênis e escroto, dispareunia e sensação de desconforto ou pressão na área da bexiga e ao redor do períneo<sup>1,9,11</sup>. Ainda, a alta incidência de CG localizada no trígono e colo vesical favorece a ocorrência de manifestações obstrutivas, sendo essencial, nesses casos, o diagnóstico diferencial de massas neoplásicas<sup>5</sup>.

A manifestação macroscópica, embora rara, pode existir, sendo normalmente encontrada na região do trígono vesical durante cistoscopia,

apresentando-se com caráter mamilar ou nodular irregulares<sup>1,4</sup>. Nos casos de metaplasia intestinal, pode haver intensa inflamação local e proliferação celular associada a edema, podendo originar ulcerações ou lesões polipoides também visualizáveis em cistoscopia, as quais mimetizam neoplasias, principalmente se extensas e difusas, e que, inevitavelmente, devem ser analisadas a fim de afastar causas malignas<sup>1,4</sup>.

Diante de um quadro clínico clássico e altamente sugestivo de CG, deve-se, inicialmente, procurar e eliminar qualquer agente que ocasiona algum tipo de irritação na mucosa vesical, incluindo o planejamento de antibioticoterapia na presença de quadro infeccioso ativo, retirada de cateteres e eliminação de cálculos<sup>5</sup>. Paralelamente, é aconselhável a efetuação de exames que comprovem a presença de complicações, como estudo da série vermelha e branca sanguíneas, a fim de confirmar estabilidade da hemoglobina e qualquer sinal de leucocitose, respectivamente<sup>5</sup>. Ainda, é sensato que haja análise completa da urina, especialmente por intermédio de uma cultura, com o propósito de identificar qualquer indicio infeccioso, assim como investigação da função renal, através de testes laboratoriais relacionados ao perfil metabólico ou até mesmo aferição de pressão arterial, já que a CG pode evoluir com obstrução vesical e gerar tais implicações<sup>5</sup>.

A Ressecção Transuretral (RTU) é a terapêutica de escolha na maioria das vezes, e, quando associada à biopsia, constitui, paralelamente, o método diagnóstico padrão<sup>1,5,6</sup>. Alcança-se sucesso na maioria dos casos, mas certa proporção dos pacientes apresenta recidiva do quadro e persistência da sintomatologia<sup>1,6</sup>. Casos previamente selecionados, refratários ao tratamento conservador de primeira escolha, geralmente são submetidos a cistectomia radical associada a confecção de neobexiga<sup>1,5,6</sup>. No entanto, uma abordagem agressiva geralmente é atrelada a sequelas como a disfunção erétil<sup>5</sup>.

Existe grande discussão acerca da possibilidade de a CG ser uma condição pré-maligna, possibilitando que as lesões metaplásicas tornem-se adenocarcinomas de bexiga<sup>1,2,7,9</sup>. Achados meramente microscópicos de metaplasia intestinal tendem a retificar tal teoria, por serem encontrados em cerca de 90% das biópsias de bexigas consideradas normais<sup>2,4</sup>.

Esse debate ainda é sustentado pelas incertezas quanto à história natural exata da CG e por fatores como a alta incidência de sua coexistência com adenocarcinomas, ou o surgimento dos mesmos durante o seguimento terapêutico da CG<sup>3</sup>. O diagnóstico diferencial deve ser realizado principalmente quanto aos adenocarcinomas vesicais de baixo grau, marcados pela presença de infiltração glandular da muscular da mucosa, atipias celulares nas glândulas, frequentes figuras de mitose, distribuição desordenada das glândulas e presença de células na mucina extravasada<sup>2,4,9</sup>.

Infelizmente existem pouquíssimos casos relatados da relação evolutiva entre a CG e adenocarcinoma<sup>3</sup>. Existe a concepção de que tal processo é raro, porém, factível, no entanto, dependente da persistência de fatores predisponentes como urolitíase, infecções, radioterapia ou obstrução infra vesical durante um longo período<sup>1,5,9</sup>. Por ainda não haver concretização de que isso realmente ocorre, é prudente que os pacientes com histórico de CG já tratada realizem seguimento periódico composto por cistoscopia associada a biópsia ou análise de citologia urinária, até que não existam indícios de lesão proliferativa, a fim de rastrear precocemente qualquer sinal de alterações malignas<sup>1,9,12</sup>.

A tentativa de criar-se relação clara entre as CG e os adenocarcinomas de bexiga é constante, existindo na literatura evidências de que as células presentes em tais distúrbios proliferativos possuem alterações carcinogênicas, como encurtamento da telomerase e alterações cromossômicas numéricas<sup>12</sup>.

Difícilmente é possível diferenciar a CG de uma condição neoplásica através de avaliação clínica ou radiológica, principalmente quando há apresentação macroscópica, sendo necessário, portanto, uma análise IH da amostra tecidual colhida durante a RTU, como no caso em questão<sup>6,13</sup>. Um relevante marcador IH para o caso em questão é o CDX2, relacionado a fatores de transcrição específicos do epitélio intestinal, sendo, portanto, importante para demarcar a presença de metaplasia glandular intestinal no urotélio<sup>6,13,14</sup>. Assim, a presença do CDX2 numa mucosa vesical exposta cronicamente à inflamação pode ser utilizada como marcador precoce do posterior desenvolvimento de metaplasia intestinal<sup>6</sup>.

A presença de CDX2 não deve ser ignorada, pois, o mesmo tem relação direta com mecanismos carcinogênicos, já que, assim como a fosfatase alcalina e o MUC2, tem a capacidade de se ligar a promotores de genes intestino-específicos, a fim de garantir subsequente transcrição<sup>6</sup>. A sua superexpressão é o que garante o desenvolvimento de células epiteliais de linhagem intestinal, logo, os próprios mecanismos que originam a metaplasia intestinal na bexiga têm a capacidade de gerar possíveis displasias celulares e até mesmo neoplasias<sup>6</sup>.

Uma melhor distinção durante o estudo IH pode ser pela avaliação de marcadores presentes ou superexpressos no adenocarcinoma urotelial, porém, ausentes na CG. A Ki-67, por exemplo, uma proteína nuclear de ligação do DNA expressa durante o ciclo celular em células não quiescentes e detectada através de anticorpos monoclonais, é utilizada como sinalizador de proliferação celular e amplamente aplicada na vigilância do prognóstico de cânceres de bexiga e diversos outros órgãos, pois sua expressão é geralmente atrelada a um mau prognóstico de tais condições<sup>15</sup>.

## CONCLUSÃO

A CG é uma condição teoricamente benigna, mas com sintomatologia urinária totalmente inespecífica e sobreposta a diversas injúrias do sistema urinário. Entretanto, tal fato torna o diagnóstico precoce dificultoso e muitas vezes tardio.

Para casos mais graves ou refratários, ainda não há muitas opções terapêuticas, acarretando medidas agressivas. Esse cenário pode ser melhorado com o auxílio das ferramentas diagnósticas e terapêuticas cada vez mais tecnológicas e avançadas, como a farmacogenética e os procedimentos cirúrgicos minimamente invasivos, a fim de, futuramente, possibilitar que o paciente seja tratado sem a necessidade de procedimentos que possam diminuir sua qualidade de vida.

Não existem relatos suficientes que descrevam relação evolutiva entre a CG e o adenocarcinoma vesical, mas há inúmeros fatores predisponentes e agravantes compartilhados pelos mesmos. Somado a isso, ainda não é descrito um vínculo histológico e molecular entre tais condições.

Na tentativa de melhorar esse cenário interrogativo, pesquisas relacionadas a marcadores IH mostram-se muito promissoras e essenciais, principalmente no que se refere ao real papel do CDX2 no desenvolvimento da metaplasia intestinal e a relevância de sua superexpressão na possível progressão entre metaplasia, displasia e neoplasia.

## REFERÊNCIAS

1. Lopes HE, Bolognani CED, Roberti FC, Dentz LC, Recaverren FEQ. Cystitis glandularis evolving with obstructive uropathy. *J Bras Nefrol.* 2009;31(4):307-10.
2. Shigehara K, Miyagi T, Nakashima T, Shimamura M. Cystitis glandularis forming a tumorous lesion in the urinary bladder: A rare appearance of disease. *Indian J Urol [internet].* 2008 [acesso em 23 ago 2019];24(4):558-60. doi: 10.4103/0970-1591.44268
3. Song YS, Jang KS, Jang SH, Min KW, Na W, Song SY, et al. The Intestinal Type of Florid Cystitis Glandularis Mimics Bladder Tumor. *J Pathol Transl Med [internet].* 2007 [acesso em 23 ago 2019];41(2):116-8. Disponível em: <https://www.jpatholm.org/upload/pdf/kjp-41-2-116.pdf>
4. Rau AR, Kini, H, Pai RR. Morphological evaluation of cystitis glandularis. *Indian J Pathol Microbiol.* 2009;52(2): 203-5
5. Semins MJ, Schoenberg MP. A case of florid cystitis glandularis. *Nat Clin Pract Urol [internet].* 2007 [acesso em 23 ago 2019];4(6):341-5. doi: 10.1038/ncpuro0814
6. Sung MT, Lopez-Beltran A, Eble JN, MacLennan GT, Tan PH, Montironi R, et al. Divergent pathway of intestinal metaplasia and cystitis glandularis of the urinary bladder. *Mod Pathol [internet].* 2006 [acesso em 23 ago 2019];19(11):1395-401. doi: 10.1038/modpathol.3800670
7. Parker C. Cystitis cystica and glandularis: a study of 40 cases. *Proc R Soc Med.* 1970;63(3):239-42.
8. Susmano D, Rubenstein AB, Dakin AR, Lloyd FA. Cystitis glandularis and adenocarcinoma of the bladder. *J Urol.* 1971;105(5):671-4.
9. Kaya C, Akpınar IN, Aker F, Turkeri LN. Large cystitis glandularis: a very rare cause of severe obstructive urinary symptoms in an adult. *Int Urol Nephrol [internet].* 2007 [acesso em 23 ago 2019];39(2):441-4. doi: 10.1007/s11255-006-9042-4
10. Hamzaoui M, Francois A, Defortescu G, Etienne I, Laurent C, Bertrand D, et al. Von Brunn Nests Hyperplasia as a Cause of Ureteral Stenosis After Kidney Transplantation. *Kidney Int Rep [internet].* 2017 [acesso em 23 ago 2019];2(3): 498-501. doi: 10.1016/j.ekir.2016.11.008
11. Júnior AN, Filho MZ, Reis RB. *Urologia Fundamental.* 1. ed. São Paulo: Ed. Planmark; 2010.

12. Clouston D, Lawrentschuk N. Metaplastic conditions of the bladder. *BJU Int* [internet]. 2013 [acesso em 23 ago 2019];112(supl.2):27-31. doi: 10.1111/bju.12378
13. Lee BH, Kim N, Lee HS, Kang JM, Park HK, Jo HJ, et al. The role of CDX2 in intestinal metaplasia evaluated using immunohistochemistry. *Gut Liver* [internet]. 2012 [acesso em 23 ago 2019];6(1):71-7. doi: 10.5009/gnl.2012.6.1.71
14. Zhang BY, Jones JC, Briggler AM, Hubbard JM, Kipp BR, Sargent DJ, et al. Lack of Caudal-Type Homeobox Transcription Factor 2 Expression as a Prognostic Biomarker in Metastatic Colorectal Cancer. *Clin Colorectal Cancer* [internet]. 2017 [acesso em 23 ago 2019];16(2):124-8. doi: 10.1016/j.clcc.2016.09.003
15. Tian Y, Ma Z, Chen Z, Li M, Wu Z, Hong M, et al. Clinicopathological and prognostic value of Ki-67 expression in bladder cancer: a systematic review and meta-analysis. *PLoS One* [internet]. 2016 [acesso em 23 ago 2019];11(7). doi: 10.1371/journal.pone.0158891