


Colgajo paraescapular en pérdidas postraumáticas de tejidos blandos de las extremidades

FERNANDO VANOLI, BERNANDO O. MURILLO, ESTEBAN LOBOS CENTENO, LUCIANO GENTILE,
NATALIA GUTIÉRREZ OLIVERA, CHRISTIAN ANTONIO ALLENDE NORES

*Instituto Allende de Cirugía Reconstructiva de los Miembros,
Sanatorio Allende, Córdoba*

Recibido el 9-12-2017. Aceptado luego de la evaluación el 30-1-2018 • Dr. FERNANDO VANOLI • fer_vanoli@hotmail.com 

Cómo citar este artículo: Vanoli F, Murillo BO, Lobos Centeno E, Gentile L, Gutiérrez Olivera N, Allende Nores CA. Colgajo paraescapular en pérdidas postraumáticas de tejidos blandos de las extremidades. *Rev Asoc Argent Ortop Traumatol* 2018; 83(3): 157-166. doi: 10.15417/issn.1852-7434.2018.83.3.805

RESUMEN

Introducción: El objetivo de este artículo es comunicar los resultados obtenidos con el uso del colgajo paraescapular para cubrir defectos severos postraumáticos de tejidos blandos en las extremidades.

Materiales y Métodos: Estudio retrospectivo, descriptivo, de una serie de 20 pacientes a los que se les realizó un colgajo libre paraescapular para cubrir lesiones masivas combinadas postraumáticas de tejidos blandos en las extremidades, entre 2006 y 2017. La edad de los pacientes promedió 30 años (18 hombres, 2 mujeres). La localización de las lesiones fue: 10 en antebrazo y muñeca, una en la región inguinal, siete en la pierna y dos en tobillo/pie.

Resultados: El seguimiento promedio fue de 3.6 años. Se logró la cobertura exitosa en 17 casos. El tamaño de los colgajos promedió 24,8 x 10,7 cm. Seis casos presentaron lesiones vasculonerviosas que necesitaron injerto, seis se asociaron a pérdidas óseas, 11 requirieron injerto de piel y cuatro, reconstrucciones tendinosas. En todos los pacientes, el área donante cerró en forma primaria y sin secuelas funcionales. Dicho colgajo se combinó con el escapular en tres casos y con colgajo de dorsal ancho en tres casos. Dos colgajos fallaron y debió amputarse la extremidad lesionada; un paciente falleció por embolia masiva al séptimo día de la cirugía.

Conclusiones: El colgajo paraescapular permitió salvar y reconstruir satisfactoriamente defectos masivos extensos en 17 de 20 extremidades, sin morbilidad para la zona donante del colgajo, pero su uso no está exento de complicaciones, y un abordaje multidisciplinario es necesario para disminuir esta morbilidad.

Palabras clave: Colgajo libre paraescapular; pérdida de tejidos blandos; extremidades.

Nivel de Evidencia: IV

PARASCAPULAR FLAP IN POST-TRAUMATIC SOFT-TISSUE LOSS AT THE LIMBS

ABSTRACT

Introduction: The aim of this paper is to present the results after the use of parascapular free flaps to cover severe soft-tissue defects at the extremities.

Methods: A retrospective, descriptive study of 20 patients who received parascapular free flaps to cover massive combined soft-tissue lesions at the extremities as a salvage procedure from 2006 to 2017 was performed. Patients' age averaged 30 years (18 men, 2 women). Sites of lesions were: ten at the forearm and wrist, one at the inguinal region, seven at the leg and two at the ankle/foot.

Conflicto de intereses: Los autores no declaran conflictos de intereses.

Results: Follow-up averaged 3.6 years. Successful coverage was achieved in 17 cases. Flap size averaged 24.8 x 10.7 cm. There were six cases with neurovascular lesions that needed grafting, six cases had associated bone loss, eleven patients needed skin graft and four required tendon reconstructions. Donor area closed primarily without functional limitations in all patients. In three cases the flap was combined with a scapular flap and in three cases with a latissimus dorsi flap. Two flaps failed and the injured limb was amputated; one patient died due to massive embolism seven days after surgery.

Conclusions: Parascapular free flaps allowed salvage and reconstruction of 17 out of 20 severely injured limbs, without morbidity for the donor area. But its use is not free of complications, and a multidisciplinary approach is necessary to reduce this morbidity.

Key words: Parascapular free flap; soft-tissue loss; limbs.

Level of Evidence: IV

Introducción

La cobertura apropiada, en el momento adecuado, de grandes defectos de tejidos blandos es esencial para la supervivencia y la función de los miembros. Existen múltiples opciones de colgajos libres, tanto musculares como fasciocutáneos, que pueden utilizarse para restaurar la cobertura ante pérdidas de tejidos blandos en extremidades con lesiones graves. Los colgajos libres fasciocutáneos más frecuentes son: el inguinal, el anterolateral del muslo y el lateral del brazo, pero su desventaja es que se relacionan con una elevada morbilidad estética en el área donante cuando son usados para cubrir grandes extensiones, ya que su cierre primario es posible solo cuando son pequeños.¹⁻³ El colgajo paraescapular está basado en la arteria cutánea paraescapular, rama de la arteria circunfleja escapular; su anatomía vascular fue descrita por Saijo, en 1978,⁴ y el primer reporte publicado del uso de este colgajo es el de Santos, en 1980.⁵ Puede ser elevado aislado o combinado con los otros colgajos provenientes del tronco arterial toracodorsal.¹ Permite el cierre primario del área donante, con un resultado estético aceptable y mínima morbilidad. Se lo ha utilizado en una gran variedad de procedimientos reconstructivos, principalmente en defectos de cobertura en cabeza y cuello.^{6,7}

El objetivo de este artículo es comunicar los resultados obtenidos con colgajos libres paraescapulares para cubrir defectos severos de tejidos blandos en las extremidades.

Materiales y Métodos

Se llevó a cabo un estudio retrospectivo, descriptivo de una serie de 20 pacientes operados entre 2006 y 2017, a quienes se les realizó un colgajo libre paraescapular para cubrir lesiones masivas de tejidos blandos en las extremidades (Tabla). Se consideró a las lesiones de tejidos blandos como masivas, porque el colgajo paraescapular fue indicado como método de rescate del miembro lesionado; se estimó la realización de un colgajo libre como la única opción de tratamiento para evitar la amputación del miembro involucrado. Todas las lesiones fueron combinadas, porque había pérdida de tejidos blandos, fractura o

exposición ósea o articular, y de estructuras nobles (vasos, nervios, tendones, articulaciones). Se excluyó a pacientes con lesiones extensas de tejidos blandos a quienes se les realizó otro tipo de colgajo, a aquellos en quienes se empleó este colgajo para cubrir defectos resultantes de escisiones oncológicas en las extremidades y aquellos en que el colgajo paraescapular se utilizó para cubrir defectos localizados en cabeza y cuello.

En 12 pacientes, se evaluó la extremidad receptora con arteriografía antes de elevar el colgajo y, en los ocho casos restantes, el vaso receptor utilizado estaba expuesto en el área por cubrir y no fue necesaria una arteriografía. No se evaluó antes de la cirugía el área donante con estudios para confirmar la presencia y ubicación de la arteria cutánea paraescapular. Los pacientes fueron colocados en decúbito lateral, el colgajo se elevó del mismo lado que la extremidad lesionada. Siempre participó un solo equipo quirúrgico. Los procedimientos microquirúrgicos estuvieron a cargo de un cirujano ortopedista (CA), con Nivel IV de experiencia según la clasificación de Tang (cirujanos especializados altamente experimentados),⁸ en un Centro de Trauma Nivel 1 de complejidad. Todos fueron tratados por el mismo equipo multidisciplinario formado por traumatólogos, microcirujanos, terapistas, hematólogos, infectólogos, clínicos, instrumentadores, rehabilitadores y enfermeros, entrenados en el manejo de pacientes de alta complejidad.

En primer lugar, se preparó el área receptora, desbridando extensamente todo tejido avascular, necrótico o infectado, e identificando y preparando el pedículo vascular por utilizar. Una vez desbridada el área, se midió el tamaño del colgajo necesario y el largo del pedículo vascular, para luego elevar el colgajo y transferirlo. Las anastomosis vasculares y la posterior adecuación del colgajo al área receptora se realizaron simultáneamente con el cierre del área donante. Se administró una solución intraoperatoria de 2 ampollas de papaverina de 2 ml, 2 cm³ de lidocaína sin epinefrina y 1 cm³ de heparina, diluida en 100 cm³ de solución fisiológica tibia, para evitar espasmos de los pedículos. En el posoperatorio, se indicó heparina de bajo peso molecular (40 mg, cada 12 h) y ácido acetilsalicílico (100 mg, cada 24 h), a partir de las 12 h de la cirugía y durante 21 días. Los antibióticos preoperatorios y posope-

Tabla. Pacientes, localización de la lesión y tratamiento

Paciente	Edad	Causa	Defecto/ Ubicación	Tamaño del colgajo (cm)	VAC	Lesiones asociadas	Tiempo hasta el colgajo (días)	Tratamiento asociado	Seguimiento
1	36	Laboral	Antebrazo/ Muñeca	39 x 15	No	Amputación de miembro superior contralateral, síndrome compartimental, compromiso vasculonervioso, fractura-luxación expuesta de muñeca	7	Transferencia tendinosa para flexión del pulgar	9 años
2	19	Laboral	Antebrazo/ Muñeca	33 x 12	Sí	Fractura de escápula, húmero, antebrazo y muñeca, pérdida de 20 cm del nervio cubital, laceración de la arteria cubital, pérdida segmentaria ósea de 7 cm en cúbito	3	Masquelet en cúbito, neurorrafia término-lateral de cubital a mediano en la muñeca	6 años
3	32	AVP	Antebrazo/ Muñeca	28 x 10	No	Fractura de antebrazo y muñeca	5	-	2 años
4	33	AVP	Antebrazo/ Muñeca	31 x 12	No	Fractura de radio, lesión del nervio mediano	2	-	8 años
5	22	Laboral	Antebrazo/ Muñeca	29 x 8	No	Pérdida de todas las estructuras tendinosas, vasculares y nerviosas volares, luxación del carpo	19	Antecedente de injerto libre de nervio y colgajo lateral del brazo ipsilateral 20 días antes, colgajo <i>bypass</i> más transferencias tendinosas x 3, artrodesis de muñeca	3 años
6	29	Que- madura por alta tensión	Antebrazo/ Muñeca	18 x 14	No	Pérdida de nervio mediano, arteria radial y tendones flexores del pulgar	9	Amputación a la semana del colgajo	5 años
7	39	AVP	Antebrazo/ Muñeca	16 x 10	No	Pérdida de tendones extensores, lesión nerviosa, exposición dorsal del carpo	17	Colgajo de dorsal ancho pediculado para cubrir plexo axilar, brazo y codo ipsilateral, tenodesis de tendones extensores	5 años
8	30	Laboral	Antebrazo/ Muñeca	20 x 12	No	Pérdida de tendones extensores, exposición dorsal del carpo	1	Injerto de tendón a los 30 días del colgajo, se le habían dejado espaciadores de siliconas (sondas urológicas pediátricas), adelgazamiento de colgajo	3 años
9	27	Laboral	Antebrazo/ Muñeca/ Mano	23 x 14	No	Amputación de dedos x 3, lesión nerviosa	6	-	7 años

(Continúa.)

Tabla. (Cont.)

Paciente	Edad	Causa	Defecto/ Ubicación	Tamaño del colgajo (cm)	VAC	Lesiones asociadas	Tiempo hasta el colgajo (días)	Tratamiento asociado	Seguimiento
10	24	Laboral	Antebrazo/ Muñeca/ Mano	16 x 9	No	Pérdida del arco palmar superficial, pérdida de nervios digitales x 4	1	Reconstrucción del arco palmar superficial con injerto libre de vena de pie, injerto libre de nervio sural para reconstruir nervios digitales	2 meses
11	24	AVP	Región inguinal	27 x 9	Sí	Exposición del paquete vasculonervioso femoral y testicular	5	Combinado con colgajo escapular, injerto libre de piel	6 años
12	26	AVP	Pierna/ Tobillo/Pie	33 x 10	Sí	Amputación supracondílea de miembro inferior contralateral, lesión multiligamentaria de rodilla, lesión del complejo posteroexterno, exposición articular	34	Combinado con colgajo escapular, sustituto dérmico más injerto de piel a los 14 días	4 meses
13	40	AVP	Pierna/ Tobillo/Pie	30 x 24	Sí	Pérdida de tejidos blandos circunferencial, fractura expuesta de tibia y exposición articular	14	Trombosis venosa profunda por trombosis de miembro inferior contralateral (posiblemente poscompresión por brete de cadera). Fallecimiento	-
14	42	AVP	Pierna/ Tobillo/Pie	21 x 12	Sí	Exposición de la articulación del tobillo, pérdida de tendones extensores del tobillo	6	Transferencia tendinosa	2 años
15	21	AVP	Pierna/ Tobillo/Pie	25 x 13	No	Exposición de la articulación tibio-astragalina	3	-	2 años
16	32	AVP	Pierna/ Tobillo/Pie	27 x 11	Sí	Exposición de la articulación del tobillo, pérdida de tendones extensores de pie y dedos	21	Artrodesis de tobillo, injerto libre no vascularizado de peroné (resecado del mismo miembro en el momento de realizar el colgajo) a primer rayo	2 años
17	25	AVP	Pierna/ Tobillo/Pie	23 x 11	Sí	Fractura del pilón tibial	3	-	5 años
18	36	AVP	Pierna/ Tobillo/Pie	29 x 15	Sí	Fractura de peroné, exposición de la articulación del tobillo	4	-	1 mes
19	49	AVP	Pierna/ Tobillo/Pie	15 x 8	No	Exposición de necrosis e infección de tejidos blandos en la pierna, exposición de la articulación del tobillo	26	Colgajo de dorsal ancho ipsilateral para cubrir defecto en pierna y tobillo ipsilateral a la lesión en pie (este evolucionó favorablemente)	3 años
20	36	AVP	Pierna/ Tobillo/Pie	13 x 7	Sí	Fractura de metatarsiano x 3	19	-	6 meses

AVP = accidente en la vía pública, VAC = vacuum-assisted closure.

ratorios fueron administrados según criterio e indicación del Departamento de Infectología. Todos los pacientes pasaron entre 24 horas y 7 días (promedio 2.5 días) en la Unidad de Terapia Intensiva.

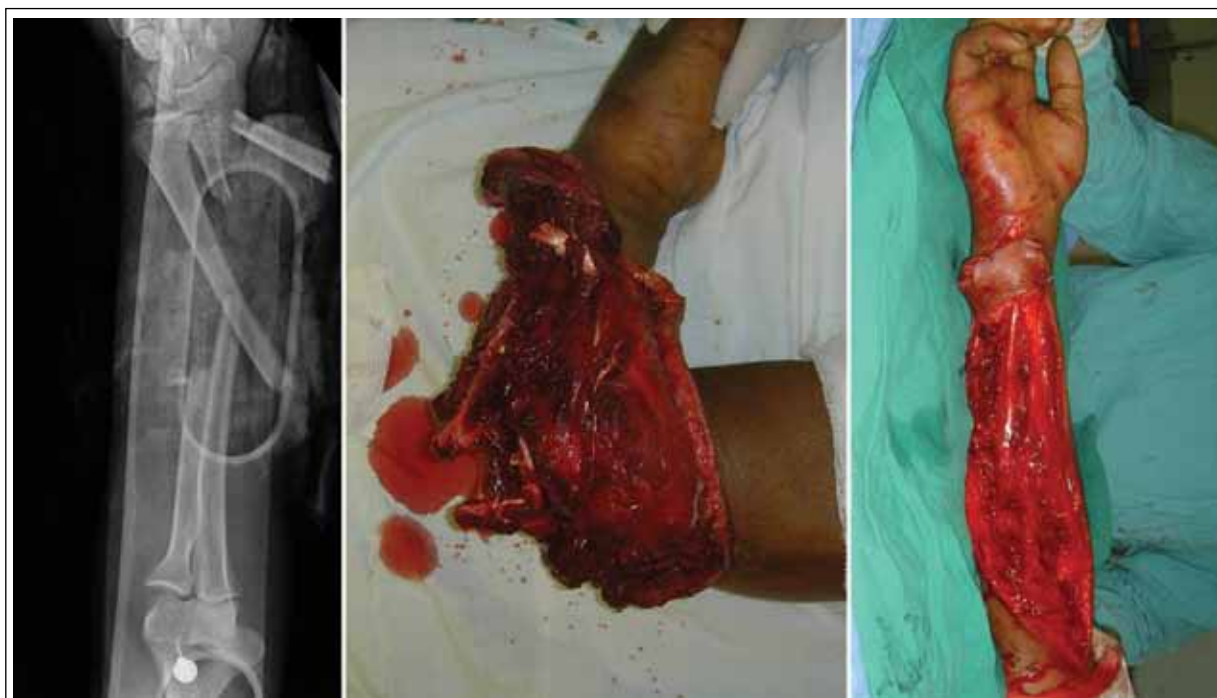Resultados

Se realizaron 20 colgajos paraescapulares para cubrir 20 defectos de tejidos blandos localizados en el miembro superior (10 casos) o el miembro inferior (10 casos) (Tabla). La edad promedio de los pacientes en el momento de la cirugía fue de 30 años (rango de 19 a 71). El seguimiento promedió 3.6 años (rango de 1 mes a 9 años). Dieciocho pacientes eran hombres y dos, mujeres.

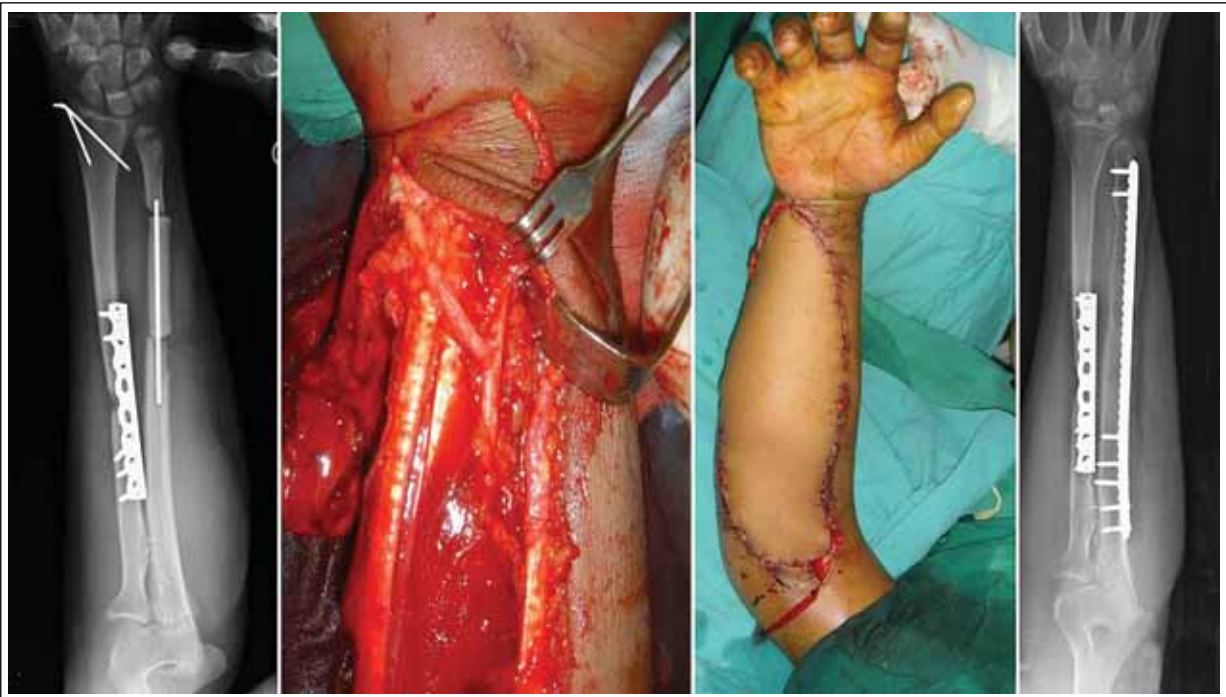
La localización de las lesiones fue: antebrazo y muñeca (10 casos; en dos, la lesión se extendía hasta los dedos), región inguinal (1 caso), pierna (7 casos) y tobillo/pie (2 casos). El tamaño de los colgajos varió entre 13 x 9 cm y 39 x 15 cm (promedio 24 x 10 cm). Todas las lesiones se produjeron por traumas de alta energía, y los defectos fueron por accidente en motocicleta (6 casos), accidente automovilístico (6 casos) y accidente laboral (8 casos). Seis pacientes fueron tratados con reconstrucción temprana (primeras 72 h postrauma) y 14 pacientes, entre 3 días y 3 meses después del trauma (reconstrucción tardía).² En nueve casos, la confección del colgajo fue diferida utilizando sistemas de presión negativa como cierre temporario (*vacuum-assisted closure*), por un promedio de 13 días (rango de 3 a 34).

Las anastomosis vasculares se efectuaron con técnica término-terminal en todos los casos, utilizando lupas quirúrgicas de 4,5x y 6,0x de aumento y suturas de poliamida 8 y 9 ceros. En 14 casos, se anastomosaron una arteria y una vena, y en seis casos, una arteria y dos venas. En un caso con defecto en el miembro superior y defecto segmentario de las arterias radial y cubital, se realizó un colgajo *bypass*⁹ para cubrir el defecto y simultáneamente restaurar una adecuada circulación a la mano.

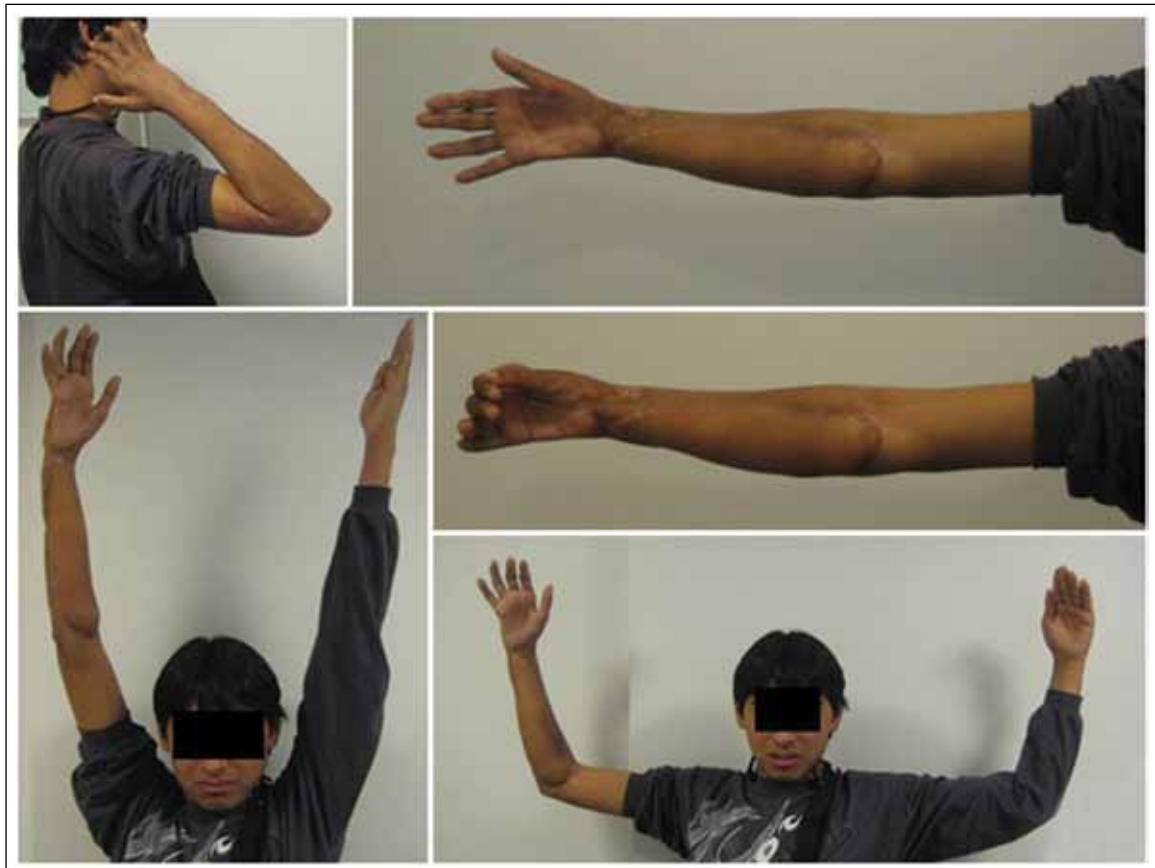Como en su mayoría eran traumas de alta energía con defectos graves de tejidos blandos, los pacientes presentaron una gran diversidad de lesiones asociadas que necesitaron de diferentes y variadas resoluciones (Tabla). El colgajo paraescapular se combinó con colgajo escapular en tres pacientes y con un colgajo de dorsal ancho (dos libres y uno pediculado) en tres casos (Figuras 1-3). Cuatro pacientes tenían lesiones tendinosas que necesitaron reconstrucción: tres fueron resueltas por transferencias tendinosas en un tiempo y una por reconstrucción tendinosa en dos tiempos, en primera instancia, se colocaron espaciadores de silicona (sonda urológica siliconada pediátrica), para luego, en un segundo tiempo, a los 21 días de la cirugía inicial, realizar el injerto libre de tendón; dicho colgajo, localizado en el dorso del antebrazo y la muñeca, debió ser adelgazado a los seis meses. En once casos, se recurrió a injerto de piel para cubrir áreas expuestas, pero que no necesitaban de cobertura con colgajo libre y estaban contiguas al área lesionada que se cubrió con el colgajo paraescapular; en uno de estos casos, se asoció un sustituto dérmico (Integra®).¹⁰ Diez pacientes tenían



▲ **Figura 1.** Paciente de 19 años. Accidente en el campo. Pérdida segmentaria del nervio cubital (15 cm).



▲ **Figura 2.** Tratamiento. Reducción abierta y fijación interna de muñeca y cúbito. Técnica de Masquelet en cúbito. Transferencia término-lateral de nervio cubital a nervio mediano.



▲ **Figura 3.** Resultados estético y funcional buenos a largo plazo.

exposición de la articulación; otros seis, fracturas expuestas y uno requirió el uso de cemento con antibiótico para rellenar un defecto óseo. En un paciente con una lesión localizada en el tercio de la pierna, tobillo y pie, con pérdida ósea segmentaria del primer metatarsiano, se efectuó un injerto libre de peroné para su reconstrucción en el mismo acto quirúrgico.

Dos pacientes sufrieron necrosis del colgajo y se decidió amputar el miembro afectado luego de la falla. El primer paciente había sufrido una quemadura con cable de alta tensión en el miembro superior, y fue amputado a nivel del tercio proximal del antebrazo; y el segundo colgajo fallido fue en un paciente diabético con lesión extensa simultánea en la pierna cubierta exitosamente con colgajo de dorsal ancho libre y lesión en el dorso del tobillo y pie cubierta con colgajo paraescapular, este último fue el que falló y debió amputarse el miembro a nivel del mediopié. En ambos colgajos, se suturaron una arteria y una vena, pero no podemos decir objetivamente si la falla fue arterial o venosa, pues no se realizó algún estudio para comprobarlo. Un paciente en quien se combinó el colgajo paraescapular con un colgajo de dorsal ancho libre, para cubrir un defecto severo y extenso en el miembro inferior, falleció por una embolia masiva al séptimo día de la cirugía; en este caso, no se pudo determinar con exactitud el origen de dicha embolia masiva; aparentemente se originó en el miembro inferior contralateral no lesionado. El resto de los pacientes evolucionaron favorablemente. En todos, el área donante cerró en forma primaria y sin secuelas funcionales para el hombro o el miembro superior. Ninguno refirió dolor ni disconformidad con el aspecto estético del área donante. No hubo necrosis parcial del colgajo.

Discusión

La decisión de amputar o salvar una extremidad gravemente lesionada es difícil y requiere de un abordaje multidisciplinario, centros de alta complejidad y experiencia. El avance en los conocimientos de la anatomía vascular y la circulación cutánea ha posibilitado el desarrollo de una gran variedad de colgajos pediculados y perforantes.¹¹⁻¹⁶ El colgajo paraescapular ha probado ser versátil, robusto y confiable. Cuando es utilizado para cubrir defectos en extremidades severamente lesionadas permite reemplazar defectos fasciocutáneos con tejido similar al perdido.^{4,6,17-19} Los colgajos fasciocutáneos ofrecen ventajas significativas sobre los colgajos musculares, como simplicidad, disponibilidad y versatilidad, sin sacrificar la función muscular.^{16,17} En nuestra serie, se evaluaron 20 colgajos paraescapulares para reconstruir 20 lesiones masivas en extremidades y se lograron resultados satisfactorios en 17 de los miembros lesionados y el cierre primario sin secuelas funcionales del área donante del colgajo en todos los casos. La principal limitación de este estudio

es su diseño retrospectivo de una serie de casos sin grupo control.

El colgajo paraescapular se caracteriza por ser un colgajo fino, con escasa vellosidad, ofrece un gran potencial de cobertura para defectos extensos, puede ser utilizado como colgajo fasciocutáneo independiente, combinarse con el colgajo escapular (dos casos en esta serie) o en combinación como colgajo conjunto miofasciocutáneo (tres casos en esta serie con músculo dorsal ancho) o como colgajo quimérico osteofasciomocutáneo y se asocia a baja morbilidad. En 1982, Hamilton y Morrison,¹⁹ y Nassif y cols.²⁰ demostraron que el colgajo paraescapular era fiable por la facilidad para su elevación y su anatomía vascular confiable;²¹⁻²⁷ se ha demostrado que el pedículo vascular del colgajo paraescapular es más constante que el del colgajo anterolateral del muslo.^{20,27-30} En los 20 colgajos paraescapulares evaluados en esta serie, no se observaron anomalías vasculares durante la disección del pedículo y, sobre la base de reportes previos, no se realizó una evaluación preoperatoria para confirmar su presencia. La longitud total efectiva del pedículo del colgajo paraescapular promedio es de 11 a 14 cm,²⁰ pero puede prolongarse si la disección se extiende a la arteria angular de la escápula.³¹ En un estudio anatómico, Busnardo y cols.³² compararon las características anatómicas del colgajo anterolateral del muslo, el colgajo paraescapular y el colgajo anterolateral del brazo en 20 cadáveres. No encontraron diferencias significativas con respecto al espesor del colgajo, ni al diámetro del pedículo vascular. Sin embargo, sí hallaron diferencias significativas en relación con la longitud de los pedículos, a favor del colgajo anterolateral del muslo de $13,43 \pm 3,92$ cm, a diferencia de la longitud del pedículo del colgajo paraescapular de $9,07 \pm 1,2$ cm. Aunque la longitud del primero va a depender de la disección intramuscular de la arteria lateral femoral circunfleja, que dificulta el procedimiento, esta dificultad técnica no se observa durante la disección de los vasos del colgajo paraescapular. En nuestra serie, el largo del pedículo obtenido nunca fue insuficiente, esto se debió a que siempre se preparó y se disecó el pedículo receptor antes de elevar el colgajo, sabiendo, así de antemano el largo del pedículo necesario.

Una de las ventajas del colgajo paraescapular es su tamaño, ya que la paleta cutánea puede alcanzar dimensiones de más de 30 cm de longitud si incluyen las ramas descendente y ascendente de la arteria circunfleja subescapular.³³ La extensión del colgajo puede aumentarse medialmente incluyendo el colgajo escapular basado en la rama horizontal de la arteria circunfleja escapular, y se han registrado dimensiones de hasta 45 x 12 cm realizadas en forma segura.^{20,27,34,35} En cinco casos de nuestra serie, se utilizaron colgajos de 30 cm o más sin ninguna complicación. Izadi y cols.⁷ resaltan como una ventaja del colgajo paraescapular la posibilidad del cierre primario del área donante; en nuestra serie, se pudo cerrar, en forma

primaria, el defecto en el sitio donante en todos los casos, inclusive cuando se elevaron colgajos conjuntos (paraescapular/escapular).

La distribución del sistema vascular subescapular es conocida por posibilitar el diseño de colgajos compuestos, permitiendo la transferencia de colgajos fasciocutáneos, musculares y óseos en un solo bloque.³⁶ Nassif y cols.²⁰ describieron la elevación de un colgajo compuesto, combinando el músculo dorsal ancho (arteria toracodorsal) y el colgajo paraescapular (arteria circunfleja subescapular), ambos componentes comparten a la arteria subescapular como vaso de origen, y se lo ha denominado colgajo "conjunto" "basado en una rama común".^{37,38} En nuestra serie, se combinó el colgajo paraescapular con el escapular en tres casos y con el colgajo de dorsal ancho (libre en dos casos y pediculado en uno), en tres casos. El colgajo paraescapular se caracteriza por presentar una baja tasa de complicaciones en el sitio donante.^{7,30,39} Roll y cols.,³⁹ en su serie de colgajos paraescapulares, no observaron complicaciones mayores, como seroma, infección o dehiscencia de la herida, solo registraron retraso en la curación de la herida en dos casos. Klinkenberg y cols.³⁰ reportaron la formación de seroma en dos de 20 pacientes con colgajos paraescapulares. En nuestra serie de 20 pacientes, no se registraron complicaciones, como dehiscencia, seroma o infección.

Una de las limitaciones principales reportada de los colgajos dependientes del eje de la arteria subescapular es

la posición del paciente durante el diseño y la elevación del colgajo.³² La experiencia de los autores de este trabajo coincide con la de otros autores,^{7,40} en que no se evidencia mayor dificultad técnica en trabajar en esta posición cuando el colgajo es elevado del mismo lado que el miembro por cubrir. Los reportes muestran que este colgajo ha sido realizado con éxito y seguridad incluso en pacientes muy jóvenes y ancianos.^{41,42} En nuestro estudio, la edad osciló entre 19 y 49 años, y el 55% tenía <30 años.

Los colgajos permiten la reconstrucción definitiva y temprana de defectos de tejidos blandos, y mejoran la evolución funcional del miembro,^{43,44} permiten una curación primaria de la herida, previenen infecciones, y disminuyen costos y la estancia hospitalaria.⁴⁵

El tratamiento de estas lesiones complejas de los miembros mediante un abordaje multidisciplinario, en Centros de alta complejidad, con énfasis en el estado general del paciente, la lesión ósea y de tejidos blandos, les brinda a estos pacientes con lesiones graves de las extremidades una opción de reconstrucción válida en cuanto a resultados funcionales y estéticos. Pero el paciente debe estar informado de sus posibles complicaciones y la morbilidad asociada. En nuestra serie, los resultados fueron satisfactorios en 17 de 20 pacientes con lesiones masivas postraumáticas de tejidos blandos en quienes la confección de un colgajo fue considerada como la única opción para evitar la amputación de la extremidad comprometida.

Agradecimientos

Al Dr. Robert Akcland (Louisville, Kentucky), quien nos entusiasmó con las ventajas de este colgajo y nos enseñó su anatomía y técnica de elevación.

Bibliografía

1. Cierni G III, Byrd HS, Jones RE. Primary versus delayed soft tissue coverage for severe open tibial fractures: a comparison of results. *Clin Orthop* 1983;178:54-63.
2. Godina M. Early microsurgical reconstruction of complex trauma of the extremities. *Plast Reconstr Surg* 1986;78:285-92.
3. Paganini F, Bruno P, Bustos D, Allende C. Reconstrucción de pérdidas severas postraumáticas de tejidos blandos en los miembros con colgajo libre paraescapular. *Rev Soc Ortop Traumatol Córdoba* 2009;9(1):19-26.
4. Saijo M. The vascular territories of the dorsal trunk: a reappraisal for potential flap donor sites. *Br J Plast Surg* 1978;31:200-4.
5. Santos LF. Retallro escapular: um novo retallro livre microcirurgico. *Rev Bras Cir* 1980;70:133-44.
6. Mitsimponas KT, Iliopoulos C, Stockmann P, Bumiller L, Nkenke E, Neukam FW, et al. The free scapular/parascapular flap as a reliable method of reconstruction in the head and neck region: A retrospective analysis of 130 reconstructions performed over a period of 5 years in a single Department. *J Craniomaxillofac Surg* 2014;42(5):536-43.
7. Izadi D, Paget TEH, Haj-Basheer M, Khan UM. Fasciocutaneous flaps of the subscapular artery axis to reconstruct large extremity defects. *J Plast Reconst Aesthet Surg* 2012;65:1357-62.
8. Tang JB. Re: Levels of experience of surgeons in clinical studies. *J Hand Surg Eur* 2009;34(1):137-8.
9. Malikov S, Casanova D, Champsaur P, Magnan PE, Branchereau A. The bypass flap: an innovative technique of distal revascularization--anatomical study and clinical application. *Ann Vasc Surg* 2004;18(5):535-43.

10. Jeng JC, Fidler PE, Sokolich JC, Jaskille AD, Khan S, White PM, et al. Seven years' experience with Integra as a reconstructive tool. *J Burn Care Res* 2007;28(1):120-6.
11. Daniel A, Medalie MD. Perforator-based forearm and hand adipofascial flaps for the coverage of difficult dorsal hand wounds. *Ann Plast Surg* 2003;50:103-4.
12. Poitevin L. Vascularización de la extremidad distal de los dedos de la mano. *Rev Asoc Argent Ortop Traumatol* 1986;51:307-15.
13. Blondeel PN, Van Landuyt KH, Monstrey SJ, Hamdi M, Matton GE, Allen RJ, et al. The "Gent" consensus on perforator flap terminology: preliminary definitions. *Plast Reconstr Surg* 2003;112:1378-83.
14. Innocenti M, Menichini G, Baldrighi C, Delcroix L, Vignini L, Tos P. Are there risk factors for complications of perforator based propeller flaps for lower extremity reconstruction. *Clin Orthop* 2014;472:2276-86.
15. Landry PS, Marino AA, Sadasivan KK, Albright JA. Effect of soft-tissue trauma on the early periosteal response of bone to injury. *J Trauma* 2000;48(3):479-83.
16. Ponten B. The fasciocutaneous flap: its use in soft tissue defects of the lower leg. *Br J Plast Surg* 1981;34(2):215-20.
17. Hallock GG. Utility of both muscle and fascia flaps in severe lower extremity trauma. *J Trauma* 2000;48(5):913-7.
18. Inoue Y, Taylor GI. The angiosomes of the forearm: anatomic study and clinical application. *Plast Reconstr Surg* 1996;98:195-210.
19. Hamilton SG, Morrison WA. The scapular free flap. *Br J Plast Surg*. 1982;35:2-7.
20. Nassif TM, Vidal L, Bovet JL, Baudet J. The parascapular flap: A new cutaneous microsurgical free flap. *Plast Reconstr Surg* 1982;69:591-600.
21. Kumar P, Chandra R, Bhatnagar SK, Bhagia SP. Parascapular fasciocutaneous flap for covering an above-elbow amputation stump. *Burns* 1991;17:425-6.
22. Chen D, Jupiter JB, Lipton HA, Li SQ. The parascapular flap for treatment of lower extremity disorders. *Plast Reconstr Surg* 1989;84:108-16.
23. Adams WP Jr, Lipschitz AH, Ansari M, Kenkel JM, Rohrich RJ. Functional donor site morbidity following latissimus dorsi muscle flap transfer. *Ann Plast Surg* 2004;53:6-11.
24. Stokes R, Whetzel TP, Stevenson TR. Three-dimensional reconstruction of the below-knee amputation stump: Use of the combined scapular/parascapular flap. *Plast Reconstr Surg* 1994;94:732-6.
25. Mutaf M, Sensoz O. Use of a pedicled parascapular flap combined with latissimus dorsi muscle for coverage of the forearm and reconstruction of elbow flexion. *Plast Reconstr Surg* 1994;93:868-71.
26. Burns JT, Schlafly B. Use of the parascapular flap in hand reconstruction. *J Hand Surg Am* 1986;11:872-5.
27. Prantl L, Babilas P, Roll C, Jung M, Nerlich M, Kinner B, et al. The use of 'fasciocutaneous' and 'osteofasciocutaneous' parascapular flaps for lower limb reconstruction: A retrospective study of 20 patients. *J Plast Reconstr Aesthet Surg* 2009;62:973-80.
28. Song R, Song Y, Yu Y. The upper arm free flap. *Clin Plast Surg* 1982;9:27-35.
29. Rowsell AR, Davies DM, Eisenberg N, Taylor GI. The anatomy of the subscapular-thoracodorsal arterial system: Study of 100 cadaver dissections. *Br J Plast Surg* 1984;37:574-6.
30. Klinkenberg M, Fischer S, Kremer T, Hernekamp F, Lehnhardt M, Daigeler A. Comparison of anterolateral thigh, lateral arm, and parascapular free flaps with regard to donor-site morbidity and aesthetic and functional outcomes. *Plast Reconstr Surg* 2013;131:293-302.
31. Coleman JJ, Sultan MR. The pedicle osteocutaneous scapular flap: a new subscapular system free flap. *Plast Reconstr Surg* 1991;87:682-92.
32. Busnardo FF, Coltro PS, Olivan MV, Faes JC, Lavor E, Ferreira MC, et al. Anatomical comparison among the anterolateral thigh, the parascapular, and the lateral arm flaps. *Microsurgery* 2015;35(5):387-92.
33. Funk GF. Facial scapular and parascapular free flaps. *Plast Surg* 1996;12(1):57-63.
34. Arnez ZM, Scamp T, Planinsek F, Ahcan U. Lateral extension of the free scapular flap. *Br J Plast Surg* 1994;47:268-71.
35. Iwahira Y, Maruyama Y. Free ascending scapular flap. *Ann Plast Surg* 1992;28:565-72.
36. Hallock GG. Further clarification of the nomenclature for compound flaps. *Plast Reconstr Surg* 2006;117(7):151e-160e.
37. Hallock GG. The combined parascapular fasciocutaneous and latissimus dorsi muscle conjoined free flap. *Plast Reconstr Surg* 2008;121(1):101-7.
38. Hallock GG. Branch-based conjoined perforator flaps. *Plast Reconstr Surg* 2008;121(5):1642-9.

39. Roll C, Prantl L, Feser D, Nerlich M, Kinner B. Functional donor-site morbidity following (osteo-) fasciocutaneous parascapular flap transfer. *Ann Plast Surg* 2007;59:410-4.
40. Sabino JL, Franklin B, Patel K, Bonawitz S, Valerio IL. Revisiting the scapular flap: applications in extremity coverage for our U.S. combat casualties. *Plast Reconstr Surg* 2013;132(4):577e-85e.
41. Saffle JR. Closure of excised burn wound: temporary skin substitutes. *Clin Plast Surg* 2009;36:627-41.
42. Özkan Ö, Keçik A. Technique to re-establish continuity of the recipient artery after end-to-end anastomoses in crossleg free flap procedure. *Ann Plast Surg* 2002;49:430-3.
43. Goldberg JA, Alpert BS, Lineaweaver WC, Buncke HJ. Microvascular reconstruction of the lower extremity in the elderly. *Clin Plast Surg* 1991;18:459-65.
44. Khouri RK, Shaw WW. Reconstruction of the lower extremity with microvascular free flaps: a 10-year experience with 304 consecutive cases. *J Trauma* 1989;29(8):1086-94.
45. Li Y, Li S, Liu Y. The parascapular free flap extended to the inframammary fold (in Chinese). *Zhonghua Zheng Xing Wai Ke Za Zhi* 2001;17:339-40.