

# Complications neurologiques de l'assistance circulatoire de courte durée

## Neurological Complications during Short-Term Circulatory Support

L. Le Guennec · M. Schmidt · N. Bréchet · G. Lebreton · P. Leprince · A. Combes · C.-E. Luyt

Reçu le 7 avril 2016 ; accepté le 22 juin 2016  
© SRLF et Lavoisier SAS 2016

**Résumé** L'assistance circulatoire type *extracorporeal membrane oxygenation* (ECMO) peut être utilisée en cas de défaillances respiratoires et/ou circulatoires réfractaires aux traitements conventionnels. Son utilisation est en constante augmentation, et associée à la survenue de complications du système nerveux, responsables d'une morbidité élevée. Les complications neurologiques observées sous ECMO sont principalement cérébrovasculaires, accident vasculaire cérébral ischémique (AVCi) et hémorragie intracrânienne (HIC). De nombreux éléments antérieurs à l'implantation de l'ECMO peuvent être associés à la survenue de lésions neurologiques, mais certaines complications neurologiques sont plus fréquemment observées selon le type d'ECMO utilisée. Les AVCi surviennent principalement chez les patients sous ECMO-veinoartérielle, alors que les HIC sont surtout observés chez les patients sous ECMO-veineuse. La survenue de ces complications neurologiques a un impact sur les choix thérapeutiques, reposant sur l'estimation multidisciplinaire du rapport bénéfice/risque. Leur détection précoce pourrait améliorer le pronostic des patients.

**Mots clés** Assistance circulatoire · Accident vasculaire cérébral ischémique · Hémorragie intracrânienne

**Abstract** Extracorporeal membrane oxygenation (ECMO) is used to support patients with respiratory and/or circulatory failure refractory to conventional therapies. Its use is increasing and associated with nervous system complications, responsible for high morbidity and mortality. These neurological events are mainly cerebrovascular in nature; that is, ischemic stroke and cerebral hemorrhage. Many pre-ECMO factors are associated with neurological injury but during the course of ECMO, the modality used is also diversely associated with nervous system complication. Stroke occurs mainly during venoarterial ECMO, whereas cerebral hemorrhage is mostly observed during venovenous ECMO. These complications have an important impact in terms of outcome, and consequently on multidisciplinary teams decisions. Early detection and specific care for neurological complications could improve the prognosis of these patients.

**Keywords** Circulatory support · Ischemic stroke · Intracranial hemorrhage

C.-E. Luyt (✉)

Service de réanimation, ICAN,  
groupe hospitalier Pitié-Salpêtrière,  
47-83, boulevard de l'Hôpital, F-75651 Paris cedex 13, France  
e-mail : charles-edouard.luyt@psl.aphp.fr

L. Le Guennec · M. Schmidt · N. Bréchet · A. Combes ·  
C.-E. Luyt

Service de réanimation, institut de cardiologie,  
groupe hospitalier Pitié-Salpêtrière,  
Assistance publique-Hôpitaux de Paris, F-75013 Paris, France

L. Le Guennec · M. Schmidt · N. Bréchet · G. Lebreton ·  
P. Leprince · A. Combes · C.-E. Luyt

Inserm, UMRS\_1166-ICAN, UPMC université Paris-VI,  
Institute of Cardiometabolism and Nutrition, Sorbonne  
Universités,  
F-75013 Paris, France

G. Lebreton · P. Leprince

Service de chirurgie thoracique et cardiovasculaire,  
institut de cardiologie, groupe hospitalier Pitié-Salpêtrière,  
Assistance publique-Hôpitaux de Paris, F-75013 Paris, France

## Introduction

L'assistance circulatoire type *extracorporeal membrane oxygenation* (ECMO) est une technique dont l'utilisation est en augmentation croissante [1,2] permettant de pallier à une dysfonction cardiaque et/ou pulmonaire réfractaire aux traitements conventionnels [3].

Il existe schématiquement deux types d'ECMO, qui sont toujours associées à une pompe centrifuge assurant un débit continu et une membrane d'oxygénation extracorporelle : une configuration veinoartérielle (VA) et une configuration veineuse (VV).

L'ECMO-VA comporte une canule d'admission veineuse, fémorale ou jugulaire, se dirigeant jusque dans l'oreillette droite, et une canule de réinjection artérielle, le plus souvent fémorale, se dirigeant vers l'aorte. Ce type d'ECMO permet

de rétablir un débit circulatoire [4]. Elle est utilisée en cas de choc cardiogénique réfractaire, quelle que soit la pathologie cardiaque sous-jacente (myocardite, cardiomyopathie, sidération myocardique postcardiotomie, dysfonction primaire du greffon après transplantation cardiaque, syndrome coronaire aiguë avec dysfonction cardiaque sévère, intoxication par les cardiotropes, arrêt cardiocirculatoire) [4].

En configuration VV, la canule de réinjection se dirige vers la veine cave et l'oreillette droite, et apporte du sang oxygéné et décarboxylé dans la circulation veineuse. Ce type d'ECMO est principalement utilisée en cas de syndrome de détresse respiratoire aiguë (SDRA) réfractaire, avec pour objectif de rétablir une hématose efficace [4].

Ces dispositifs sont le plus souvent périphériques, mais dans certaines situations, ils sont implantés en position centrale, lorsque les canules sont directement mises en place au niveau des oreillettes et des ventricules par chirurgie cardiaque.

Les patients sous ECMO sont exposés à de nombreux facteurs de risque de complications neurologiques, comme l'hypoxie, l'hypercapnie, l'acidose, l'hypoperfusion tissulaire, ou les troubles de l'hémostase [5–7], favorisant la survenue d'accidents vasculaires cérébraux (AVC). Ces complications sont plus fréquentes dans cette population, grevées d'un mauvais pronostic avec une morbidité élevée [8,9]. Il est important de préciser qu'en termes de survie et de pronostic, ceux-ci sont très variables selon le type d'ECMO utilisée et donc du motif d'implantation. À titre d'exemple, une étude récente comprenant principalement des patients sous ECMO-VA pour arrêt cardiorespiratoire (ACR), la survie à 30 jours était évaluée à 43,5 % [10]. Dans une autre série étudiant des patients ayant reçu une ECMO durant plus de 14 jours, la survie à la sortie de réanimation était plus élevée dans le groupe ECMO-VV par rapport au groupe ECMO-VA, rapporté respectivement à 48,6 et 37,5 % [11].

Dans la littérature, l'étude des complications neurologiques sous ECMO est plus importante en pédiatrie que chez l'adulte du fait d'une utilisation plus importante de ce type d'assistance dans cette population [12]. L'objectif de cette mise au point est de décrire les différentes complications neurologiques chez l'adulte, les données disponibles concernant leur incidence en fonction du type d'ECMO implantée, et les mécanismes probables de ces complications.

## Terminologie et définitions

Dans la littérature, il existe une grande variation dans la définition d'une défaillance neurologique. Selon les études, celle-ci peut être large, incluant des encéphalopathies initiales liées au bas débit cérébral, ou se limite à la survenue d'AVC. De plus, certaines études incluent dans leurs défini-

tions des encéphalopathies postanoxiques ou des états de mort encéphalique imputables au motif de l'implantation de l'ECMO et non à l'ECMO elle-même [9]. En effet, compte tenu de l'état de gravité clinique de certains patients et à l'éventuel recours à une sédation profonde, il peut être difficile de situer chronologiquement un événement neurologique par rapport à l'implantation de l'ECMO. Cependant, dans certain contexte comme l'ACR, la découverte précoce d'une encéphalopathie postanoxique ou d'un état de mort encéphalique après la mise sous ECMO sont en lien avec le motif d'implantation et non l'ECMO elle-même. Ces événements ne devraient donc pas figurer dans la liste des complications neurologiques survenant au décours d'une assistance circulatoire. En effet, des travaux datant de 2011 [9] et comprenant 84 patients sous ECMO-VA, dont 14 implantés pour ACR, la définition de complication neurologique incluait la survenue d'un coma précoce, la perte des réflexes du tronc cérébral, un retard de réveil, une encéphalopathie postanoxique ou une évolution vers une mort encéphalique. Ces événements neurologiques, dont les causes sont souvent multifactorielles, surviennent le plus souvent dans un contexte complexe, et peuvent être associés à une défaillance multiviscérale, ce qui rend difficile leur attribution spécifiquement à l'implantation de l'ECMO. Avec cette définition, cette étude retrouvait un taux de complication neurologique très élevé à 50 %. Toutefois, plusieurs études limitent leur définition de défaillance neurologique survenant sous ECMO aux AVC documentés radiologiquement, et à la survenue de crises comitiales durant le support [12,13]. Enfin, dans plusieurs études, la distinction entre ECMO-VA ou -VV n'est pas effectuée [12].

Pour toutes ces raisons, il est souvent difficile de donner avec précision l'incidence des complications neurologiques, et d'en identifier les différents facteurs de risque.

## Fréquence des complications du système nerveux central

Il est probable que les complications neurologiques sous ECMO soient sous-évaluées. En effet, la gravité initiale du patient et l'éventuelle sédation profonde initiale peuvent rendre difficile le dépistage de ces complications neurologiques. De plus, les difficultés liées aux transports intrahospitaliers de ces patients rendent problématique la documentation du trouble neurologique par une imagerie adaptée, au moment même de l'événement neurologique. Enfin, peu d'étude ont évalué en post mortem par autopsie, l'incidence des lésions ischémiques ou hémorragiques. En effet, dans la plus grande série autopsique comprenant dix adultes décédés sous ECMO-VA, sans trouble neurologique focal rapporté dans leurs observations cliniques, il a été mis en évidence la présence de lésions cérébrales chez neuf patients [9].

En termes de suivi longitudinal, la plupart des séries étudiaient le pronostic fonctionnel à court terme, et peu de données sont disponibles quant à l'évaluation à long terme. Il en est de même dans le registre international Extracorporeal Life Support Organization (ELSO), dont l'objectif est de colliger les informations disponibles et les résultats des techniques d'ECMO depuis 2002 [12]. Enfin, il n'existe actuellement aucune donnée concernant ces complications chez des adultes spécifiquement implantés d'une ECMO centrale.

L'incidence des complications neurologiques chez l'adulte sous ECMO varie entre 9,7 et 50 % [9,12] selon les études avec une mortalité évaluée à 62 % [9]. Ces études concernent principalement des patients sous ECMO-VA, et les données concernant les ECMO-VV sont plus rares [3,14]. Les travaux rapportant le plus de complications neurologiques sont ceux composés exclusivement d'ECMO implantées pour ACR. À titre d'exemple, une étude de 2015 évaluant à la sortie d'hôpital des survivants ayant été implantés d'une ECMO-VA pour ACR rapporte une évolution neurologique défavorable chez 47 % des patients, celle-ci ayant été définie par un score de Glasgow-Pittsburgh Cerebral Performance Categories supérieur ou égal à 3 [15].

Le Tableau 1 résume les résultats des principales études concernant la fréquence et les délais d'apparition des complications neurologiques de type accident vasculaire cérébral ischémique (AVCi), HIC, mort encéphalique, microbleeds et comitialité.

## Complications neurologiques centrales chez l'adulte

La plupart des complications neurologiques centrales rapportées sont des AVCi, des HIC, des microbleeds, des infarctus médullaires, des crises comitiales, des œdèmes cérébraux, des encéphalopathies postanoxiques et des états de mort encéphalique.

### Accident vasculaire cérébral ischémique

Dans sa mise à jour la plus récente, l'ELSO évalue l'incidence des AVCi, toutes ECMO confondues, entre 3,5 et 5,2 % [12].

#### ECMO-VA

Les AVCi sont plus fréquemment observés chez les patients sous ECMO-VA [16]. Dans une série de 2016 comportant 137 patients sous ECMO-VA, l'incidence des AVCi, dont le diagnostic était effectué par imagerie cérébrale, était rapportée à 10 % [12]. Cependant, ce chiffre est évalué à 50 % dans une étude de 2006, où une IRM cérébrale était effectuée à titre systématique lors du suivi longitudinal de survivant au

décours d'une ECMO, avec médiane de suivi à cinq ans [16]. Enfin, dans une étude comportant 84 patients sous ECMO-VA, il a été effectué une autopsie cérébrale chez 25 % des non-survivants (dix patients), révélant ainsi la présence de lésions cérébrales ischémiques chez 70 % de ces patients, bien qu'aucun trouble neurologique n'ait été notifié durant leur séjour [9].

Concernant les facteurs de risque d'AVCi, une étude récente composée de 171 patients dont 80 % d'ECMO-VA a rapporté qu'un taux de lactate supérieur à 10 mmol/l avant l'implantation de l'ECMO constituait un facteur de risque indépendant de leur survenue [17].

#### ECMO-VV

Les AVCi sont plus rares chez les patients sous ECMO-VV par rapport à l'ECMO-VA. La plus grande cohorte évaluant spécifiquement les complications neurologiques, chez des patients sous ECMO-VV, avec imagerie motivée par des critères cliniques, rapporte pour les AVCi une incidence de 2 % [14]. Dans cette étude, la durée moyenne de survenue des AVCi chez ces patients était de 21 jours après l'implantation de l'ECMO [14].

Dans une étude de 2006 où une IRM cérébrale était effectuée à distance chez des survivants, aucune lésion ischémique n'a été mise en évidence [16]. Aucune étude autopsique cérébrale de patients sous ECMO-VV n'a à l'heure actuelle été publiée.

### Mécanismes physiopathologiques

Les mécanismes à l'origine des AVCi sont très probablement différents selon le type d'ECMO implantée.

Concernant le mécanisme des lésions ischémiques chez les patients sous ECMO-VA, aucune étude n'a analysé leur origine, mais étant donné que ces patients sont plus sujets aux AVCi, la principale cause semble être cardioembolique. En effet, ces patients sont à haut risque de thrombus intracardiaque du fait de leur cardiopathie sous-jacente motivant l'implantation de l'ECMO.

La question du rôle du circuit d'ECMO lui-même dans la survenue d'AVCi reste en suspens. Bien qu'il ne soit pas pertinent de comparer une population de patient en état de choc cardiogénique répondant aux traitements conventionnels à des patients plus graves nécessitant l'implantation d'une ECMO-VA, il est probable qu'indépendamment de la maladie sous-jacente, la présence d'une ECMO puisse être par elle-même source d'embolie. En effet, la contrainte de cisaillement imposée par le débit de la pompe d'ECMO génère une activation plaquettaire accrue, qui provoque leur agrégation et un relargage de microparticules (MP) par ces cellules. Cela est particulièrement observé avec les pompes centrifuges, largement utilisées actuellement du fait d'une

**Tableau 1** Fréquence et répartition des complications neurologiques centrales de type AVCi, HIC, mort cérébrale, microbleeds et comitialité chez les adultes sous assistance de type *extracorporeal life support*

Références	ECMO n (survie %)	Complication neurologique n (%)	AVCi n (survie %)	HIC n (survie %)	Mort cérébrale n	Microbleeds n (survie %)	Comitialité n (survie %)	Délais de diagnostic après ECMO (jours)
Kolla et al., 1997	100 patients 65 VV 11 VA	10 (10)	2 (0)	2 (0)	6	0	4 (50)	NR
	11 VA puis VV 7 VV puis VA 6 autres <sup>a</sup>							
Linden et al., 2000	17 patients 8 VV 7 VA	3 (18)	2 (0)	1 (0)	0	0	0	NR
	1 VA puis VV 1 VV puis VA							
Mols et al., 2000	62 VV	2 (3)	0	2 (0)	1	0	0	NR
Davies et al., 2009	68 patients 63 VV 5 VA	6 (9)	0	6 (0)	0	0	0	NR
Mateen et al., 2011	87 VA	10 (11)	3 (0)	4 (50)		0	0	NR
								NR
								NR
Noah et al., 2011	68 VV	8 (12)	0	8 (0)	3	0	0	1
Patroniti et al., 2011	60 patients 59 VV 1 VA	1 (2)	0	1 (0)	0	0	0	NR
Pham et al., 2012	123 patients 107 VV 16 VA	5 (4)	0	5 (0)	0	0	0	NR
Michaels et al., 2013	12 patients 7 VV 5 VA	4 (33)	4 (0)	0	0	0	0	NR
Roch et al., 2014	87 patients 77 VV 8 VA	2 (2)	0	2 (0)	0	0	0	NR
Ng et al., 2014	31 VV	1 (3)	0	1 (0)	0	0	0	1

(Suite page suivante)

**Tableau 1 (suite)**

Références	ECMO n (survie %)	Complication neurologique n (%)	AVCi n (survie %)	HIC n (survie %)	Mort cérébrale n	Microbleeds n (survie %)	Comitialité n (survie %)	Délais de diagnostic après ECMO (jours)
Kon et al., 2015	55 VV	4 (7)	0	4 (NR)	0	0	0	NR
Nasr et al., 2015	8 397 patients	821 (10)	405	239	0	0	177	NR
Luyt et al., 2016	135 VV	18 (13)	3 (33)	10 (30)	3	2 (100)		21 3 NR 36
Martucci et al., 2016	25 VV	5 (20)	1 (100)	4 (25)				7 NR

AVCi : accident vasculaire cérébral ischémique ; HIC : hémorragie intracrânienne ; NR : non rapporté ; ECMO : extracorporel membrane oxygenation ; VA : veinoartérielle ; VV : veineveineuse.  
<sup>a</sup> Changements entre VA et VV plus d'une fois.

hémolyse diminuée par rapport aux anciens systèmes de pompe [18]. Plusieurs travaux ont déjà démontré que ces MP, dont le diamètre est estimé entre 0,1 et 1 micron, peuvent promouvoir la formation de thrombus à distance [19]. Hormis quelques études in vitro, démontrant une augmentation de ces MP après l'initiation de l'ECMO contenant du sang de nouveau-né [18], aucun travail n'a été réalisé en clinique pour analyser la quantité de MP réellement présente chez l'homme après l'implantation de l'ECMO, et son éventuelle corrélation aux événements thromboemboliques.

Un autre mécanisme pouvant expliquer la survenue de ces AVCi chez les patients sous ECMO-VA est l'hypoperfusion cérébrale lors de l'état de choc cardiogénique initial. Les infarctus ont alors une topographie particulière, dite jonctionnelle, car le parenchyme cérébral souffrant le plus du bas débit est celui dont la vascularisation est la plus distale, au niveau des anastomoses entre les différents territoires artériels, cérébraux antérieurs, moyens et postérieurs.

Concernant les patients sous ECMO-VV, le mécanisme des AVCi est moins évident que pour les ECMO-VA. La survenue d'embolie paradoxale, dont la fréquence est estimée à 2 % des AVCi [20], pourrait être évoquée, notamment en cas d'élévation des pressions auriculaires droites chez des patients ayant un foramen ovale perméable (FOP). L'augmentation du diamètre du FOP pourrait alors favoriser la migration d'un embolo fibrinocruorique vers la circulation artérielle et provoquer un AVCi.

Enfin, une correction trop rapide de l'hypercapnie chez ces patients pourrait également être responsable d'une vasoconstriction cérébrale réflexe et d'une réduction du débit sanguin cérébral pouvant provoquer des lésions ischémiques [21].

À la lumière de ces différents mécanismes physiopathologiques, il semblerait important d'effectuer une étude analysant précisément le rôle du circuit d'ECMO dans la survenue de ces AVCi.

### Hémorragie intracrânienne

Dans sa dernière mise à jour, l'ELSO évalue l'incidence des HIC, toutes ECMO confondues et sans préciser leur nature sous-arachnoïdienne ou intraparenchymateuse, entre 2,5 et 3 % [12]. En effet, peu d'études précisent la nature de l'hémorragie cérébrale.

Il est important de noter qu'il est parfois difficile de faire la distinction entre une hémorragie cérébrale primitive et une transformation hémorragique secondaire d'un AVCi, celle-ci étant corrélée à la taille de l'infarctus cérébral [22].

### ECMO-VA

En 2013, le registre ELSO a rapporté un taux d'HIC chez les patients sous ECMO-VA de 2 % [13], et dans une série

de 2011, il a été rapporté 3,5 % d'hémorragies sous-arachnoïdiennes et 1 % d'hémorragies intraventriculaires [9]. Dans une étude rétrospective de 1999 rapportant un taux élevé d'hémorragies cérébrales à 18,9 % [23], et ayant spécifiquement analysé l'incidence des hémorragies intraparenchymateuses et intraventriculaires, en excluant les hémorragies sous-arachnoïdiennes, le motif d'implantation n'était pas associé à un risque accru d'hémorragie, de même que le site de canulation, la pression artérielle (PA) moyenne, le débit d'ECMO ou la durée de l'ECMO. En revanche, bien que tous les patients eussent reçu de l'héparine au moment de la canulation, il a été observé que seul les patients ayant reçu ensuite de l'héparine en continu étaient à risque de saignement cérébral. Cependant, sans héparine en continu, il existe un risque majeur de formation de thrombus intracardiaque et de thrombose de membrane [24]. Par ailleurs, les auteurs n'avaient pas mis en évidence de lien entre un TCA élevé ou un TP bas et une hémorragie intracrânienne. De la même façon, ils n'avaient pas retrouvé de corrélation entre thrombopénies induites à l'héparine et saignement cérébral. En revanche, la survenue d'une thrombopénie inférieure à  $50\ 000/\text{mm}^3$  était un facteur de risque indépendant associé à un fort risque d'hémorragie cérébrale. La survenue d'une insuffisance rénale avec un taux de créatinine supérieur à  $230\ \mu\text{mol/l}$  et le recours à une hémodialyse étaient aussi associés à un risque de saignement intracrânien. De manière inattendue, le sexe féminin constituait un facteur de risque indépendant de survenue d'une hémorragie cérébrale [23].

Concernant le délai de survenue de cet événement par rapport à l'implantation de l'ECMO, seule une étude pédiatrique a analysé ce paramètre, et a observé une médiane de 45 heures [25]. Par ailleurs, une étude récente de 154 patients, parmi lesquels 12 ont développé une HIC, a mis en évidence que cette dernière était associée à une durée d'ECMO plus longue et un TCA plus élevé que les patients sous ECMO n'ayant pas développé cette complication [26]. Enfin, la présence de canules centrales et la durée d'ECMO étaient des facteurs de risque indépendants d'hémorragie cérébrale [26].

Toutes ces données confirment donc que l'état de coagulation du patient, tant l'hémostase primaire que secondaire, est un facteur de risque de survenue d'HIC.

### **ECMO-VV**

En 2013, le registre ELSO a rapporté un taux d'HIC plus important chez les patients sous ECMO-VV à 4 % [13], et ce chiffre atteint 15 % dans une étude récente comprenant 25 patients [27]. La plus grande série traitant spécifiquement des patients sous ECMO-VV et analysant la survenue d'événements neurologiques a rapporté un taux de saignement cérébral de 7,5 % [14]. Dans cette étude, la durée moyenne

de survenue du saignement cérébral était de trois jours après l'implantation de l'ECMO. Leur survenue était associée de manière indépendante à l'existence d'une insuffisance rénale aiguë à l'admission en réanimation, à une correction trop rapide de la  $\text{PaCO}_2$  lors de l'initiation de l'ECMO-VV, et n'était pas associée à l'âge du patient ou aux troubles de l'hémostase.

### **Mécanismes physiopathologiques**

De la même façon que pour les AVCi, il est probable que certains mécanismes physiopathologiques à l'origine du saignement cérébral soient différents selon le type d'ECMO implantée.

Parmi les facteurs de risque décrits précédemment, le rôle de l'insuffisance rénale dans la survenue des HIC est plus complexe à concevoir que celui joué par la crase sanguine. Cependant, il est clairement établi que l'insuffisance rénale perturbe les paramètres d'hémostase. En effet, il a été démontré que celle-ci est responsable d'une altération de l'hémostase primaire (thrombopénie, thrombopathie, temps de saignement allongé), même chez les patients dialysés [28]. Elle est également responsable d'une hyperactivation de l'hémostase secondaire, avec hypercoagulabilité et formation de thrombose fibrinocruorique, particulièrement chez les patients sous épuration extrarénale [29], cette dernière justifiant la mise en route d'héparine en continu afin d'optimiser techniquement les séances de dialyse, ce qui prédispose finalement aux complications hémorragiques [30].

Dans le cas particulier des patients sous ECMO-VA, la restauration soudaine d'un flux cérébral pourrait être à l'origine d'un œdème intracrânien faisant le lit d'une transformation hémorragique, particulièrement chez des patients ayant préalablement fait un AVCi, par analogie avec ce que l'on observe dans le syndrome de reperfusion cérébrale chez les patients ayant subi une chirurgie de revascularisation d'une carotide sténosée [31].

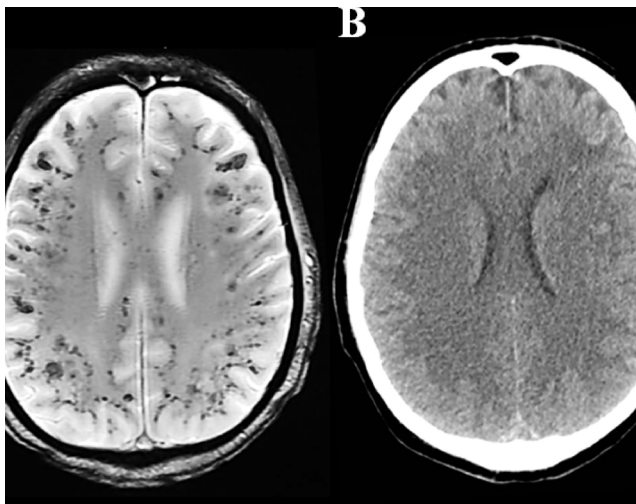
Pour les ECMO-VV, la correction trop rapide de l'hypercapnie est un facteur indépendant de survenue d'une hémorragie cérébrale [14]. La vasoconstriction cérébrale induite par une baisse trop rapide de la  $\text{PaCO}_2$  à l'initiation de l'ECMO-VV pourrait être responsable d'un œdème cérébral, avec lésions ischémiques initiales évoluant rapidement vers une transformation hémorragique ischémique [21].

### **Microbleeds**

Les microbleeds sont des microhémorragies cérébrales avec extravasation d'érythrocytes à travers la barrière hématoencéphalique, traduisant l'existence locale d'une paroi vasculaire pathologique [32]. Ils sont le plus souvent retrouvés en faible quantité et de manière asymptomatique chez les patients souffrant d'hypertension artérielle (HTA), et de

manière plus importante chez les patients présentant une démence vasculaire, reflétant une pathologie vasculaire chronique des petites artères cérébrales [32]. Cette entité est très peu évaluée chez les patients sous ECMO, et la principale étude à ce sujet est une série de quatre cas (trois VV et un VA) décrivant un tableau clinoradiologique particulier associant la survenue de microbleeds diffus à la jonction substance grise et substance blanche au niveau des fibres en U chez des patients présentant un retard de réveil, avec un suivi à long terme mettant en évidence un bon pronostic fonctionnel [33]. Dans une étude comportant 135 patients sous ECMO-VV, cette complication a été rapportée chez deux patients [14]. Il semblerait qu'un mécanisme emboligène spécifique de l'ECMO, qu'elle soit VA ou VV, puisse expliquer leur survenue. En effet, hormis les artériopathies de type amyloïde avec démence vasculaire, ou l'HTA avec maladie des petites artères, il a été décrit des cas d'embolies graisseuses responsables de microbleeds [32]. Une hypothèse pourrait donc être la survenue d'embolies graisseuses post-ECMO pour expliquer ce tableau clinique, mais cette hypothèse reste à confirmer. Radiologiquement, les microbleeds sont détectables par IRM, apparaissant en hyposignal T2\* (Fig. 1).

Les cliniciens devraient connaître cette complication de l'ECMO et le tableau clinoradiologique qui l'accompagne, car il semblerait que chez certains patients, après une phase de retard de réveil pouvant durer jusqu'à neuf semaines, l'issue neurologique soit finalement favorable [33].



**Fig. 1** Imagerie cérébrale chez un patient présentant un retard de réveil après ablation d'une assistance de type *extracorporeal membrane oxygenation* de type veinoartérielle mettant en évidence (A) des microbleeds diffus au niveau des fibres en U, à la jonction substance grise–substance blanche, visible en IRM séquence T2\*, non observables sur la TDM cérébrale réalisée dans le même temps (B)

## Infarctus médullaires

Très peu de données existent à ce sujet. Seule une série de trois patients sous ECMO-VA et ballon de contre-pulsion intraortique (BCPIA) ayant développé un infarctus médullaire, documenté en IRM au retrait des assistances, a été publiée en 2016 [34]. Les auteurs ont retenu le BCPIA comme étant responsable de l'infarctus médullaire au vu de la littérature déjà existante concernant le BPCIA seul, pour lequel l'incidence de cette complication est estimée entre 1,7 et 6,7 %, avec pour principal mécanisme retenu une thrombose au niveau de l'artère d'Adamkiewicz [35,36].

## Crises comitiales

La survenue de crises d'épilepsie chez les patients sous ECMO est probablement sous-évaluée, car de nombreuses crises comitiales sont infracliniques, et ne sont détectables qu'en cas de monitoring EEG continu. Or, dans les études incluant ce type d'événement dans la définition de complication neurologique, seules les crises cliniques ont été rapportées.

L'incidence des crises comitiales cliniques, ECMO-VA et -VV confondues, est évaluée à environ 2 % [12]. Elles sont plus fréquentes dans le groupe VA que dans le groupe VV avec respectivement une incidence de 2 et 1,1 % [13].

Dans certaines études, il existe une association entre arrêt cardiaque et crise convulsive [12]. En effet, dans le registre ELSO, l'incidence des crises comitiales chez les patients sous ECMO-VA pour ACR a été rapportée à 8,3 % [12].

Concernant le mécanisme de ces crises, lorsqu'elles surviennent du fait d'une lésion sous-jacente, l'association d'une lésion focale, de l'hypoxie secondaire et du rôle épileptogène des globules rouges extravasés dans le parenchyme pourrait expliquer la survenue des crises [37]. À noter que les AVCi sont rarement responsables de crises d'épilepsie durant leur phase aiguë [37].

En revanche, les syncopes dites « convulsivantes », avec mouvements tonico-cloniques constatés à l'occasion d'une baisse de débit sanguin cérébral, ne correspondent pas à proprement parler à des crises d'épilepsie [38], et ce terme est responsable d'une confusion chez les cliniciens. Dans la majorité des publications, la définition de crise d'épilepsie retenue par les auteurs n'est pas précisée, et l'incidence des crises comitiales cliniques constatées est probablement sur-estimée si elle comprend la survenue de syncopes convulsivantes. Il en est de même pour le phénomène physiologique de frisson appelé *shivering* observé chez les patients en hypothermie ou à la levée des sédations, pouvant être considéré à tort comme des mouvements cloniques.

## État de mort encéphalique

La cause de la mort cérébrale est dans 84 % des cas directement liée au motif de l'implantation de l'ECMO, avec œdème cérébral consécutif à l'encéphalopathie postanoxique [39]. Les autres causes sont représentées par les HIC ou les AVCi survenant sous ECMO, représentant respectivement 12 et 4 % des cas de mort cérébrale sous ECMO [39]. Il n'est donc probablement pas pertinent de considérer l'état de mort encéphalique comme une complication de l'ECMO per se.

## Troubles cognitifs à long terme

Une étude en 2006 a effectué un suivi longitudinal d'adulte au décours d'une ECMO afin d'évaluer les fonctions cognitives des survivants [16]. Les patients avaient un quotient intellectuel médian (QI) normal à 98,6. Vingt et un pour cent des patients présentaient des troubles attentionnels, environ 20 % des troubles des fonctions exécutives et 50 % des troubles de la mémoire épisodique [16], avec une forte corrélation entre les lésions cérébrales radiologiques compliquant l'ECMO, et l'altération du bilan neuropsychologique.

## Complications du système nerveux périphérique

Très peu d'études concernent les altérations du système nerveux périphérique observées au décours d'une ECMO. Dans une étude parue en 2014 étudiant des patients en état de choc cardiogénique et comparant 15 patients sous ECMO à 17 patients sans ECMO, la fréquence des polyneuromyopathies était plus élevée dans le groupe avec ECMO, avec respectivement 67 et 53 % de patients rapportés avec cette complication [40]. Cependant, dans cette cohorte, les patients sous ECMO avaient plus de critères de gravité à l'admission, avec un SOFA plus élevé par rapport aux patients sans ECMO. Il semble donc difficile d'établir avec certitude un lien entre l'incidence des polyneuromyopathies et l'ECMO.

Concernant les lésions nerveuses monoculaires ou tronculaires observées au niveau des membres chez certains patients au décours d'une ECMO, il est probable qu'elles succèdent à un syndrome des loges après canulation artérielle, et sont donc des complications initialement vasculaires [41]. Elles peuvent être également directement consécutives à des lésions nerveuses lors de la canulation, et sont donc imputables à la technique d'implantation [42].

## Intérêt des marqueurs biologiques de lésion vasculaire cérébrale sous ECMO

Les principaux marqueurs biologiques de souffrance cérébrale décrits à ce jour sont des substances que l'on peut doser

soit dans la circulation sanguine, soit au niveau du liquide céphalorachidien, et qui traduisent l'existence d'une rupture de la barrière hématoencéphalique. Certains sont des marqueurs de l'atteinte neuronale comme la protéine tau [43], ou la *neuron specific enolase* (NSE) [44], et d'autres des marqueurs de l'atteinte gliale comme la protéine S-100β [45], ou le filament intermédiaire *glial fibrillary acidic protein* (GFAP) [43]. Bien qu'ils ne soient pas utilisés en routine dans les unités de soins intensifs neurovasculaires (USINV), certains de ces marqueurs ont été décrits comme ayant une valeur pronostique au décours d'une AVCi, comme la protéine S-100β, dont le taux sérique augmente progressivement après l'infarctus cérébral, avec une corrélation au volume lésionnel et au pronostic fonctionnel [44]. De plus, certains biomarqueurs sériques, comme le récepteur transmembranaire RAGE dans sa forme soluble (sRAGE), diminuent spécifiquement en cas de saignement cérébral, et permettent la distinction entre une HIC et un AVCi [46].

L'intérêt du dosage de ces marqueurs biologiques chez les patients sous assistance circulatoire a été analysé dans une cohorte de 15 patients sous ECMO-VA, parmi lesquels trois ont développé durant leur séjour une complication neurologique (deux HIC avec mort encéphalique et une encéphalopathie myoclonique postanoxique) [40]. Bien que le taux sérique de protéine S-100β fût élevé à l'admission chez 70 % des patients, les trois patients ayant développé une lésion cérébrale avaient un taux de protéine S-100β à j5 augmenté de manière significative par rapport aux patients sans complication neurologique [40]. Le dosage de cette protéine est effectué en routine dans certains laboratoires hospitaliers, et pourrait être utilisé à visée diagnostique, notamment chez des patients nécessitant une sédation lourde en phase initiale de leur prise en charge, et pour lesquels l'examen neurologique et le diagnostic clinique sont, de fait, rendus difficiles. Cependant, ces résultats nécessitent d'être confirmés sur un effectif plus important.

## Prise en charge des complications du système nerveux central

D'une manière générale, les patients cérébrólésés sont particulièrement vulnérables aux facteurs d'agressions cérébrales secondaires d'origine systémique (ACSOS). Leur prévention ainsi que leur prise en charge spécifique jouent donc un rôle majeur sur l'évolution de ces patients, et sont à instaurer dès la phase aiguë de l'événement neurologique, afin de ne pas aggraver leur pronostic [47]. Les ACSOS sont représentés par l'hypoxémie, l'hypo- et l'hypercapnie, l'hypo- et hyperglycémie, l'hyperthermie, l'hypotension, l'anémie, l'hypo- et l'hypernatrémie et l'acidose [47]. Il est donc important d'assurer un monitoring et une correction lorsqu'elle est possible pour chacun de ces paramètres.



Toutefois, selon que la complication neurologique centrale est un AVCi ou une HIC, la gestion des objectifs cibles de PA diffère. En effet, il est fréquemment observé dans les premières heures d'un AVC une perte de l'autorégulation du débit sanguin cérébral avec survenue d'une HTA [47]. D'une manière générale, le respect d'une HTA est préconisé lors de la phase aiguë d'un AVC [48], sauf si celle-ci dépasse un seuil pouvant mettre en jeu le pronostic vital du patient (crise hypertensive maligne associée à une dysfonction ventriculaire gauche, une encéphalopathie hypertensive ou une hypertension intracrânienne, ou chez les patients présentant une dissection aortique). Dans le cas des AVCi, le traitement antihypertenseur ne sera débuté qu'en cas de PA systolique (PAs) supérieure à 220 mmHg ou une PA diastolique (PAd) supérieure à 120 mmHg [48]. Pour une HIC, compte tenu de la relation entre HTA et majoration de l'hémorragie, les seuils tolérés sont plus bas pour la PAs, avec début du traitement antihypertenseur si elle dépasse 180 mmHg [48].

Concernant le traitement spécifique des AVC chez les patients sous ECMO, les possibilités thérapeutiques sont réduites. En effet, pour les AVCi survenant sous ECMO, la thrombolyse intraveineuse n'est en général pas envisageable, du fait d'un risque élevé de transformation hémorragique. En revanche, la découverte d'un thrombus intracardiaque nécessite un ajustement de la dose d'héparine en continu pour obtenir une anticoagulation efficace [49,50], avec une cible thérapeutique de TCA entre 2 et 3 ou une concentration sanguine d'héparine non fractionnée, évaluée par l'activité anti-Xa entre 0,3 et 0,7 UI/ml [51].

Pour les HIC, leur découverte impose l'arrêt d'une anticoagulation et le traitement éventuel de la cause de l'hémorragie. Si celle-ci est consécutive à un surdosage en anticoagulant, une antagonisation est alors nécessaire au même titre que toute hémorragie grave. De même, une coagulopathie ou une thrombopénie acquise devront faire envisager une transfusion de plasma frais ou de concentrés plaquettaires en urgence. En revanche, la transfusion systématique de plaquettes chez les patients ayant une HIC pour seul motif qu'ils sont sous antiagrégants plaquettaires, indépendamment du chiffre de plaquette, est discutée. En effet, une étude récente randomisée rapporte une meilleure évolution neurologique en cas d'HIC survenant chez les patients sous antiagrégants lorsqu'ils ne sont pas transfusés en plaquettes par rapport aux patients dans le groupe transfusé [52].

Concernant les patients implantés d'une ECMO-VV pour un SDRA, il est important de rappeler que certaines HIC pourraient être d'origine iatrogène, suite à la baisse brutale de la PCO<sub>2</sub> après canulation et mise en route d'un débit gaz trop élevé sur la membrane de l'oxygénateur, provoquant une vasoconstriction cérébrale massive. Il pourrait donc être important de ne pas diminuer brutalement la PaCO<sub>2</sub>, notamment chez des patients hypercapniques. Cela peut être obtenu en réglant un débit de gaz sur la membrane à 1 ou

2 l/min lors de l'implantation, puis en augmentant ce débit progressivement sur plusieurs heures jusqu'à normalisation de la capnie.

Pour les microbleeds et les infarctus médullaires, du fait de la rareté de ces deux affections et le peu de données concernant leurs mécanismes, aucune prise en charge spécifique n'est établie. Il semblerait que les patients présentant un retard de réveil dont la seule cause retenue est la survenue de microbleeds aient à terme un bon pronostic fonctionnel [33]. Leur survenue ne devrait donc pas avoir d'impact sur les prises de décision concernant le devenir du patient.

La gestion des crises d'épilepsie ne diffère pas chez les patients sous ECMO. Cependant, du fait d'un volume de distribution différent, il est probable que la posologie d'antiépileptiques nécessaires puisse être dans certains cas majorée afin d'assurer leur efficacité. En effet, une étude pharmacologique du lévétiracétam a été effectuée chez un patient sous ECMO-VA et hémodiafiltration continue, à l'issue de laquelle les auteurs recommandent l'instauration d'emblée d'une posologie de 1 000 mg 2 fois/j pour ce traitement lorsqu'il est débuté dans cette population [53].

Enfin, il est important de souligner que la survenue d'une complication neurologique sous ECMO peut poser problème concernant les décisions relatives au devenir du patient, en particulier ceux en attente d'une chirurgie cardiaque ou d'une transplantation. D'une part, il existe un risque hémorragique cérébral majoré au moment de la CEC, d'autre part selon le type d'intervention chirurgicale, certains patients devront recevoir au décours de celle-ci une anticoagulation à dose efficace risquant de majorer les lésions cérébrales existantes. Chez les patients victimes d'un AVCi cardioembolique sur endocardite infectieuse à faible risque de transformation hémorragique, certains auteurs recommandent de ne pas différer la chirurgie valvulaire [54], et d'observer un délai de quatre semaines en cas de transformation hémorragique [55]. Cependant, il ne paraît pas raisonnable d'opérer un patient victime d'AVCi ou d'HIC massifs ayant un pronostic neurologique péjoratif.

## Conclusion

Les complications neurologiques survenant sous ECMO sont fréquentes ; les complications centrales (AVCi et HIC) sont les plus décrites. Elles ont un impact important en termes de morbidité, et par conséquent sur les décisions relatives au devenir des patients en termes de balance bénéfice/risque et de réflexion éthique.

La majorité de ces complications sont d'origine cérébrovasculaire. Les AVCi surviennent principalement en cas d'ECMO-VA, surviennent après plusieurs jours d'assistance, et leur survenue semble être liée au risque cardioembolique de la cardiopathie sous-jacente. Les HIC surviennent

fréquemment sous ECMO-VV, avec un délai de survenue précoce par rapport à l'implantation de l'ECMO, et sont souvent associées à une diminution trop rapide de la PaCO<sub>2</sub> lors de la mise en route de l'assistance. La gravité initiale du patient et l'éventuelle sédation profonde initiale peuvent rendre difficile le dépistage de ces complications neurologiques, et, à ce jour, aucune recommandation ne propose d'effectuer d'imagerie cérébrale systématique lors des périodes où les patients ne sont pas évaluables cliniquement. Cependant, tout signe clinique évocateur doit motiver une imagerie cérébrale en urgence, et dans le cadre d'une suspicion de crise comitiale ou d'un retard de réveil, la réalisation d'un EEG.

La prise en charge spécifique de ces complications reste en principe identique à celle proposée aux patients cérébrólésés. Cependant, l'évolution généralement chaotique des patients sous ECMO impose des contraintes relatives à la coagulation du patient, pouvant ainsi limiter les possibilités de prise en charge spécifique de ces complications neurovasculaires. Par conséquent, l'hétérogénéité des patients sous ECMO impose des stratégies thérapeutiques individualisées, décidées de manière collégiale après avis neurologique.

Du fait de ces nombreuses contraintes imposées par l'ECMO, l'identification rapide des facteurs de risque de complications neurologiques, leur prévention et leur prise en charge spécifique précoce paraissent indispensables afin d'améliorer le pronostic chez ces patients.

**Liens d'intérêts :** Pr Combes est le principal instigateur de l'essai Eolia (NCT01470703), un essai randomisé comportant des assistances circulatoires de type ECMO-veinoveineuse, soutenu en partie par Maquet. Dr Bréchet, Dr Lebreton et Pr Combes ont reçu des honoraires pour des conférences organisées par Maquet. Les autres auteurs déclarent n'avoir aucun lien d'intérêt.

## Références

- Luyt CE, Combes A, Becquemin MH, et al (2012) Long-term outcomes of pandemic 2009 influenza A(H1N1)-associated severe ARDS. *Chest* 142:583–92
- Combes A, Brodie D, Bartlett R, et al (2014) Position paper for the organization of extracorporeal membrane oxygenation programs for acute respiratory failure in adult patients. *Am J Respir Crit Care Med* 190:488–96
- Davies A, Jones D, Bailey M, et al (2009) Extracorporeal membrane oxygenation for 2009 influenza A(H1N1) acute respiratory distress syndrome. *JAMA* 302:1888–95
- Marasco SF, Lukas G, McDonald M, et al (2008) Review of ECMO (extra corporeal membrane oxygenation) support in critically ill adult patients. *Heart Lung Circ* 17:S41–S7
- Lago P, Rebsamen S, Clancy RR, et al (1995) MRI, MRA, and neurodevelopmental outcome following neonatal ECMO. *Pediatr Neurol* 12:294–304
- Black MD, Coles JG, Williams WG, et al (1995) Determinants of success in pediatric cardiac patients undergoing extracorporeal membrane oxygenation. *Ann Thorac Surg* 60:133–8
- Barrett CS, Bratton SL, Salvin JW, et al (2009) Neurological injury after extracorporeal membrane oxygenation use to aid pediatric cardiopulmonary resuscitation. *Pediatr Crit Care Med* 10:445–51
- Lewandowski K, Rossaint R, Pappert D, et al (1997) High survival rate in 122 ARDS patients managed according to a clinical algorithm including extracorporeal membrane oxygenation. *Intensive Care Med* 23:819–35
- Mateen FJ, Muralidharan R, Shinohara RT, et al (2011) Neurological injury in adults treated with extracorporeal membrane oxygenation. *Arch Neurol* 68:1543–9
- Lee JJ, Han SJ, Kim HS, et al (2016) Out-of-hospital cardiac arrest patients treated with cardiopulmonary resuscitation using extracorporeal membrane oxygenation: focus on survival rate and neurologic outcome. *Scand J Trauma Resusc Emerg Med* 24:74
- Posluszny J, Rycus PT, Bartlett RH, et al (2016) Outcome of adult respiratory failure patients receiving prolonged ( $\geq 14$  days) ECMO. *Ann Surg* 263:573–81
- Nasr DM, Rabinstein AA (2015) Neurologic complications of extracorporeal membrane oxygenation. *J Clin Neurol* 11:383–9
- Mehta A, Ibsen LM (2013) Neurologic complications and neurodevelopmental outcome with extracorporeal life support. *World J Crit Care Med* 2:40–7
- Luyt CE, Bréchet N, Demondion P, et al (2016) Brain injury during venovenous extracorporeal membrane oxygenation. *Intensive Care Med* 42:897–907
- Ryu JA, Cho YH, Sung K, et al (2015) Predictors of neurological outcomes after successful extracorporeal cardiopulmonary resuscitation. *BMC Anesthesiol* 15:26
- Risnes I, Wagner K, Nome T, et al (2006) Cerebral outcome in adult patients treated with extracorporeal membrane oxygenation. *Ann Thorac Surg* 81:1401–6
- Omar HR, Mirsaeidi M, Shumac J, et al (2016) Incidence and predictors of ischemic cerebrovascular stroke among patients on extracorporeal membrane oxygenation support. *J Crit Care* 32:48–51
- Meyer AD, Gelfond JA, Wiles AA, et al (2015) Platelet-derived microparticles generated by neonatal extracorporeal membrane oxygenation systems. *Asaio J* 61:37–42
- Nomura S, Shimizu M (2015) Clinical significance of procoagulant microparticles. *J Intensive Care* 3:2
- Foster PP, Boriek AM, Butler BD, et al (2003) Patent foramen ovale and paradoxical systemic embolism: a bibliographic review. *Aviat Space Environ Med* 74:B1–B64
- Stocchetti N, Maas AI, Chiericato A, et al (2005) Hyperventilation in head injury: a review. *Chest* 127:1812–27
- Hornig CR, Dorndorf W, Agnoli AL (1986) Hemorrhagic cerebral infarction — a prospective study. *Stroke* 17:179–85
- Kasirajan V, Smedira NG, McCarthy JF, et al (1999) Risk factors for intracranial hemorrhage in adults on extracorporeal membrane oxygenation. *Eur J Cardiothorac Surg* 15:508–14
- Muehrcke DD, McCarthy PM, Stewart RW, et al (1995) Complications of extracorporeal life support systems using heparin-bound surfaces. The risk of intracardiac clot formation. *J Thorac Cardiovasc Surg* 110:843–51
- Biehl DA, Stewart DL, Forti NH, et al (1996) Timing of intracranial hemorrhage during extracorporeal life support. *ASAIO J* 42:938–41
- Omar HR, Mirsaeidi M, Mangar D, et al (2016) Duration of ECMO is an independent predictor of intracranial hemorrhage occurring during ECMO support. *Asaio J* 14:14

27. Martucci G, Lo Re V, Arcadipane A (2016) Neurological injuries and extracorporeal membrane oxygenation: the challenge of the new ECMO era. *Neurol Sci* 19:19
28. Davenport A (1997) The coagulation system in the critically ill patient with acute renal failure and the effect of an extracorporeal circuit. *Am J Kidney Dis* 30:S20–S7
29. Mezzano D, Tagle R, Panes O, et al (1996) Hemostatic disorder of uremia: the platelet defect, main determinant of the prolonged bleeding time, is correlated with indices of activation of coagulation and fibrinolysis. *Thromb Haemost* 76:312–21
30. Webb AR, Mythen MG, Jacobson D, Mackie IJ (1995) Maintaining blood flow in the extracorporeal circuit: haemostasis and anticoagulation. *Intensive Care Med* 21:84–93
31. Hingorani A, Ascher E, Tsemekhim B, et al (2002) Causes of early post carotid endarterectomy stroke in a recent series: the increasing importance of hyperperfusion syndrome. *Acta Chir Belg* 102:435–8
32. Schrag M, Greer DM (2014) Clinical associations of cerebral microbleeds on magnetic resonance neuroimaging. *J Stroke Cerebrovasc Dis* 23:2489–97
33. Le Guennec L, Bertrand A, Laurent C, et al (2015) Diffuse cerebral microbleeds after extracorporeal membrane oxygenation support. *Am J Respir Crit Care Med* 191:594–6
34. Samadi B, Nguyen D, Rudham S, Barnett Y (2016) Spinal cord infarct during concomitant circulatory support with intra-aortic balloon pump and veno-arterial extracorporeal membrane oxygenation. *Crit Care Med* 44:e101–e5
35. Stavridis GT, O’Riordan JB (1995) Paraplegia as a result of intra-aortic balloon counterpulsation. *J Cardiovasc Surg (Torino)* 36:177–9
36. Beholz S, Braun J, Ansorge K, et al (1998) Paraplegia caused by aortic dissection after intraaortic balloon pump assist. *Ann Thorac Surg* 65:603–4
37. Bladin CF, Alexandrov AV, Bellavance A, et al (2000) Seizures after stroke: a prospective multicenter study. *Arch Neurol* 57:1617–22
38. Brignole M, Alboni P, Benditt D, et al (2001) Guidelines on management (diagnosis and treatment) of syncope. *Eur Heart J* 22:1256–306
39. Giani M, Scaravilli V, Colombo SM, et al (2016) Apnea test during brain death assessment in mechanically ventilated and ECMO patients. *Intensive Care Med* 42:72–81
40. Nguyen DN, Huyghens L, Wellens F, et al (2014) Serum S100B protein could help to detect cerebral complications associated with extracorporeal membrane oxygenation (ECMO). *Neurocrit Care* 20:367–74
41. Go JY, Min YS, Jung TD (2014) Delayed onset of acute limb compartment syndrome with neuropathy after venoarterial extracorporeal membrane oxygenation therapy. *Ann Rehabil Med* 38:575–80
42. Mittal MK, Scheers GJ, Wijdicks EF (2013) Brachial plexus injury associated with extracorporeal membrane oxygenation. *J Clin Neuromuscul Dis* 15:24–7
43. Bitsch A, Horn C, Kemmling Y, et al (2002) Serum tau protein level as a marker of axonal damage in acute ischemic stroke. *Eur Neurol* 47:45–51
44. Missler U, Wiesmann M, Friedrich C, Kaps M (1997) S-100 protein and neuron-specific enolase concentrations in blood as indicators of infarction volume and prognosis in acute ischemic stroke. *Stroke* 28:1956–60
45. Herrmann M, Vos P, Wunderlich MT, et al (2000) Release of glial tissue-specific proteins after acute stroke: a comparative analysis of serum concentrations of protein S-100B and glial fibrillary acidic protein. *Stroke* 31:2670–7
46. Montaner J, Mendioroz M, Delgado P, et al (2012) Differentiating ischemic from hemorrhagic stroke using plasma biomarkers: the S100B/RAGE pathway. *J Proteomics* 75:4758–65
47. Pugin D, Woimant F (2012) Stroke care in the ICU: general supportive treatment. Experts’ recommendations. *Rev Neurol (Paris)* 168:490–500
48. European Stroke Organisation (ESO) Executive Committee; ESO Writing Committee (2008) Guidelines for management of ischaemic stroke and transient ischaemic attack 2008. *Cerebrovasc Dis* 25:457–507
49. Weis F, Beiras-Fernandez A, Bruegger D, et al (2009) Huge intracardiac thrombosis in a patient on veno-arterial extracorporeal membrane oxygenation support. *Interact Cardiovasc Thorac Surg* 8:247–9
50. Muehrcke DD, McCarthy PM, Stewart RW, et al (1995) Complications of extracorporeal life support systems using heparin-bound surfaces. The risk of intracardiac clot formation. *J Thorac Cardiovasc Surg* 110:843–51
51. Gouin-Thibaut I, Martin-Toutain I, Peynaud-Debayle E, et al (2012) Monitoring unfractionated heparin with APTT: a French collaborative study comparing sensitivity to heparin of 15 APTT reagents. *Thromb Res* 129:666–7
52. Baharoglu MI, Cordonnier C, Al-Shahi Salman R, et al (2016) Platelet transfusion versus standard care after acute stroke due to spontaneous cerebral haemorrhage associated with antiplatelet therapy (PATCH): a randomised, open-label, phase 3 trial. *Lancet* 387:2605–13
53. Nei SD, Wittwer ED, Kashani KB, et al (2015) Levetiracetam pharmacokinetics in a patient receiving continuous venovenous hemofiltration and venoarterial extracorporeal membrane oxygenation. *Pharmacotherapy* 35:e127–e30
54. Piper C, Wiemer M, Schulte HD, et al (2001) Stroke is not a contraindication for urgent valve replacement in acute infective endocarditis. *J Heart Valve Dis* 10:703–11
55. Gillinov AM, Shah RV, Curtis WE, et al (1996) Valve replacement in patients with endocarditis and acute neurologic deficit. *Ann Thorac Surg* 61:1125–9