

# CONTRIBUIÇÃO AO ESTUDO DAS VIAS BILÍFERAS INTRA E EXTRA-HEPÁTICAS DE *Gallus gallus domesticus*

YOLANDA GALINDO PACHECO  
Pós-Graduada — Nível Doutorado  
Escola Paulista de Medicina

IRVÊNIA LUIZA DE SANTIS PRADA  
Professora Adjunta  
Faculdade de Medicina Veterinária e  
Zootecnia da USP

VICENTE BORELLI  
Professor Titular  
Faculdade de Medicina Veterinária e  
Zootecnia da USP

PACHECO, Y.G.; PRADA, I.L.S.; BORELLI, V. Contribuição ao estudo das vias bilíferas intra e extra-hepáticas de *Gallus gallus domesticus*. *Rev.Fac.Med.vet.Zootec.Univ.S.Paulo*, 22(1): 15-30, 1985.

**RESUMO:** Efetuou-se a sistematização das vias bilíferas em 30 peças de *Gallus gallus domesticus* (linhagem Anak), adultos, machos com sessenta semanas de idade, injetando-as com "Neoprene látex 450" corado, para em seguida fixar as glândulas em solução aquosa de formol a 10% e depois dissecá-las, esquematizá-las e eventualmente fotografá-las. Os resultados demonstraram que o escoamento biliar do fígado dessas aves é realizado por dois contingentes conspícuos, tais sejam, o ductus hepatoentericus e o ductus cysticoentericus, relacionados ao duodeno. O sistema do ductus hepatoentericus, tendo em conta os coletores nominados que o compõem, drena diferentes porções de glândulas, ou seja, o lobus sinister e mais o território dorsal e mediodorsal do lobus dexter (16,7%), o lobus sinister e os territórios dorsal, mediodorsal e ventral do lobus dexter (16,7%), ambos os lobos (6,7%) e somente os territórios dorsal e mediodorsal do lobus dexter (3,3%). O sistema do ductus cysticoentericus escoou diferentes porções da glândula, isto é, os territórios mediodorsal e ventral do lobus dexter (56,7%), os territórios mediodorsal, medioventral e ventral do lobus dexter (16,7%), o território medioventral do lobus dexter (16,7%) e o lobus sinister mais os territórios medioventral e ventral do lobus dexter (3,3%). Contingentes nominados e inominados chegam diretamente à vesica fellea (53,4%), ao próprio ductus cysticus (30%) ou simultaneamente a ambos (10%), notando-se ainda, em 90% das preparações, presença de tratos anastomóticos entre diversas vias.

**UNITERMOS:** Anatomia, aves<sup>+</sup>; Ductos biliares<sup>+</sup>; Fígado<sup>+</sup>

## INTRODUÇÃO

Na revisão da literatura correspondente, observamos que os tratadistas, de modo geral, fazem menção à presença de dois coletores finais, relacionados ao duodeno, apesar de nomeá-los diferentemente<sup>2,3,4,6,7,9,11,14,17,19,20</sup>. Desse autores, alguns<sup>4,6,19,20</sup> informam também sobre a ocorrência de ductos hepatocísticos, isto é, de coletores que atingem diretamente a vesica fellea, sendo que apenas um deles<sup>6</sup> acrescenta ser o lobo esquerdo drenado pelo ducto biliar hepatoentérico.

Dos trabalhos especializados, destacamos o de JABLAN-PANTIC & ANTONYEVIC<sup>10</sup>, o de PINTO E SILVA et alii<sup>16</sup> e o de GUPTA et alii<sup>8</sup>, já que as outras publicações consultadas oferecem-nos poucas informações. Algumas indicam simplesmente a existência de dois ductos bilíferos, ora sem nomeá-los<sup>12</sup>, ora designando-os diferentemente<sup>1,5,8,15,18</sup> encontrando-se, na última delas, também referência a ductus hepatoentericus. Ainda nesse grupo de autores, LIND et alii<sup>13</sup> descrevem um ductus hepaticus que do lobo direito vai à vesícula biliar, da qual se origina o ductus cysticus que vai ao duodeno, aí chegando independentemente do ductus hepatoentericus.

JABLAN-PANTIC & ANTONYEVIC<sup>10</sup> estudam comparativamente, mediante dissecação e radiografias, as vias bilíferas de 50 aves domésticas, sendo 30 de *Gallus gallus domesticus*, concluindo que a bile é escoada através de dois ductos, o ductus hepatoentericus e o ductus cysticoentericus. O primeiro recolhe a bile de todo o lobo esquerdo e do terço craniodorsal do lobo direito e se divide em ramus sinister (formado pelo ramus dorso-cranialis lobi hepatis sinistri, ramus lateralis lobi hepatis sinistri e ramus ventro-caudalis lobi hepatis sinistri, além do ramulus lobi intermedii) e ramus sinister (que recolhe a bile da região craniodorsal e do processo papilar por meio do ramus cranio-medialis lobi hepatis dextri e do ramus cranio-lateralis lobi hepatis dextri). Por sua vez, o ductus cysticoentericus origina-se na região dorsocranial da vesica fellea, sem receber tributários. O autor considera a existência de comunicações entre o ductus hepatoentericus e o ductus cysticoentericus sendo possível, portanto, o escoamento da bile da vesica fellea pelo primeiro deles homólogo, então, ao colédoco dos mamíferos. O autor assinala, ainda, a presença de ductos hepatocísticos, nomeando-os de rami lateralis lobi hepatis dextri.

PINTO E SILVA et alii<sup>16</sup> estudaram 35 aves (*Gallus gallus domesticus*) "Indian River", examinando-lhes o sistema excretor do fígado mediante corrosão, dissecação e radiografias. Identificam os territórios direito e esquerdo, caracterizando neste os ramos cranio-medial, cranio-lateral e caudal enquanto que no primeiro deles encontram os eferentes cranio-medial, cranio-intermédio, cranio-lateral, caudal medial e caudo-lateral. Tais territórios mostram anastomose entre si, através de círculo anastomótico ou de ramo anastomótico. O ducto hepato-entérico, continuam os autores,

forma-se diretamente pela confluência dos ramos cranio-medial, cranio-lateral e caudal do lobo esquerdo, não se caracterizando um ramo principal esquerdo, como nos mamíferos. O ramo principal direito, por sua vez, é formado pelos eferentes caudo-medial e caudo-lateral. A fusão do ramo principal direito com o ducto cístico foi caracterizada como ducto colédoco.

GUPTA et alii<sup>8</sup> estudam, mediante corrosão, os padrões ductais intrahepáticos em 40 *Gallus gallus domesticus*, encontrando o ducto hepatoentérico formado, mais frequentemente (92,5%), pela união dos ductos hepáticos direito e esquerdo e, raramente (7,5%), pela união dos ductos hepáticos dorsal esquerdo, ventral esquerdo e direito. Quanto ao escoamento, encontra o lobo esquerdo drenado pelos ductos hepáticos dorsal esquerdo, ventral esquerdo e intermédio esquerdo e o lobo direito, pelos ductos hepáticos dorsal direito e ventral direito.

## MATERIAL E MÉTODO

Para esta pesquisa dispusemos de 30 peças de *Gallus gallus domesticus* (Linnaeus, 1758)\*, adultos, machos, da linhagem ANAK, com sessenta semanas de idade, obtidos na Granja Eldorado de Valinhos (S.P.).

Cada uma das referidas peças compreendia, após redução, o fígado e o segmento intestinal correspondente às desembocaduras de seu sistema excretor.

Depois de abriremos o duodeno e procedermos à canalização dos ductos hepáticos, injetávamos o sistema excretor da glândula com "Neoprene látex 450", corado com pigmento específico, não antes de esvaziá-lo, tanto quanto possível, mediante massagens e compressões.

As peças eram então fixadas em solução aquosa de formol a 10%, dissecadas, esquematizadas e eventualmente fotografadas.

Objetivando firmar critérios com vistas à interpretação dos resultados e à feitura dos esquemas, demarcamos o limite entre os lobos direito e esquerdo com linha imaginária, colocada em correspondência às incisuras interlobares dorsocranial e caudoventral, esta relacionada ao ligamento falciforme.

No curso das dissecções foi-nos possível distinguir (Fig. 2), na secção direita do órgão (*lobus dexter*), quatro setores de drenagem, de dimensões quase iguais e de disposição radial, a que designamos de territórios dorsal (d), mediodorsal (e), medioventral (f) e ventral (g). Na secção esquerda (*lobus sinister*), de maneira similar, definimos três setores glandulares, de tamanhos aproximados, os quais denominamos territórios dorsal (a), médio (b) e ventral (c).

Para efeito do relato, obedecendo ao sentido periféria-centro de confluência dos ductos e estabelecemos que os coletores destacados por nomes próprios conservam sua identidade até associarem-se a outros coletores de igual categoria ou a troncos resultantes de sua convergência. Os tri-

butários de tais coletores somente foram consignados quando provenientes de outra região glandular, ou seja, não levamos em conta os ductos inominados, escoadores de um determinado território, quando afluentes do coletor nominado do mesmo território (raízes).

Procurando estabelecer, para este trabalho, nomenclatura coerente à utilizada, de modo geral, nos estudos sobre vias bilíferas dos diferentes animais domésticos e silvestres, realizados nas disciplinas de Anatomia da Faculdade de Medicina Veterinária e Zootecnia da USP., designamos os contingentes responsáveis pelo escoamento dos territórios dorsal, mediodorsal, medioventral e ventral do *lobus dexter* de, por ordem, *ramus dorsalis lobi dextri*, *ramus mediodorsalis lobi dextri*, *ramus medioventralis lobi dextri* e *ramus ventralis lobi dextri* e, os responsáveis pela drenagem dos territórios dorsal, médio e ventral do *lobus sinister* de, respectivamente, *ramus dorsalis lobi sinistri*, *ramus medius lobi sinistri* e *ramus ventralis lobi sinistri*. Destacamos ainda, por nomes próprios, à maneira de vários outros AA., as vias finais de escoamento, tais sejam, o *ramus principalis dexter*, o *ramus principalis sinister*, o *ductus cysticoentericus* e o *ductus hepatoentericus*. Convencionamos nomear de *processus intermedius*, como o fazem SCHWARZE & SCHRÖDER<sup>19</sup>, pequena expansão de massa glandular disposta em correspondência à *porta hepatis*.

Esclarecemos, por fim, que não consideramos caracterizado o *ramus principalis dexter*, na situação em que os quatro ramos referidos por nomes próprios, escoadores do *lobus dexter* terminam em locais diferentes ou quando se associam dois a dois. De outra parte, nomeamos de *ramus principalis sinister* o tronco resultante da confluência de, pelo menos, dois dos três ramos nominados escoadores do *lobus sinister*.

## RESULTADOS

Os diferentes coletores das diversas regiões glandulares convergem sucessivamente, acabando por constituir dois contingentes, isto é, o *ductus hepatoentericus* e o *ductus cysticoentericus*, relacionados ao duodeno (Fig. 1 e 2 e esquemas 1,2,3,4, estes correspondentes às observações do mesmo número).

### Ductus hepatoentericus

O sistema do *ductus hepatoentericus* acha-se integrado, de modo geral, pelo *ramus dorsalis lobi sinistri*, *ramus medius lobi sinistri*, *ramus ventralis lobi sinistri*, *ramus dorsalis lobi dextri* e *mediodorsalis lobi dextri* e, eventualmente, também pelo *ramus medioventralis lobi dextri* e *ramus ventralis lobi dextri*, afora contribuições inominadas vindas dos territórios dorsal, médio e ventral do *lobus sinister*, *processus intermedius* e territórios dorsal, mediodorsal e ventral do *lobus dexter*.

\*Poultry Breeders Union – Israel.

Vejam, então, a maneira pela qual tais coletores nominados e inominados dispõem-se para constituir o ductus hepatoentericus. Este ducto resulta da sucessiva confluência dos seguintes contingentes:

- a. ramus dorsalis lobi sinistri mais ramus medius lobi sinistri e ramus ventralis lobi sinistri formando tronco que recebe o ramus dorsalis lobi dextri mais ramus mediodorsalis lobi dextri – 9 vezes (30%). Essas vias mostram-se livres de tributários – 1 vez (3,3%) acolhendo-os, entretanto – 8 vezes (26,7%). Assim, eles vão ter: ao aludido tronco, isto é, eferente do lobus dexter (território dorsal) – 2 vezes (6,7%); ao ramus ventralis lobi sinistri, ou seja, contribuição do lobus sinister (território médio) – 2 vezes (6,7%) e do processus intermedius – 1 vez (3,3%); à via integrada pelo ramus lobi sinistri mais ramus medius lobi sinistri e ramus ventralis lobi sinistri, a saber, coletor do lobus dexter (território dorsal) – 2 vezes (6,7%) e do processus intermedius – 2 vezes (6,7%); ao ramus mediodorsalis lobi dextri, vale dizer, afluente do lobus dexter (território dorsal) – 2 vezes (6,7%); ao ducto resultante da confluência do ramus dorsalis lobi dextri mais ramus mediodorsalis lobi dextri, melhor explicando, tributário vindo do lobus dexter (território dorsal) – 3 vezes (10,0%) e do mesmo lobo (território mediodorsal) – 2 vezes (6,7%);
- b. ramus dorsalis lobi sinistri mais ramus medius lobi sinister constituindo via que acolhe o ramus ventralis lobi sinistri seguido de tronco do ramus dorsalis lobi dextri mais ramus mediodorsalis lobi dextri e do ramus ventralis lobi dextri – 3 vezes (10%). Em 1 das ocasiões (3,3%) aos citados coletores chegam tributários, a saber: à referida via, contribuição vinda do lobus sinister (território médio) – 1 vez (3,3%); ao tronco desta via mais ramus ventralis lobi sinistri, eferente do processus intermedius – 1 vez (3,3%), e do lobus dexter (território dorsal) – 1 vez (3,3%); ao ramus mediodorsalis lobi dextri, contingente do lobus dexter (território dorsal) – 1 vez (3,3%); ao tronco do ramus dorsalis lobi dextri mais ramus mediodorsalis lobi dextri, afluente oriundo do mesmo lobo (território dorsomedial) – 1 vez (3,3%);
- c. ramus dorsalis lobi sinistri mais ramus medius lobi sinistri e ramus dorsalis lobi dextri mais ramus mediodorsalis lobi dextri, seguidos do ramus ventralis lobi sinistri – 2 vezes (6,7%). Identificamos nas 2 vezes a presença de tributários chegando: à via de confluência do ramus dorsalis lobi sinistri mais ramus medius lobi sinistri, isto é, um coletor do lobus sinister (território dorsal), seguido de outro do mesmo lobo (território ventral) – 1 vez (3,3%) e eferente do lobus dexter (território dorsal) – 2 vezes (6,7%); ao ramus mediodorsalis lobi dextri, ou seja contingente de mesma procedência – 2 vezes (6,7%); ao ramus ventralis lobi sinistri, vale dizer, afluente oriundo do processus intermedius – 1 vez (3,3%);
- d. ramus dorsalis lobi sinistri mais ramus medius lobi sinistri e ramus ventralis lobi sinistri, seguido do ramus dorsalis lobi dextri – 2 vezes (6,7%). Ambos os casos apresentam contingentes inominados atingindo: o ducto resultante da junção do ramus dorsalis lobi sinistri mais ramus medius lobi sinistri, ou seja, eferente do lobus sinister (território dorsal) – 1 vez (3,3%); ao tronco que une o citado ducto e o ramus ventralis lobi sinistri, melhor explicando, dois afluentes vindos do processus intermedius – 1 vez (3,3%); ao ramus dorsalis lobi dextri, isto é, coletor do lobus dexter (território dorsal) – 1 vez (3,3%);
- e. o ramus dorsalis lobi sinistri mais ramus medius lobi sinistri formando tronco que recebe, separadamente, o ramus dorsalis lobi dextri, o ramus mediodorsalis lobi dextri e o ramus ventralis lobi sinistri – 2 vezes (6,7%). Nas 2 preparações encontramos contingentes inominados indo ter: ao ramus medius lobi sinistri, a saber, tributário procedente do lobus sinister (território ventral) – 1 vez (3,3%) 2 ao referido tronco, isto é, duas contribuições do mesmo lobo (território dorsal) – 1 vez (3,3%); ao ramus mediodorsalis lobi dextri, melhor precisando, eferente do lobus dexter (território dorsal); ao ramus ventralis lobi sinistri, mais claramente, um coletor do lobus sinister (território médio) e outro do lobus dexter (território ventral) – 1 vez (3,3%); à via resultante da confluência dos referidos ramos, já representativa do próprio ductus hepatoentericus, tronco para o qual convergem dois tributários oriundos do lobus dexter (território dorsal e dorsomedial) – 1 vez (3,3%);
- f. ramus dorsalis lobi sinistri mais ramus medius lobi sinistri e ramus ventralis lobi sinistri constituindo via à qual chegam, independentemente, o ramus dorsalis lobi dextri e o ramus mediodorsalis lobi dextri – 2 vezes (6,7%). Em ambos os casos registramos a presença de contribuições inominadas que vão ter: ao ramus medius lobi sinistri, ou seja, eferente do lobus sinister (território ventral) – 1 vez (3,3%); à citada via, isto é, tributários vindos do processus intermedius, em número de dois – 1 vez (3,3%) e de um – 1 vez (3,3%) e do lobus dexter (território dorsal) contando-se dois – 1 vez (3,3%) e um – 1 vez (3,3%); ao ramus mediodorsalis lobi dextri, mais exatamente, coletor proveniente da última região – 1 vez (3,3%);
- g. ramus medius lobi sinistri mais ramus ventralis lobi sinistri integrando tronco ao qual vem ter, separadamente, o ramus dorsalis lobi sinistri, o ramus dorsalis lobi dextri, e o ramus medioventralis lobi dextri – 1 vez (3,3%). O aludido tronco recebe uma contribuição do lobus dexter (território dorsal) e o ramus mediodorsalis lobi dextri acolhe dois eferentes dessa mesma procedência;
- h. ramus medius lobi sinistri mais ramus ventralis lobi sinistri constituindo ducto comum no qual, por ordem, o ramus dorsalis lobi sinistri, o ramus dorsalis lobi dextri e

- tronco resultante da sucessiva confluência do ramus ventralis lobi dextri mais ramus medioventralis lobi dextri e ramus mediodorsalis lobi dextri – 1 vez (3,3%). Nesta ocasião registramos apenas um contingente oriundo do lobus sinister (território dorsal) atingindo o ramus medius lobi sinistri;
- i. ramus medius lobi sinistri mais ramus ventralis lobi sinistri e ramus ventralis lobi dextri formando tronco que se une à via resultante da convergência do ramus dorsalis lobi dextri mais ramus mediodorsalis lobi dextri e ramus dorsalis lobi sinistri – 1 vez (3,3%). O primeiro dos citados ramos recebe um tributário do lobus sinister (território dorsal) e outro do mesmo lobo (território ventral), enquanto o ramus dorsalis lobi sinistri acolhe contingente do lobus dexter (território dorsal);
- j. ramus medius lobi sinistri mais ramus ventralis lobi sinistri e ramus dorsalis lobi sinistri integrando via que se une ao tronco do ramus dorsalis lobi sinistri mais ramus mediodorsalis lobi dextri e depois ao ramus ventralis lobi dextri – 1 vez (3,3%). Ao primeiro dos citados ramos chega contribuição do lobus sinister (território dorsal) e ao ducto comum a este ramo e ao ramus ventralis lobi sinistri vem ter coletor do mesmo lobo (território ventral), enquanto a referida via recebe um eferente do lobus sinister (território dorsal) e outro do lobus dexter (território dorsal);
- l. ramus dorsalis lobi sinistri mais ramus medius lobi sinistri formando tronco que acolhe, separadamente, o ramus dorsalis lobi dextri, o ramus ventralis lobi sinistri e o ramus mediodorsalis lobi dextri – 1 vez (3,3%). Ao aludido tronco vêm ter dois contingentes, ou seja, um do lobus sinister (território dorsal), e outro do lobus dexter (território dorsal), enquanto o ramus ventralis lobi sinistri recebe um tributário vindo do lobus sinister (território médio) e outro do mesmo lobo (território ventral), unidos por troco. Ainda ao ramus mediodorsalis lobi dextri chega coletor do lobus dexter (território dorsal);
- m. ramus medius lobi sinistri mais ramus ventralis lobi sinistri constituindo tronco que acolhe ducto comum ao ramus dorsalis lobi sinistri mais ramus dorsalis lobi dextri – 1 vez (3,3%). O primeiro dos citados ramos recebe uma contribuição do lobus sinister (território dorsal) e outro do mesmo lobo (território ventral), enquanto o ramus dorsalis lobi sinistri acolhe tributário oriundo do lobus dexter (território dorsal);
- n. ramus medius lobi sinistri mais ramus ventralis lobi sinistri e ramus dorsalis sinistri formando tronco seguido do ramus dorsalis lobi dextri – 1 vez (3,3%); o citado tronco recebe dois tributários vindos do lobus sinister (território ventral);
- o. ramus dorsalis lobi sinistri mais ramus medius lobi sinistri constituindo via que acolhe separadamente o ramus dorsalis lobi dextri e o ramus ventralis lobi sinistri – 1 vez (3,3%). A referida via recebe duas contribuições do lobus sinister (território dorsal) e uma do lobus dexter (território dorsal), enquanto ao ramus ventralis lobi sinistri vem ter um tributário do processus intermedius e outro coletor inominado do lobus sinister (território médio);
- p. ramus medius lobi sinistri mais ramus ventralis lobi sinistri e ramus dorsalis lobi sinistri integrando via à qual chegam dois troncos, um formado pelos ramus dorsalis lobi dextri mais o ramus mediodorsalis lobi dextri e outro pelo ramus ventralis lobi dextri mais ramus medioventralis lobi dextri – 1 vez (3,3%). Neste caso o ramus dorsalis lobi dextri recebe tributário inominado do lobus dexter (território mediodorsal);
- q. ramus dorsalis lobi dextri mais ramus mediodorsalis lobi dextri formando via que já representativa do próprio ductus hepatoentericus, mostra-se livre de tributários – 1 vez (3,3%).
- Conforme verificamos pela descrição dos diferentes grupos, o ductus hepatoentericus, uma vez constituído, mostra-se quase sempre livre de contribuições inominadas recebendo, em apenas 1 caso (3,3%), tronco de dois coletores do lobus dexter (território dorsal e mediodorsal).
- Os coletores do lobus sinister, ao convergirem sucessivamente, determinavam a formação de uma via conspícua, tal seja, o ramus principalis sinister que, em 29 dos 30 casos (96,7%) integra o sistema do ductus hepatoentericus. Nessas peças o ramus principalis sinister mostra-se formado pela união dos seguintes contingentes conspícuos:
- a. ramus dorsalis lobi sinister, ramus medius lobi sinistri e ramus ventralis lobi sinistri, em 21 órgãos (70,0%);
- b. ramus dorsalis lobi sinistri e ramus medius lobi sinistri, em 6 preparações (20,0%);
- c. ramus medius lobi sinistri e ramus ventralis lobi sinistri, em 2 glândulas (6,7%).
- Diga-se de passagem, na dissecação restante (3,3%), o ramus principalis sinister intergra o sistema do ductus cysticoentericus.
- Por sua vez, os coletores do lobus dexter integrantes do sistema do ductus hepatoentericus constituem, em 9 das peças (30,0%), via conspícua que caracteriza o ramus principalis dexter. Nessas ocasiões, tal ramo resulta da união dos seguintes contingentes conspícuos:
- a. ramus dorsalis lobi dextri e ramus mediodorsalis lobi dextri em 7 preparações (23,3%);
- b. ramus mediodorsalis lobi dexter, ramus medioventralis lobi dextri e ramus ventralis lobi dextri, em 1 caso (3,3%);
- c. ramus dorsalis lobi dextri, ramus mediodorsalis lobi dextri, ramus medioventralis lobi dextri e ramus ventralis lobi dextri, em 1 glândula (3,3%).
- Elucidamos que, em 6 oportunidades (20,0%), o ramus principalis dexter integra o sistema do ductus cysticoentericus, não se caracterizando, entretanto, nas restantes 15 dissecações (50,0%).

## Ductus cysticoentericus

Como o próprio nome indica, este ducto origina-se na vesica fellea e vai ter ao intestino. Em 2 das 30 peças dissecadas (6,7%), este ducto mostra-se, em todo o seu trajeto, livre de tributários, sejam eles nominados ou inominados. Nêstes 2 casos também não registramos a presença de ductos hepatocísticos, isto é, de coletores que, procedentes das diversas regiões glandulares, desembocam diretamente na vesica fellea, embora tenhamos evidenciado a presença de trato anastomótico intercomunicando o sistema do ductus cysticoentericus ao sistema do ductus hepatoentericus. Entretanto, nas outras 28 preparações (93,3%), o próprio ductus cysticoentericus ou a vesica fellea ou ainda ambos recebem a contribuição de contingentes nominados e inominados que integram, desta maneira, o sistema do ductus cysticoentericus.

Em 16 fígados (53,3%), assinalamos somente a presença de ductos hepatocísticos compondo o referido sistema, afora naturalmente, a vesica fellea e o próprio ductus cysticoentericus. Os aludidos ductos dispõem-se em diferentes arranjos, a saber:

- a. chegam à vesica fellea, o ramus medioventralis lobi dextri e o ramus ventralis lobi dextri, sem tributários e unidos por tronco comum – 7 vezes (23,3%). Esclareça-se que em 1 das preparações (3,3%), coletor inominado de lobus dexter (território ventral) alcança a vesica fellea independentemente do citado tronco;
- b. atingem a vesica fellea, separadamente, o ramus medioventralis lobi dextri e o ramus ventralis lobi dextri – 4 vezes (13,3%). Em 2 das peças (6,7%), ao primeiro dos ramos vem ter contribuição do lobus dexter, isto é, do território mediodorsal – 1 vez (3,3%) e do território ventral – 1 vez (3,3%);
- c. desembocam diretamente na vesica fellea o ramus medioventralis lobi dextri – 2 vezes (6,7%), sendo que 1 vez (3,3%) o referido ramo recebe tronco de dois coletores do lobus dexter (território medioventral e ventral);
- d. alcança a vesica fellea, via comum ao ramus medioventralis lobi dextri e ao ramus ventralis lobi dextri, à qual vem ter o ramus mediodorsalis lobi dextri, mostrando-se todos os coletores livres de tributários – 1 vez (3,3%);
- e. chegam à vesica fellea, o ramus mediodorsalis lobi dextri unido ao ramus medioventralis lobi dextri e depois ao ramus ventralis lobi dextri, todos livres de contribuição – 1 vez (3,3%);
- f. vêm ter à vesica fellea, separadamente, o ramus mediodorsalis lobi dextri – que recebe coletor ao lobus dexter (território dorsal), o ramus medioventralis lobi dextri e o ramus ventralis lobi dextri – 1 vez (3,3%).

Em 9 dissecções (30,0%) observamos a presença de contingentes nominados ou inominados, atingindo apenas o próprio ductus cysticoentericus, mostrando-se, portanto, nestes casos, a vesica fellea livre de tributários. Os referidos

contingentes exibem diversas disposições, ou seja:

- a. alcança diretamente o ductus cysticoentericus, o ramus medioventralis lobi dextri – 3 vezes (10,0%);
- b. vem ter ao ductus cysticoentericus, tronco formado pela convergência do ramus medioventralis lobi dextri e ramus ventralis lobi dextri – 3 vezes (10,0%), sendo que 1 vez (3,3%), coletor do lobus dexter (território ventral), atinge o primeiro dos referidos ramos;
- c. chega ao ductus cysticoentericus via formada pela convergência do ramus mediodorsalis lobi dextri e ramus medioventralis lobi dextri, acolhendo esta via o ramus ventralis lobi dextri – 2 vezes (6,7%); em ambos os casos os coletores apresentam-se livres de tributários;
- d. atingem o ductus cysticoentericus, o ramus medius lobi sinistri mais ramus ventralis lobi sinistri, seguido do ramus dorsalis lobi sinistri, formando tronco ao qual vem ter ducto comum ao ramus medioventralis lobi dextri e ramus ventralis lobi dextri – 1 vez (3,3%).

Em 3 glândulas (10,0%) salientamos, simultaneamente, a presença de ductos hepatocísticos e de coletores nominados e inominados alcançando, estes, o ductus cysticoentericus. Compõe-se deste modo o já referido sistema do ductus cysticoentericus, no qual os aludidos integrantes dispõem-se de diferentes maneiras, a saber:

- a. atinge a vesica fellea, contingente inominado vindo do lobus dexter (território ventral) ao mesmo tempo em que vem ter ao ductus cysticoentericus tronco formado pela confluência do ramus medioventralis lobi dextri e ramus ventralis lobi dextri, ambos livres de tributários – 1 vez (3,3%);
- b. desemboca diretamente na vesica fellea, o ramus ventralis lobi dextri, enquanto ao ductus cysticoentericus chega o ramus medioventralis lobi dextri, mostrando-se ambos os ramos, livres de tributários – 1 vez (3,3%);
- c. alcança a vesica fellea, o ramus ventralis lobi dextri que por sua vez recebe contribuição do lobus dexter (território medioventral), ao mesmo tempo em que vem ter ao ductus cysticoentericus, o ramus medioventralis lobi dextri, livre de tributários – 1 vez (3,3%).

Os coletores do lobus sinister, ao constituírem o ramus principalis sinister, integram 1 única vez (3,3%), o sistema do ductus cysticoentericus. Esse ramo acha-se então formado pela união do ramus dorsalis lobi sinistri, ramus medius lobi sinistri e ramus ventralis lobi sinistri.

Esclarecemos que, conforme relatamos, nas outras 29 peças (96,7%) o ramus principalis sinister compõe o sistema do ductus hepatoentericus.

A seu turno, o ramus principalis dexter, uma vez caracterizado, participa do sistema do ductus cysticoentericus, em 6 órgãos (20,0%), resultando da união dos seguintes coletores conspícuos:

- a. ramus medioventralis lobi dextri e ramus ventralis lobi dextri, em 3 dissecções (10,0%);
- b. ramus mediodorsalis lobi dextri, ramus medioventralis

lobi dextri e ramus ventralis lobi dextri, em 3 peças (10,0%).

Como já informamos, em 9 casos (30,0%), o ramus principalis dexter integra o sistema do ductus hepatoentericus, não se caracterizando nos restantes 15 órgãos (50,0%).

Destacamos, agora, a presença de numerosos ductos de calibre e comportamento variáveis a relacionarem, entre si, por anastomose, diversas vias excretoras do fígado do *Gallus gallus domesticus* em 27 das 30 peças dissecadas (90,0%). Assim, encontramos os referidos ductos dispostos entre:

- a. coletores do lobus sinister, em 13 preparações (43,3%), isto é: entre o ramus dorsalis lobi sinistri e o próprio ramus principalis sinister – 4 vezes (13,3%); o primeiro dos citados ramos e tronco que reúne o ramus medius lobi sinistri mais o ramus ventralis lobi sinistri – 3 vezes (10,0%); o ramus medius lobi sinistri e o ramus ventralis lobi sinistri – 2 vezes (6,7%); o ramus dorsalis lobi sinistri e o ramus medius lobi sinistri – 1 vez (3,3%); o ramus medius lobi sinistri e contingente inominado do lobus sinister (território ventral) – 1 vez (3,3%); via comum ao ramus dorsalis lobi sinistri e ao ramus medius lobi sinistri e eferente inominado do lobus sinister (território dorsal) – 1 vez (3,3%); ramus ventralis lobi sinistri e tronco formado pela convergência do ramus dorsalis lobi sinistri mais ramus medius lobi sinistri – 1 vez (3,3%); diferentes segmentos do próprio ramus principalis sinister – 1 vez (3,3%);
- b. coletores do lobus dexter, em 6 glândulas (20,0%), melhor explicando: entre o ramus mediodorsalis lobi dextri e o ramus medioventralis lobi dextri – 2 vezes (6,7%); o ramus ventralis lobi dextri e contribuição inominada do lobus dexter (território ventral) – 1 vez (3,3%); o ramus dorsalis lobi dexter e tributário inominado vindo do lobus dexter (território dorsal) – 1 vez (3,3%); o ramus ventralis lobi dexter e o ramus medioventralis lobi dextri – 1 vez (3,3%); o ramus mediodorsalis lobi dextri e o tronco comum ao ramus medioventralis lobi dextri e ao ramus ventralis lobi dextri – 1 vez (3,3%); o ramus dorsalis lobi dextri mais o ramus mediodorsalis lobi dextri associados, e contingente inominado do lobus dexter (território ventral) – 1 vez (3,3%); o ramus ventralis lobi dextri mais o ramus medioventralis lobi dextri, ligados por tronco comum e afluente inominado do lobus dexter (território ventral) – 1 vez (3,3%);
- c. coletores do lobus sinister e coletores do lobus dexter, em 8 órgãos (26,7%) ou seja: entre o próprio ramus principalis sinister e o ramus ventralis lobi dextri – 3 vezes (10,0%); o primeiro dos ramos e o segundo deles, este associado ao ramus medioventralis lobi dextri – 1 vez (3,3%); o ramus dorsalis lobi sinistri e o ramus dorsalis lobi dextri – 1 vez (3,3%); o ramus ventralis lobi sinistri e tronco comum ao ramus ventralis lobi dextri e ao ramus medioventralis lobi dextri – 1 vez (3,3%); o ramus principalis sinister e o ramus mediodorsalis lobi dextri

(dois ductos anastomóticos) – 1 vez (3,3%); o ramus principalis sinister e o ramus dorsalis lobi dextri – 1 vez (3,3%); o tronco do ramus dorsalis lobi sinistri mais o ramus medius lobi sinistri e o ramus dorsalis lobi dextri – 1 vez (3,3%);

- d. vesica fellea e coletores do lobus dexter, em 5 dissecções (16,7%), melhor precisando: entre a vesica fellea e o ramus mediodorsalis lobi dextri – 4 vezes (13,3%); a vesica fellea e o tronco comum ao ramus medioventralis lobi dextri e ao ramus ventralis lobi dextri – 1 vez (3,3%);
- e. ductus cysticoentericus e coletores do lobus sinister, representados pelos ramus principalis sinister (dois ductos anastomóticos) – 1 vez (3,3%);
- f. ductus cysticoentericus e coletores do lobus dexter, em 2 ocasiões (6,7%), mais claramente: entre o citado ducto e o ramus ventralis lobi dextri – 1 vez (3,3%); o mesmo ducto e o ramus mediodorsalis lobi dextri – 1 vez (3,3%); ainda o ductus cysticoentericus e tronco para o qual convergem o ramus dorsalis lobi dextri e o ramus mediodorsalis lobi dextri – 1 vez (3,3%); o aludido ducto e via comum ao ramus mediodorsalis lobi dextri, ramus medioventralis lobi dextri e ramus ventralis lobi dextri – 1 vez (3,3%);
- g. ductus hepatoentericus e coletores do lobus sinister, representados por contingente inominado do território ventral – 1 vez – (3,3%);
- h. ductus hepatoentericus e coletores do lobus dexter, em 8 preparações (26,7%), isto é: entre o referido ducto e o ramus ventralis lobi dextri – 6 vezes (20,0%); o mesmo ducto e o tronco formado pela convergência do ramus ventralis lobi dextri e do ramus medioventralis lobi dextri – 2 vezes (6,7%);
- i. ductus hepatoentericus e ductus cysticoentericus – 2 vezes (6,7%).

Consoante informamos, os diferentes coletores das diversas regiões glandulares convergem sucessivamente, acabando por constituir o ductus hepatoentericus e o ductus cysticoentericus, relacionados ao duodeno. Em outras palavras, esses dois contingentes representam as vias de escoamento biliar do fígado, não se constituindo, entretanto, em sistemas independentes de drenagem, já que se encontram, de modo geral, interligados por tratos anastomóticos. Tendo em conta os vários arranjos de participação dos coletores conspícuos na formação do ductus hepatoentericus e do ductus cysticoentericus, acabamos por determinar os setores de drenagem correspondentes a cada um deles (Fig. 2):

- a. o ductus hepatoentericus drena todo o lobus sinister e mais os territórios dorsal e mediodorsal do lobus dexter, cabendo ao ductus cysticoentericus escoar os territórios medioventral e ventral do lobus dexter – 17 vezes (56,7%);
- b. o ductus hepatoentericus drena todo o lobus sinister e também o território dorsal do lobus dexter, enquanto o ductus cysticoentericus escoar os territórios mediodorsal,

- medioventral e ventral do lobus dexter — 5 vezes (16,7%);
- c. o ductus hepatoentericus drena todo o lobus sinister e ainda os territórios dorsal, mediodorsal e ventral do lobus dexter, cabendo ao ductus cysticoentericus, apenas o escoamento do território medioventral do lobus dexter — 5 vezes (16,7%);
- d. o ductus hepatoentericus drena ambos os lobos, isto é: tanto o lobus sinister quanto o lobus dexter já que o ductus cysticoentericus dirige-se ao duodeno sem receber tributários que também não são vistos a atingirem a vesica fellea — 2 vezes (6,7%). Diga-se de passagem, os sistemas dos dois ductos mantêm-se interligados por trato anastomótico;
- e. o ductus hepatoentericus drena somente os territórios dorsal e mediodorsal do lobus dexter, enquanto o ductus cysticoentericus procede ao escoamento de todo o lobus sinister mais os territórios medioventral e ventral do lobus dexter — 1 vez (3,3%).

## DISCUSSÃO

Verificamos, em nosso material, que os diferentes coletores das diversas regiões glandulares convergem sucessivamente, acabando por constituir dois contingentes, o ductus hepatoentericus e o ductus cysticoentericus, relacionados ao duodeno. A existência de dois ductos excretores para o fígado das aves domésticas é referida pelos autores dos trabalhos consultados e pelos tratadistas, apesar de nomeá-los diferentemente<sup>2,3,4,6,7,9,11,14,17,19,20</sup>.

Para a composição do sistema do ductus hepatoentericus, efetuamos descrição que apenas relativamente aos ductos conspícuos segue, em linhas gerais, a de GUPTA et alii<sup>8</sup> e a de JABLAN-PANTIC & ANTONYEVIC<sup>10</sup>; esses últimos autores não particularizam a participação das contribuições inominadas que registramos, vindas dos territórios dorsal, médio e ventral do lobus sinister, processus intermedius e território dorsal, mediodorsal e ventral do lobus dexter. A maior concordância nessa descrição diz respeito aos coletores do lobus sinister, sempre em número de três, embora designados diferentemente, também por PINTO E SILVA et alii<sup>16</sup>, autores estes que por sua vez não consideram, como fizemos, em concordância com GUPTA et alii<sup>8</sup>, a participação de coletores do lobus dexter na formação do ductus hepatoentericus. Diferentemente de nossos resultados e dos de JABLAN-PANTIC & ANTONYEVIC<sup>10</sup>, os outros autores citados (com exceção de GUPTA et alii<sup>8</sup>) também não caracterizaram, em seu material, a formação do ramus principalis sinister. Quanto às regiões glandulares correspondentes a esse importante ducto, JABLAN-PANTIC & ANTONYEVIC<sup>10</sup> referem-no a escoar a bile de todo o lobo esquerdo e do terço craniodorsal do lobo direito, sendo que disposição aproximada a esta, registramos em 73,4% dos casos, mais precisamente, vimos o focado ducto a escoar todo o lobus sinister e mais os ter-

ritórios dorsal e mediodorsal do lobus dexter (56,7%) e, além do lobus sinister, o território dorsal do lobus dexter (16,7%). Os autores dos dois trabalhos citados não fazem menção às outras variações de drenagem relativas ao ductus hepatoentericus que encontramos, ou seja, o lobus sinister mais os territórios dorsal, mediodorsal e ventral do lobus dexter (16,7%), ambos os lobos (6,7%) e somente os territórios dorsal e mediodorsal do lobus dexter (3,3%). Nesse particular surge também a informação de GUPTA et alii<sup>8</sup>, difícil de ser confrontada diretamente com os nossos dados, de que o lobo esquerdo mostra-se drenado pelos ductos hepáticos dorsal esquerdo, ventral esquerdo e intermédio esquerdo e, o direito, pelos ductos dorsal direito e ventral direito. Frente às disposições apresentadas, surge genérica, mas correta, a afirmativa de GETTY<sup>6</sup>, o único tratadista a referir-se ao fato de que o ductus hepatoentericus escoo o lobo esquerdo. No atinente aos diferentes arranjos dos coletores componentes do sistema do ductus hepatoentericus, não referidos pelos autores até agora citados, observamos como tipo mais frequente (30,0%) o ramus dorsalis lobi sinistri mais ramus medius lobi sinistri e ramus ventralis lobi sinistri formando tronco que recebe o ramus dorsalis lobi dextri mais o ramus mediodorsalis lobi dextri.

Quanto ao sistema do ductus cysticoentericus encontramos-lo, em 6,7% das peças, representado apenas pelo ducto escoador da vesica fellea e por ela própria ligado, nesses casos, por trato anastomótico, ao sistema do ductus hepatoentericus. Na maior parte dos casos (93,3%), entretanto, o sistema em foco integra-se também por coletores nominados e inominados, dirigidos à própria vesica fellea (53,3%), ao ductus cysticoentericus (30,0%) ou a ambos simultaneamente (10,0%). PINTO E SILVA et alii<sup>16</sup> descrevem o ducto cístico unido ao ramo principal direito para formar o ducto colédoco, coletor que corresponde ao ductus cysticoentericus do nosso material. Tal caracterização do ducto colédoco diverge frontalmente do estabelecido por JABLAN-PANTIC & ANTONYEVIC<sup>10</sup>, com os quais concordamos ao considerar que, dado o comportamento do ductus hepatoentericus e seu relacionamento com o maior dos orifícios duodenais, porventura similar à papila duodenal dos mamíferos, deve melhor caber a ele o papel de coletor análogo ao colédoco desses animais. Essa colocação não foge ao exarado por alguns tratadistas<sup>7,14</sup>, apesar de que o relato de um deles<sup>2</sup>, aludindo à presença dos ductos hepatoentérico e colédoco, concorda com PINTO E SILVA et alii<sup>16</sup>.

A observação de ductos hepatocísticos em nosso material, efetuada em 63,3% das peças, é assinalada já por alguns tratadistas<sup>4,6,19,20</sup>, não por PINTO E SILVA et alii<sup>16</sup>, mas, sim por JABLAN-PANTIC & ANTONYEVIC<sup>10</sup> que os nomeiam de rami lateralis lobi hepatis dextri, coletores estes que correspondem aos coletores por nós designados de ramus medioventralis lobi dextri e ramus mediodorsalis lobi dextri, caracterizados como hepatocísticos em, respectivamente, 53,3% e 10% de nossas preparações.

A ocorrência de anastomoses entre os diversos coletores biliares, que notamos em 90,0% das peças, é também referida pelos dois trabalhos que temos citado. Comunicações diretas entre o ductus hepatoentericus e o ductus cysticoentericus focadas por JABLAN-PANTIC & ANTONYEVIC<sup>10</sup>, encontramos-las poucas vezes (6,7%), não descritas pelos autores consultados, outras disposições que evidenciamos.

## CONCLUSÕES

Com base no estudo das vias bilíferas de 30 *Gallus gallus domesticus*, adultos, machos, da linhagem Anak, com sessenta semanas de idade, chegamos às seguintes conclusões:

1— O escoamento biliar do fígado é realizado por dois contingentes conspícuos, tais sejam, o ductus hepatoentericus e o ductus cysticoentericus, relacionados ao duodeno.

2— O sistema do ductus hepatoentericus acha-se, de modo geral, integrado pelo ramus dorsalis lobi sinistri, ramus medius lobi sinistri, ramus ventralis lobi sinistri, ramus dorsalis lobi dextri mais ramus mediodorsalis lobi dextri e, eventualmente, pelo ramus ventralis lobi dextri, afora contribuições inominadas vindas dos territórios dorsal, médio e ventral do lobus sinister, processus intermedius e territórios dorsal, mediodorsal e ventral do lobus dexter.

3— O sistema do ductus cysticoentericus, via que se origina na vesica fellea e vai ter ao duodeno recebe, de modo geral (93,4%), a contribuição de contingentes nominados e inominados que chegam diretamente ao reservatório biliar (53,4%), ao próprio ducto (30,0%) ou simultaneamente a ambos (10,0%), não se registrando, somente em poucos casos (6,7%), a presença dos citados contingentes.

4— Tratos anastomóticos entre as diversas vias excretoras estudadas foram frequentemente observados (90,0%).

5— Os coletores nominados componentes do sistema do ductus hepatoentericus drenam, mais frequentemente (56,7%), o lobus sinister e mais os territórios dorsal e mediodorsal do lobus dexter, enquanto os contingentes nominados integrantes do sistema do ductus cysticoentericus escoam, em maior número de casos (56,7%), os territórios medioventral e ventral do lobus dexter.

PACHECO, Y.G.; PRADA, I.L.S.; BORELLI, V. A contribution to the study of the intra and extra-hepatic ducts in chickens (*Gallus gallus domesticus*). *Rev.Fac.Med.vet.Zootec.Univ.S. Paulo*, 22(1):15-30, 1985.

**SUMMARY:** The sistematization of the biliary ducts was carried out in 30 livers obtained from adult males (*Gallus gallus domesticus* - ANAK lineage). The results showed that the ductus hepatoentericus is integrated by nominate ducts from: the lobus sinister and from the dorsal and mediodorsal territories of the lobus dexter (56.7%); the lobus sinister and from the dorsal, mediodorsal and ventral territories of the lobus dexter (16.7%); the lobus sinister and the lobus dexter (6.7%); just once from the dorsal and mediodorsal territories of the lobus dexter (3.3%). The ductus cysticoentericus also drains different territories of the gland, which are: the medioventral and ventral territories of the lobus dexter (56.7%); the mediodorsal, medioventral and ventral territories of the lobus dexter (16.7%); only the medioventral territory of the lobus dexter (16.7%); the lobus sinister and the medioventral and ventral territories of the lobus dexter (3.3%). Nominate and inornate ducts flow to the vesica fellea (53.4%), to the ductus cysticus (30.0%) or to both of them (10.0%). It still has been shown anastomosis among different collectors.

**UNITERMS:** Anatomy of poultry<sup>+</sup>; Bile ducts<sup>+</sup>; Liver<sup>+</sup>

## REFERÊNCIAS BIBLIOGRÁFICAS

- 1— BITTNER, H. Die Sektion des Haugesflugels un der Versuchssings vogel. *Berl. Münch. tierarztl. Wschr.*, 40:99-100, 1924.
- 2— CARADONNA, G.B. Apparocchio gastro-pulmonare. In: ZIMMERL, U. *Tratatto di anatomia veterinaria*. Milano, Francesco Vallardi, 1930. v.2, p. 611-2.
- 3— EDE, D.A. *Anatomia de las aves*. Zaragoza, Acribia, 1965. p.80.
- 4— ELLENBERGER, W. & BAUN, H. *Handbuch der vergleichender Anatomie der Haustiere*. 18 auf. Berlin, Julius Springer, 1932. v.8, p.1030.



- 5- FARNER, D.S. Digestion and the digestive system. In: MARSHALL, A.J. *Biology and comparative physiology of birds*. New York, Academic Press, 1960. v.1, p.146-8.
- 6- GETTY, R. ed. *Sisson and Grossman's the anatomy of the domestic animals*. 5.ed. Philadelphia, Saunders, 1975. v.2, p.1878-9.
- 7- GONZÁLEZ Y GARCIA, J. & GONZÁLEZ ALVAREZ, R. *Anatomía comparada de los animales domesticos*. 7.ed. Madrid, 1961. p.499-501.
- 8- GUPTA, S.C.; GUPTA, C.D.; GUPTA, S.B. Intrahepatic patterns of the biliary ducts in chick liver (*Gallus gallus domesticus*). *Anat. Anz.*, Jena, 151:64-9, 1982.
- 9- HOFFMAN, G. & VOLKER, H. *Anatomía y fisiología de las aves domesticas*. Zaragoza, Acribia, 1968. p.74.
- 10- JABLAN-PANTIC, O. & ANTONYEVIC, N. Intrahepatische Gallenwege des Hausgeflügels. *Acta anat.*, 10:91-102, 1960.
- 11- KOCH, T. *Anatomy of the chicken and domestic birds*. Ames, Iowa State University Press, 1973. p. 76-8.
- 12- LASTIMER, H.B. & OSBORN, J.L. The topography of the viscera of the chicken. *Anat. Rec.*, 26: 275-89, 1923.
- 13- LIND, G.W.; GRONWAL, R.R.; CORNELIUS, C.E. Bile pigments in the chicken. *Res. vet. Sci.*, 8: 280-2, 1967.
- 14- LESBRE, F.X. *Précis d'anatomie comparée des animaux domestiques*. Paris, J.B. Baillièrre, 1922. v.1, p.679.
- 15- MORGANNI, E. Del tratto terminale dei condotti epatointestinali negli uccelli. *Atti Soc. ital. Sci. vet.*, 1:28-37, 1947.
- 16- PINTO E SILVA, P.; JOAQUIM, C.F.; MELLO DIAS, S.; CAMPOS, V.J.M. Contribuição ao estudo das vias bilíteras em *Gallus gallus*. *Científica*, Jaboticabal, 6(3):431-6, 1978.
- 17- PORTMANN, A. Le tube digestif. In: GRASSÉ, P.P. *Traité de zoologie: anatomie, systematique, biologie*. Paris, Masson, 1950. v.15, p.283.
- 18- SIMIC, V. & JANKOVIC, N. Ein Beitrag zur Kenntnis der Morphologie und Topographie der Leber beim Hausgeflügel und der Taube. *Acta vet.*, Belgrade, 9:7-34, 1959.
- 19- SCHWARZE, E. & SCHRÖDER, L. *Compendio de anatomia veterinaria: anatomia de las aves*. Zaragoza, Acribia, 1966. v.5, p.89-91.
- 20- SISSON, S. & GROSSMAN, J.D. *The anatomy of the domestic animals*. 4.ed. Philadelphia, Saunders, 1945. p.916.

Recebido para publicação em: 08/04/85

Aprovado para publicação em: 26/06/85

Correção

Substituir a legenda da Fig. 1, 22(1)-25, 1985.

FIGURA 1 – Fígado de *Gallus gallus domesticus* (Obs. 4) adulto, macho, da linhagem ANAK, visto pela face visceral. Aumento de aproximadamente 1.20 vezes. O ductus hepatoentericus (dH) resulta da sucessiva confluência do ramus medius lobi sinistri (B) mais ramus ventralis lobi sinistri (C) e ramus dorsalis lobi sinistri (A) constituindo-se, assim, via conspícua representada pelo próprio ramus principalis sinister (e) que recebe o ramus dorsalis lobi dextri (D) e que se associa ao ramus principalis dexter (d) para cuja formação concorrem o ramus medioventralis lobi dextri (F), o ramus ventralis lobi dextri (G) e o ramus mediodorsalis lobi dextri (E). Evidenciamos neste caso a presença de trato anastomótico (a) disposto entre o ramus dorsalis lobi sinistri (A) e o ramus dorsalis lobi dextri (D). O ductus cysticoentericus (dC) emerge da vesica fellea (V) e vai ter diretamente ao duodeno (n) sem receber tributários, mas ligando-se por trato anastomótico (a) ao sistema do ductus hepatoentericus.

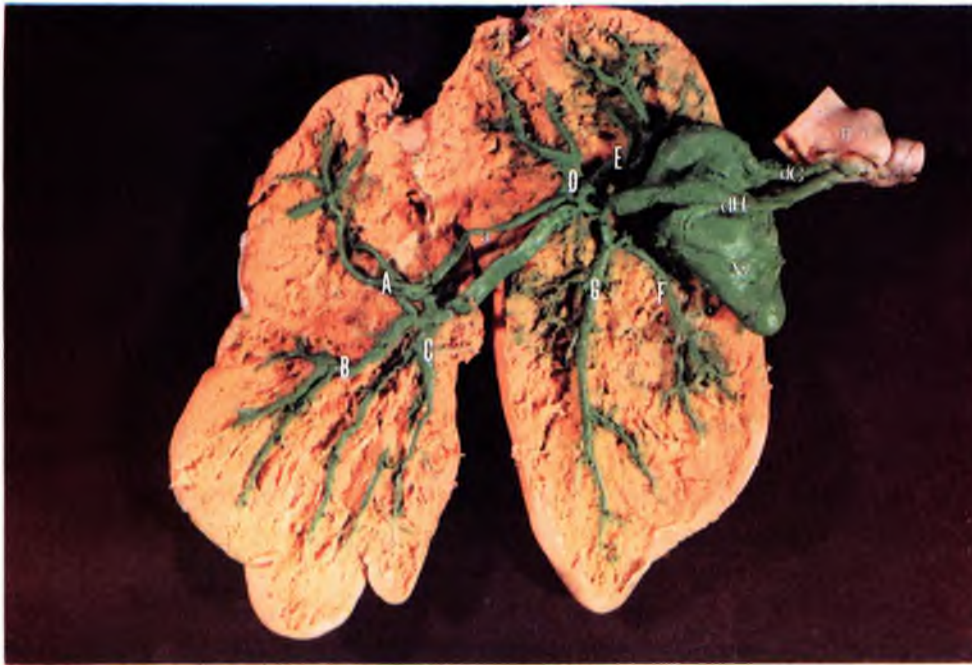

FIGURA 1 – Fígado de *Gallus gallus domesticus* (Obs. 4) adulto, macho, da linhagem ANAK, visto pela face visceral. Aumento de aproximadamente 1,20 vezes. O ductus hepatoentericus (dH) resulta da sucessiva confluência do ramus medius lobi sinistri (B) mais ramus ventralis lobi sinistri (C) e ramus dorsalis lobi sinistri (A) constituindo-se, assim, via conspícua representada pelo próprio ramus principalis sinister (e) que recebe o ramus dorsalis lobi dextri (D) e que se associa ao ramus principalis dexter (d) para cuja formação concorrem o ramus medioventralis lobi dextri (F), o ramus ventralis lobi dextri (G) e o ramus mediodorsalis lobi dextri (E). Evidenciamos neste caso a presença de trato anastomótico (a) disposto entre o ramus dorsalis lobi sinistri (A) e o ramus dorsalis lobi dextri (D). O ductus cysticoentericus (dC) emerge da vesica fellea (V) e vai ter diretamente de duodeno (n) sem receber tributários, mas ligando-se por anastomótico (a) ao sistema do ductus hepatoentericus.

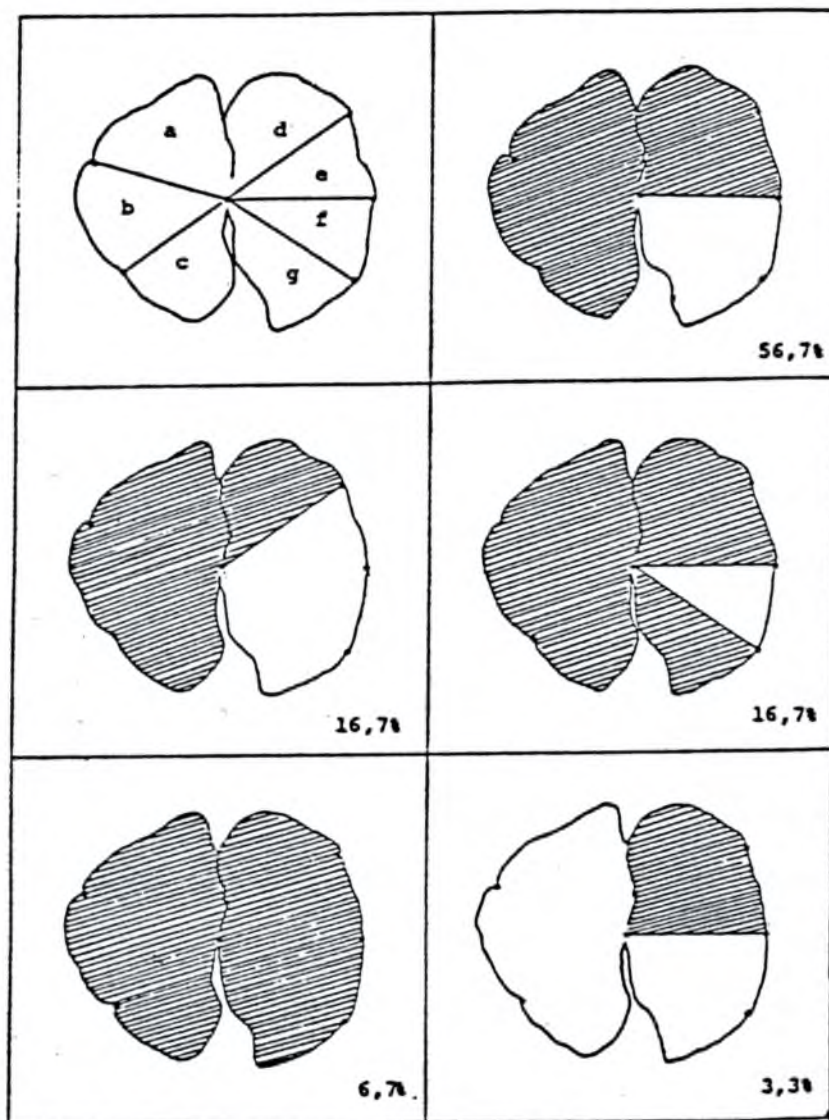




FIGURA 2 – Esquemas representativos dos setores de drenagem do fígado de *Gallus gallus domesticus*, adultos, machos, da linhagem ANAK, correspondentes ao ductus hepatoentericus (/  /) e ao ductus cysticoentericus (/  /), tendo em conta os vários arranjos de participação dos coletores conspícuos em sua formação.

- a – território dorsal do lobus sinister
- b – território médio do lobus sinister
- c – território ventral do lobus sinister
- d – território dorsal do lobus dexter
- e – território mediodorsal do lobus dexter
- f – território medioventral do lobus dexter
- g – território ventral do lobus dexter

## LEGENDA

Esquemas de algumas das preparações correspondentes às observações 1,2,3 e 4, representativos das vias bilíferas intra e extra-hepáticas de *Gallus gallus domesticus*, adultos, machos, da linhagem ANAK, com sessenta semanas de idade.

- A – ramus dorsalis lobi sinistri
- B – ramus medius lobi sinistri
- C – ramus ventralis lobi sinistri
- D – ramus dorsalis lobi dextri
- E – ramus mediodorsalis lobi dextri
- F – ramus medioventralis lobi dextri
- G – ramus ventralis lobi dextri
- d – ramus principalis dexter
- e – ramus principalis sinister
- dH – ductus hepatoentericus
- dC – ductus cysticoentericus
- V – vesica fellea

- 1 – coletor inominado do lobus sinister (território dorsal)
- 2 – coletor inominado do lobus sinister (território médio)
- 3 – coletor inominado do lobus sinister (território ventral)
- 4 – coletor inominado do lobus dexter (território dorsal)
- 5 – coletor inominado do lobus dexter (território mediodorsal)
- 6 – coletor inominado do lobus dexter (território medioventral)
- 7 – coletor inominado do lobus dexter (território ventral)
- 8 – coletor inominado do processus intermedius

