

Edyta Szymańska<sup>1</sup>, Jarosław Kierkuś<sup>2</sup>

<sup>1</sup>Klinika Pediatrii, Żywienia i Chorób Metabolicznych, Instytut Pomnik–Centrum Zdrowia Dziecka, Warszawa

<sup>2</sup>Klinika Gastroenterologii, Hepatologii i Zaburzeń Odżywiania, Instytut Pomnik–Centrum Zdrowia Dziecka, Warszawa

# Czy mikroskopowe zapalenie jelita grubego należy do nieswoistych chorób zapalnych jelit?

## Does microscopic colitis belong to inflammatory bowel disease?

### STRESZCZENIE

Najnowszy konsensus histopatologiczny Europejskiej Organizacji ds. nieswoistych chorób zapalnych jelit (ECCO), wydany w 2013 roku, obejmuje opis i wytyczne diagnozowania mikroskopowego zapalenia jelita grubego (MZJG). W związku z tym powstaje pytanie, czy MZJG należy zaliczyć do nieswoistych chorób zapalnych jelit, wraz z chorobą Leśniowskiego-Crohna oraz wrzodzie-

jącym zapaleniem jelita grubego. Zagadnienie to było również dyskutowane podczas 9. Kongresu ECCO, który odbył się w Kopenhadze w lutym 2014 roku.

**Gastroenterologia Kliniczna 2014, tom 6, nr 3, 111–114**

**Słowa kluczowe: mikroskopowe zapalenie jelita grubego, kolagenowe zapalenie jelita grubego, limfocytowe zapalenie jelita grubego, nieswoiste choroby zapalne jelit**

### ABSTRACT

The most recent ECCO (*European Crohn's and Colitis Organisation*) consensus on the histopathology of inflammatory bowel disease published in 2013 includes description and diagnostics of microscopic colitis. Therefore an important question arises, whether microscopic colitis should be classified as inflammatory bowel

disease along with Crohn's disease and ulcerative colitis. This issue has been discussed at the 9<sup>th</sup> Congress of ECCO, which took place in Copenhagen in February 2014.

**Gastroenterologia Kliniczna 2014, tom 6, nr 3, 111–114**

**Key words: microscopic colitis, collagenous colitis, lymphocytic colitis, inflammatory bowel disease**

### WSTĘP

Mikroskopowe zapalenie jelita grubego (MZJG) to choroba o nieznannej etiologii charakteryzująca się obecnością zmian mikroskopowych bez zmian makroskopowych (endoskopowych) i radiologicznych. Do MZJG należą zapalenie kolagenowe (*collagenous colitis*) oraz zapalenie limfocytowe (*lymphocytic*

*colitis*) [1]. Ponieważ najnowszy konsensus histopatologiczny Europejskiej Organizacji ds. nieswoistych chorób zapalnych jelit (ECCO, *European Crohn's and Colitis Organisation*), wydany w 2013 roku, uwzględnia obie postaci MZJG [2], pojawiło się pytanie, czy MZJG należy zaliczyć do nieswoistych chorób zapalnych jelit (NChZJ)? Zagadnienie to było omawiane na 9. Kongresie

### Adres do korespondencji:

Lek. Edyta Szymańska  
Klinika Gastroenterologii,  
Hepatologii i Zaburzeń  
Odżywiania  
Instytut Pomnik–Centrum  
Zdrowia Dziecka  
Al. Dzieci Polskich 20,  
04–730 Warszawa  
tel.: 513 017 570,  
e-mail:  
edyta.szymanska@onet.com.pl

ECCO, który odbył się w Kopenhadze w lutym 2014 roku.

## CHARAKTERYSTYKA KLINICZNA I EPIDEMIOLOGICZNA

Zapadalność na MZJG wynosi 0,8–10,7/100 000 osób [3] i w ostatnim czasie obserwuje się jej wzrost. Fakt ten wynika nie tylko z lepszej diagnostyki, obecnie zaleca się bowiem wykonywanie pełnej kolonoskopii z pobraniem biopsji także z niezmiennych makroskopowo części jelita, ale według badaczy także z rzeczywistego wzrostu zachorowalności na tę jednostkę chorobową [4]. Zapadalność na NChZJ wynosi odpowiednio: 0,5–24,5/100 000 osób dla wrzodziejącego zapalenia jelita grubego (WZJG) i 0,1–16/100 000 osób dla choroby Leśniowskiego-Crohna (ChLC) i podobnie jak w przypadku MZJG również rośnie [5]. Nieswoiste choroby zapalne jelit częściej występują w Europie zachodniej w porównaniu z Europą Środkową i Wschodnią, a także wśród mieszkańców dużych zurbanizowanych miast [6].

Mikroskopowe zapalenie jelita grubego dotyczy przede wszystkim osób starszych powyżej 50 lat ze szczytem zapadalności w 6.–8. dekadzie życia. Wśród chorujących obserwuje się przewagę kobiet, zwłaszcza w przypadku zapalenia limfocytowego [7]. Podstawowym objawem MZJG jest przewlekła wodnista biegunka. Choroba ma na ogół łagodny przebieg, często charakter samoograniczający się i nie zwiększa ryzyka rozwoju raka jelita grubego. W przeciwieństwie do MZJG, NChZJ dotyczą przede wszystkim ludzi młodych — szczyt zapadalności to 15.–30. rok życia — i nie obserwuje się przewagi żadnej płci [8]. Spektrum objawów ChLC i WZJG jest bardzo różnorodne. Objawy ze strony przewodu pokarmowego obejmują ból w podbrzuszu oraz krwista biegunkę (zwłaszcza w przypadku WZJG), często towarzyszą im mało swoiste objawy ogólne, takie jak gorączka, stany podgorączkowe czy osłabienie. Ponadto u 1/4–1/3 pacjentów z NChZJ, zwłaszcza z ChLC obserwuje się manifestacje pozajelitowe, takie jak: wysypka skórna, zapalenie stawów, zapalenie tęczy, pierwotne stwardniające zapalenie dróg żółciowych, piodermia zgorzelinowa czy rumień guzowaty [9]. Specyfiką NChZJ u dzieci są zaburzenia wzrastania i niedobór masy ciała. Zarówno w przypadku WZJG, jak i ChLC opisuje się zwiększone ryzyko wystąpienia raka jelita grubego [10].

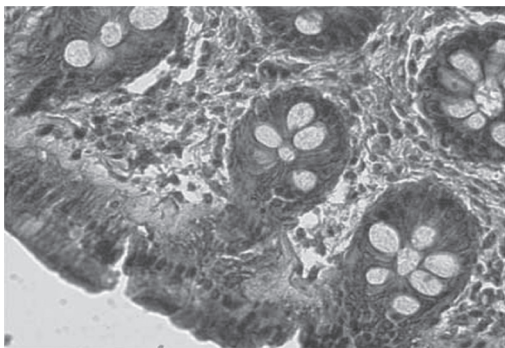
## PATOGENEZA

Etiologia MZJG jest wieloczynnikowa. Choroba częściej się rozwija u osób predysponowanych genetycznie — prawdopodobna jest determinacja HLA (*human leukocyte antigen*) [11]. Opisano również wpływ czynników środowiskowych. Najlepiej udokumentowany w literaturze jest związek z przyjmowaniem niesteroidowych leków przeciwzapalnych [12], a dla zapalenia kolagenowego z paleniem papierosów [13]. Postuluje się także, że u podłoża choroby mogą leżeć zaburzenia jelitowej flory bakteryjnej, zmniejszenie wchłaniania kwasów żółciowych w jelicie, a w przypadku zapalenia kolagenowego nieprawidłowości w metabolizmie kolagenu (jego nadprodukcja lub zmniejszona degradacja). Opisano także wpływ histaminy i tlenu azotu na rozwój choroby [14]. Patogeneza NChZJ jest wieloczynnikowa i nie do końca poznana. Bardzo dobrze opisano związek między rozwojem ChLC oraz WZJG a polimorfizmem genu *NOD2* (dawniej *CARD15*) [15]. Postuluje się także podłoże autoimmunologiczne, zaburzenia flory bakteryjnej jelita oraz wpływ czynników środowiskowych (np. palenie tytoniu zmniejsza ryzyko rozwoju WZJG i zwiększa ryzyko rozwoju ChLC) [16]. Wszystko to prowadzi do nadprodukcji cytokin prozapalnych z TNF-alfa (*tumor necrosis alfa*) jako głównego mediatora stanu zapalnego.

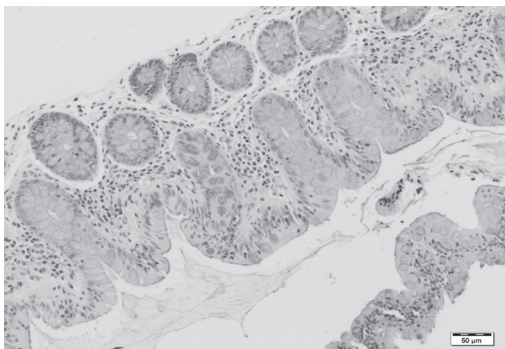
Warto zwrócić uwagę na podobieństwo między MZJG a NChZJ pod względem epidemiologicznym oraz patogenetycznym, a także na związek między zapaleniem limfocytowym a celiakią. Zarówno w przypadku MZJG, jak i NChZJ etiologia jest wieloczynnikowa, a zapadalność na obie te choroby rośnie. Literatura podaje, że około 25% pacjentów z zapaleniem limfocytowym cierpi na chorobę trzewną, zaś u co trzeciej osoby z chorobą trzewną obecne są zmiany mikroskopowe charakterystyczne dla zapalenia limfocytowego [17]. Wskazuje na ścisły związek między tymi jednostkami chorobowymi.

## HISTOPATOLOGIA

Obraz mikroskopowy MZJG jest różny w zależności od tego, czy mamy do czynienia z zapaleniem limfocytowym czy kolagenowym. Diagnoza zapalenia kolagenowego na podstawie biopsji barwionej rutynowo hematoksyliną i eozyną opiera



**Rycina 1.** Obraz mikroskopowy kolagenowego zapalenia jelita grubego — widoczne jest podnabłonkowa warstwa kolagenu o grubość ponad 10  $\mu\text{m}$ . Barwienie hematoksyliną, eozyną i trichromem (zdjęcie dzięki uprzejmości dr n. med. Doroty Jarosz, Centrum Onkologii, Warszawa)



**Rycina 2.** Obraz mikroskopowy limfocytowego zapalenia jelita grubego — liczba limfocytów śród nabłonkowych na 100 komórek nabłonka przekracza 20. Barwienie hematoksyliną i eozyną (zdjęcie dzięki uprzejmości dr. Przemysława Kluge i dr Sylwii Szymańskiej, Zakład Patologii, Instytut Pomnik – Centrum Zdrowia Dziecka, Warszawa)

się na obecności pogrubiałej podnabłonkowej warstwy kolagenu, barwiącej się na różowo i związanej ze stanem zapalnym w jelicie. Przy ocenie warstwy kolagenu istotne są dwa elementy: jej nieregularność oraz grubość. Według najnowszych

wytycznych ECCO kryterium rozpoznania jest pogrubienie warstwy kolagenu do ponad 10  $\mu\text{m}$  [2]. W zapaleniu kolagenowym poza pogrubiałą podnabłonkową warstwą kolagenu obecny jest również naciek z komórek zapalnych w nabłonku oraz blaszce właściwej. Gęstość tego nacieku jest bardzo zmienna i może ulegać regresji po zastosowanym leczeniu; pod wpływem leczenia może zmieniać się też skład nacieku. Rycina 1 przedstawia obraz mikroskopowy kolagenowego zapalenia jelita grubego. Zapalenie limfocytowe w badaniu histopatologicznym charakteryzuje się zwiększoną limfocytozą śród nabłonkową, dokładna liczba limfocytów śród nabłonkowych niezbędna do postawienia diagnozy nie została jednak ustalona. Prawidłowa liczba limfocytów śród nabłonkowych wynosi od 4 do 10 limfocytów/100 komórek nabłonka; minimalna liczba proponowana przez ECCO jako warunek rozpoznania zapalenia limfocytowego to 20 limfocytów/100 komórek nabłonka. Rycina 2 przedstawia obraz mikroskopowy limfocytowego zapalenia jelita grubego. Dominującym rodzajem komórek w blaszce właściwej są limfocyty T CD3/CD8 [2], czyli takie jak w chorobie trzewnej. Dlatego też według najnowszego konsensusu u każdego pacjenta z zapaleniem limfocytowym należy wykluczyć chorobę trzewną. Charakterystyczne cechy mikroskopowe WZJG i ChLC przedstawia tabela 1. Na Kongresie ECCO w Kopenhadze wspomniano również o nietypowych formach MZJG, tj. takich, które nie spełniają kryteriów rozpoznania zapalenia kolagenowego i limfocytowego. O zapaleniu kolagenowym niekompletnym histopatolodzy mówią, gdy grubość warstwy kolagenu mieści się w przedziale 5–10  $\mu\text{m}$ , natomiast o zapaleniu limfocytowym niekompletnym — gdy limfocytoza śród nabłonkowa wynosi 10–20 limfocytów/100 komórek nabłonka.

**Tabela 1.** Charakterystyczne cechy choroby Leśniowskiego-Crohna (ChLC) i wrzodziejącego zapalenia jelita grubego (WZJG) w badaniu histopatologicznym

ChLC	WZJG
Cała grubość ściany jelita	Niepełnościenny naciek
Naciek odcinkowy	Naciek ciągły
Ziarniniaki	<i>Basal plasmacytosis</i>
Nieregularna (odcinkowa) atrofia krypt	Naciek polimorficzny
<i>Basal plasmacytosis</i>	
Naciek polimorficzny	

## PODSUMOWANIE

Na podstawie najnowszego konsensusu histopatologicznego ECCO wydanego pod koniec 2013 roku oraz na podstawie prezentacji przedstawionych na 9. Kongresie ECCO

w Kopenhadze, MZJG można uwzględnić w spektrum NChZJ, zapalenia limfocytowe i kolagenowe nie są jednak nowymi postaciami ChLC lub WZJG, a termin NChZJ wciąż obejmuje jedynie te dwie jednostki chorobowe.

## Piśmiennictwo

1. Pardi D.S. Microscopic colitis. *Clin. Geriatr. Med.* 2014; 30: 55–65.
2. Magro F, Langner C., Driessen A. i wsp.; on behalf of European Society of Pathology (ESP); European Crohn's and Colitis Organisation (ECCO). European consensus on the histopathology of inflammatory bowel disease. *J. Crohns Colitis* 2013; 7: 827–851.
3. Pardi D.S., Loftus E.V. Jr, Smyrk T.C. i wsp. The epidemiology of microscopic colitis: a population based study in Olmsted County, Minnesota. *Gut* 2007; 56: 504–508.
4. Thörn M., Sjöberg D., Ekblom A. i wsp. Microscopic colitis in Uppsala health region, a population-based prospective study 2005–2009. *Scand. J. Gastroenterol.* 2013; 48: 825–830.
5. Karlinger K., Györke T., Makö E. i wsp. The epidemiology and the pathogenesis of inflammatory bowel disease. *Eur. J. Radiol.* 2000; 35: 154–167.
6. Molodecky N.A., Kaplan G.G. Environmental risk factors for inflammatory bowel disease. *Gastroenterol. Hepatol.* 2010; 6: 339–346.
7. Brown WR., Tayal S. Microscopic colitis. A review. *J. Dig. Dis.* 2013; 14: 277–281.
8. Achitei D., Gologan E., Ștefănescu G., Balan G. Clinical, biological and epidemiological aspects of inflammatory bowel diseases in North-East Romania. *Rev. Med. Chir. Soc. Med. Nat. Iasi.* 2013; 117: 16–22.
9. Szymańska E., Kierkus J. Extraintestinal manifestations of inflammatory bowel disease. *Ann. Diag. Paediatr. Pathol.* 2013; 17: 11–13.
10. Jussila A., Virta L.J., Pukkala E., Färkkilä M.A. Malignancies in patients with inflammatory bowel disease: a nationwide register study in Finland. *Scand. J. Gastroenterol.* 2013; 48: 1405–1413.
11. Fernández-Bañares F., Esteve M., Farré C. i wsp. Predisposing HLA-DQ2 and HLA-DQ8 haplotypes of coeliac disease and associated enteropathy in microscopic colitis. *Eur. J. Gastroenterol. Hepatol.* 2005; 17: 1333–1338.
12. Keszthelyi D., Penders J., Masclee AA., Pierik M. Is microscopic colitis a drug-induced disease? *J. Clin. Gastroenterol.* 2012; 46: 811–822.
13. Yen E.F., Pokhrel B., Du H. i wsp. Current and past cigarette smoking significantly increase risk for microscopic colitis. *Inflamm. Bowel Dis.* 2012; 18: 1835–1844.
14. Tamura K., Wood J.D. Effects of prolonged exposure to histamine on guinea pig intestinal neurons. *Dig. Dis. Sci.* 1992; 37: 1084–1088.
15. Zheng C.Q., Hu G.Z., Zeng Z.S. i wsp. Progress in searching for susceptibility gene for inflammatory bowel disease by positional cloning. *World J. Gastroenterol.* 2003; 9: 1646–1656.
16. Ko Y., Butcher R., Leong RW. Epidemiological studies of migration and environmental risk factors in the inflammatory bowel diseases. *World J. Gastroenterol.* 2014; 20: 1238–1247.
17. Gillett H.R., Freeman H.J. Prevalence of celiac disease in collagenous and lymphocytic colitis. *Can. J. Gastroenterol.* 2000; 14: 919–921.