

# Descompresión ósea metafisaria del radio distal para estadios tempranos de la enfermedad de Kienböck. Seguimiento mínimo de 10 años

EZEQUIEL E. ZAIDENBERG, PABLO DE CARLI, JORGE G. BORETTO, AGUSTÍN DONNDORFF,  
VERÓNICA ALFIE, GERARDO L. GALLUCCI, ALDO ILLARAMENDI

*Unidad de Cirugía de Mano y Reconstructiva del Miembro Superior, Departamento de Ortopedia y Traumatología,  
Hospital Italiano de Buenos Aires, Ciudad Autónoma de Buenos Aires, Argentina*

Recibido el 29-7-2017. Aceptado luego de la evaluación el 12-10-2017 • Dr. EZEQUIEL E. ZAIDENBERG • ezequiel.zaidenberg@hospitalitaliano.org.ar 

## RESUMEN

**Introducción:** El objetivo de este estudio es analizar los resultados clínicos y radiológicos a largo plazo de una serie de pacientes con enfermedad de Kienböck en estadios II y IIIA de la clasificación de Lichtman, tratados mediante descompresión metafisaria del radio distal.

**Materiales y Métodos:** Estudio retrospectivo y descriptivo que incluyó a 23 pacientes con enfermedad de Kienböck (estadios II y IIIA de Lichtman) tratados mediante descompresión metafisaria del radio distal con, al menos, 10 años de seguimiento. Al final del seguimiento, se evaluaron el rango de movilidad de la muñeca, la fuerza de puño, mediante la escala de la Clínica Mayo modificada y el dolor, según la escala analógica visual. Se valoró a los pacientes radiográficamente según la clasificación de Lichtman y el índice de altura carpiana.

**Resultados:** El seguimiento promedio fue de 14 años (rango 10-19). Nueve pacientes eran mujeres y catorce, hombres. Quince casos correspondían al estadio IIIA y ocho, al estadio II. Según la escala de la Clínica Mayo, los resultados fueron excelentes en 9 pacientes, buenos en 11 pacientes, moderados en 2 y pobres en uno. El puntaje en la escala analógica visual preoperatoria fue 7 (rango 6-10) y 1,1 (rango 0-6) al final del seguimiento. El arco de flexión/extensión promedio fue del 78% y la fuerza de puño, del 81%. Según la clasificación de Lichtman, hubo progresión en 4 pacientes, mientras que los otros 19 permanecieron en la misma etapa que en el preoperatorio.

**Conclusión:** La descompresión metafisaria del radio distal logró resultados favorables a largo plazo para los estadios II y IIIA de la enfermedad de Kienböck.

**Palabras claves:** Kienböck; descompresión ósea; resultados; largo plazo; estadios tempranos.

**Nivel de Evidencia:** IV

## METAPHYSEAL BONE DECOMPRESSION OF DISTAL RADIUS FOR EARLY STAGES OF KIENBÖCK'S DISEASE. MINIMUM FOLLOW-UP OF 10 YEARS

### ABSTRACT

**Introduction:** The purpose of this study is to analyze the long-term clinical and radiological results of a series of patients with early stages of Kienböck disease treated with radius core decompression.

**Methods:** This retrospective study included 23 patients with Kienböck's disease (Lichtman stage II and IIIA) who underwent distal radius metaphyseal core decompression, and were controlled for at least 10 years. At the last follow-up,

Conflicto de intereses: Los autores no declaran conflictos de intereses.

wrist range of motion and grip strength using the modified Mayo wrist score and pain using the visual analogue scale were evaluated. Patients were also radiographically evaluated with the Lichtman classification and the modified carpal height ratio.

**Results:** The mean follow-up period was 14 years (range 10-9). Nine patients were women and fourteen were men. Fifteen cases belonged to IIIA stage and 8 to II stage. Based on the modified Mayo wrist score, results were excellent in 9 patients, good in 11 patients, fair in 2 and poor in one patient. Preoperative pain score according to VAS was 7 (range 6-10) and 1.1 (range 0-6) at the final follow-up. Average flexion/extension arc was 78% and the grip strength was 81%. Radiographic disease progression according to Lichtman classification occurred in four wrists, while the remaining 19 patients remained without changes.

**Conclusion:** Radius core decompression achieved long-term favorable results in the early stages of Kienböck disease.

**Key words:** Kienböck; bone decompression; long-term results; early stages.

**Level of Evidence:** IV

## Introducción

La enfermedad de Kienböck fue descrita en 1910, pero aún hoy, es motivo de controversia en la literatura. Se le han atribuido diferentes etiologías: traumáticas, mecánicas (aumento de presión sobre el semilunar) y vasculares.<sup>1</sup> Y es por estas grandes discrepancias que se han descrito tan variadas alternativas quirúrgicas para su tratamiento, como osteotomías de acortamiento del radio o alargamiento del cúbito, artrodesis intercarpianas e injertos óseos vascularizados.<sup>2,3</sup> A pesar de las grandes diferencias de estas técnicas quirúrgicas, se han comunicado resultados satisfactorios similares con todas ellas.<sup>4-6</sup>

En 2001, Illarramendi y cols. describieron la técnica de "descompresión metafisaria del radio distal", que consiste en realizar una ventana ósea en el radio y la impactación del hueso esponjoso metafisario distal, esto generaría un estímulo biológico en toda la muñeca a través de un efecto de revascularización indirecta del hueso semilunar comprometido.<sup>7</sup> Estos autores comunicaron resultados satisfactorios, similares a los de otras técnicas de nivelación articular o revascularización directa, utilizando una alternativa más sencilla con escasas complicaciones.

El objetivo de este estudio es analizar los resultados clínico-radiológicos de una serie de pacientes con enfermedad de Kienböck estadio II y IIIA, tratados mediante descompresión metafisaria del radio distal, con un seguimiento mínimo de 10 años.

## Materiales y Métodos

Se llevó a cabo un estudio retrospectivo que contó con la aprobación de nuestro comité de ética institucional. Los criterios de inclusión fueron: pacientes con enfermedad de Kienböck (Lichtman estadios II y IIIA) sometidos a descompresión metafisaria del radio distal, con un seguimiento mínimo de 10 años. Los criterios de exclusión fueron los estadios I, IIIB o IV de la clasificación de Lichtman, pacientes esqueléticamente inmaduros y aquellos con cirugía previa de la muñeca. Entre 1998 y 2005, 66

pacientes con enfermedad de Kienböck fueron tratados en nuestra institución. Veinticinco cumplieron con los criterios de inclusión, pero dos se perdieron en el seguimiento. Por lo tanto, se incluyeron 23 pacientes en el estudio (14 hombres y 9 mujeres, con una edad media en el momento del tratamiento de 42 años [rango de 28 a 64]). Quince pacientes tenían compromiso de la mano dominante. El período medio de seguimiento fue de 14 años (rango de 10 a 19). Quince casos eran estadio IIIA y ocho, estadio II. Catorce muñecas tenían varianza ulnar negativa y nueve, varianza ulnar neutral. No se realizaron procedimientos adicionales que acompañaran a la descompresión metafisaria del radio en ninguno de los casos.

### Evaluación funcional

La evaluación clínica estuvo a cargo de dos cirujanos/investigadores que emplearon un goniómetro de mano para medir el rango activo de movilidad de la muñeca en flexión y extensión. La fuerza de agarre se midió con un dinamómetro Jamar® (Patterson Medical Co, Bolingbrook, IL, EE.UU) y se informó como el promedio de tres intentos. Corregimos la dominancia de la mano suponiendo que el lado dominante sería un 10% más fuerte. Tanto el rango de movilidad y como la fuerza de agarre se compararon con el lado contralateral, al final del seguimiento. El dolor preoperatorio y posoperatorio se midió con la escala analógica visual. Su rango es de 0 (sin dolor) a 10 (el peor dolor posible). Los resultados clínicos subjetivos y objetivos se evaluaron mediante la escala de la Clínica Mayo modificada, en el que se calificaron puntajes de entre 90 y 100 como excelentes, de 80 a 89 como buenos, de 65 a 79 como moderados y menos de 65 como pobres.<sup>8</sup>

### Evaluación radiológica

Se efectuó una evaluación radiológica preoperatoria y posoperatoria con radiografías posteroanteriores y laterales estándares de la muñeca que fueron evaluadas por dos autores independientes. Las mediciones radiográficas incluyeron el índice de altura carpiana (IAC) modificada, según Natrass y cols. (altura del carpo dividida por la longitud del hueso grande en la vista anteroposterior),

así como la clasificación de Lichtman.<sup>9</sup> El valor normal del IAC modificada es  $1,57 \pm 0,05$ .<sup>10</sup> La progresión de la enfermedad (colapso carpiano) durante el seguimiento se verificó mediante cambios en la clasificación de Lichtman y el IAC modificada.

### Técnica quirúrgica

Todas las cirugías fueron realizadas por el autor principal. El radio distal se aborda a través de una incisión longitudinal de 3-4 cm a lo largo del borde radial de la metáfisis del radio distal, comenzando 1 cm proximal a la estiloides radial. Se tiene cuidado de identificar las ramas del nervio sensitivo radial. Los tendones del primer compartimento se retraen dorsalmente o palmarmente, según la elección del cirujano. En una capa más profunda, el tendón distal del supinador largo se secciona con una forma longitudinal en "H" y se eleva desde el radio distal junto con el periostio. Se crea una ventana ósea de aproximadamente 2 cm de largo por 0,5 cm de ancho, comenzando 2 cm proximal a la estiloides radial, ya sea con osteótomos o con una sierra ósea (Figura 1). A través de la ventana, el hueso esponjoso de la metáfisis distal es impactado, sin retirarlo.<sup>11</sup> La impactación del hueso esponjoso se hace solamente en la metáfisis alcanzando a las corticales palmares, dorsales y cubitales correspondientes.

A diferencia de la técnica original descrita por Illarramendi y cols., en ningún caso, se efectuó la descompresión del cúbito.<sup>7</sup> En el posoperatorio, la muñeca se inmovilizó durante dos semanas con un yeso antebraquial para proteger la herida quirúrgica. La rehabilitación para recuperar el rango completo de movilidad se inició a partir de ese momento. Se les permitió a los pacientes realizar sus actividades de la vida diaria inmediatamente y los deportes fueron restringidos por tres meses para evitar el riesgo de fractura radial a través de la ventana cortical.

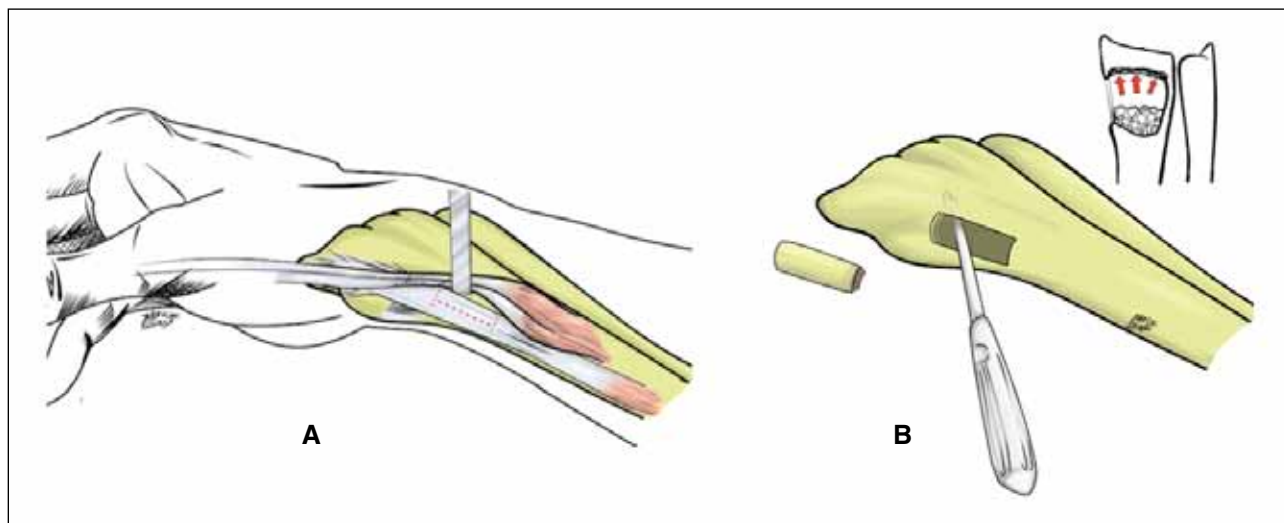
Se registraron las complicaciones y la necesidad de reoperaciones. Las complicaciones que no requieren tratamiento quirúrgico (por ejemplo, infecciones de heridas superficiales) se clasificaron como menores. Las complicaciones mayores incluyeron infecciones profundas, lesión del nervio o del tendón, fractura del radio distal, síndrome de dolor regional complejo o falla que condujeron a la reoperación.<sup>12</sup>

### Evaluación estadística

Se utilizan medias y desviación estándar para las variables cuantitativas y porcentajes para variables categóricas. Para la comparación de las variables cuantitativas prequirúrgicas y posquirúrgicas se utilizaron métodos no paramétricos de medidas agrupadas (prueba de Wilcoxon para datos emparejados).

### Resultados

Sobre la base del puntaje en la escala de la Clínica Mayo modificada, los resultados clínicos fueron excelentes en nueve pacientes, buenos en 11 casos, moderados en dos y pobres en uno que requirió una carpectomía de fila proximal como cirugía de revisión. El dolor preoperatorio promedio según la escala analógica visual fue de 7 (rango de 6 a 10) y de 1,1 (rango de 0 a 6) en el seguimiento final ( $p > 0,05$ ). Por otra parte, en ese momento, 17 de los 23 pacientes tenían un puntaje de 0 o 1 en esa escala. No hubo diferencias estadísticas ni en la escala analógica visual ni en el puntaje de la Clínica Mayo respecto a la mejoría sintomática entre los estadios II y IIIA. Comparado con el lado opuesto, el arco de flexión/extensión promedio fue del 78% y la fuerza de agarre, del 81%. Todos los pacientes, excepto dos, volvieron a su empleo original.



▲ **Figura 1.** Esquema anatómico del radio distal. **A.** Tenotomía en "H" del supinador largo. **B.** Ventana ósea por donde se lleva a cabo la descompresión metafisaria sin retirar hueso esponjoso.

La progresión radiográfica de la enfermedad de acuerdo con la clasificación de Lichtman se produjo del estadio II al IIIA en dos pacientes y del estadio IIIA al IIIB en otras dos muñecas; mientras que los otros 19 pacientes permanecieron en el mismo estadio que antes de la cirugía (Figuras 2 y 3).

El IAC preoperatorio en el estadio II de Lichtman fue de 1,52 (rango de 1,48 a 1,58) y de 1,38 (rango de 1,5 a 1,28) en el estadio IIIA. El promedio del IAC posoperatorio en el estadio II fue de 1,50 (rango de 1,40 a 1,58) y de 1,34 (rango de 1,42 a 1,25) en el estadio IIIA; no hubo una disminución estadística en la altura del semilunar ( $p < 0,05$ ). No se detectaron complicaciones relacionadas con el procedimiento de descompresión metafisaria.

## Discusión

En este estudio, se analizó una serie de pacientes con enfermedad de Kienböck estadios II y IIIA de Lichtman, tratados con descompresión metafisaria del radio distal. Los resultados clínicos fueron buenos o excelentes en 20 de los 23 pacientes, con un seguimiento medio de 14 años.

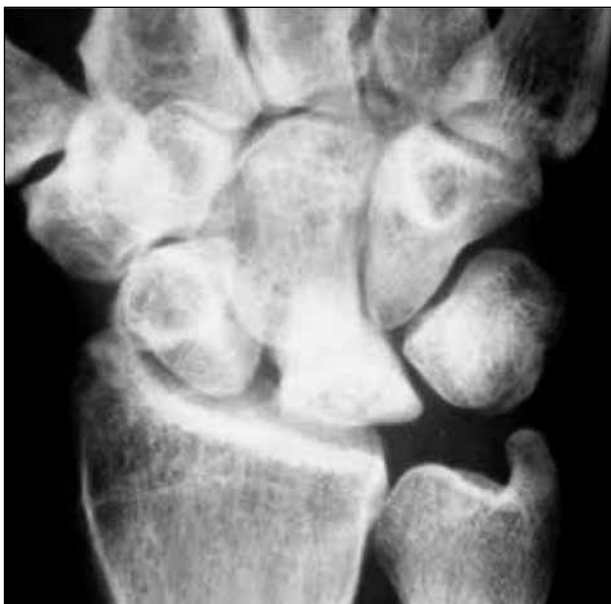En la literatura, existe controversia sobre el tratamiento quirúrgico de elección.

Se han publicado varios estudios de seguimiento a largo plazo que han evaluado los resultados de la osteotomía de acortamiento del radio.<sup>13</sup> Luegmair y cols. publicaron una serie de 36 pacientes con un seguimiento promedio de 12.1 años y Watanabe reportó otra serie con 12 pacientes y 21 años de seguimiento.<sup>14,15</sup> El primer estudio analizó sólo a pacientes con estadio IIIA y, en el segundo estudio,

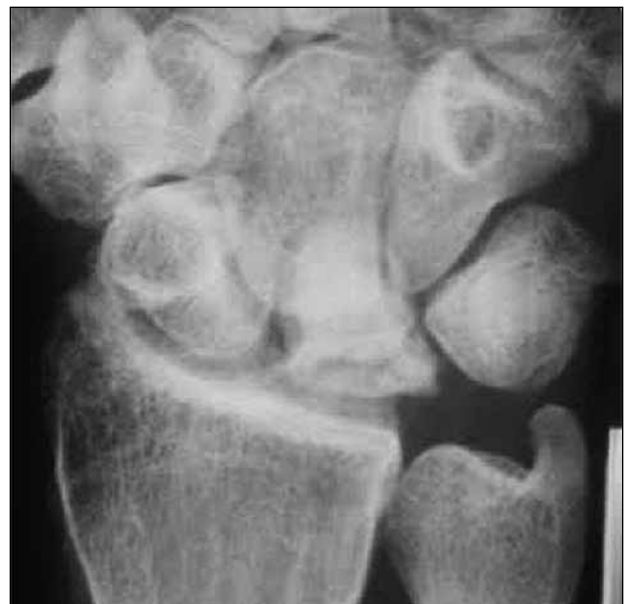tres pacientes tenían un estadio IIIB; cuatro, un estadio IIIA y seis, un estadio II. Los resultados clínicos fueron similares a los de nuestro estudio en términos de mejoría del dolor, rango de movilidad y fuerza de agarre. Sin embargo, en la serie de Luegmair, 14 de los 36 pacientes requirieron el retiro de la placa y uno debió ser reoperado para una denervación de la muñeca.

Son escasas las publicaciones sobre los resultados a largo plazo del injerto óseo vascularizado para la enfermedad de Kienböck. Fujiwara publicó resultados favorables en el tratamiento del estadio III de la enfermedad de Kienböck con injerto óseo vascularizado del radio distal y metacarpianos.<sup>8</sup> En otra serie, Arora y cols. realizaron un injerto óseo vascularizado libre de cresta ilíaca en 18 pacientes (15 con estadio IIIA y tres con estadio IIIB) y los controlaron durante 13 años, con resultados clínicos satisfactorios.<sup>16</sup> Sin embargo, dos de los 18 casos tuvieron infecciones por las clavijas, dos no incorporaron el injerto vascularizado, y el 19% de la serie entera obtuvo resultados moderados según la escala de la Clínica Mayo, en el seguimiento final.

De acuerdo con los hallazgos de Sherman y cols., creemos que el efecto beneficioso de la técnica de descompresión metafisaria del radio distal no es causado por la descarga de la hiperpresión de la superficie de la fosa lunar del radio (efecto mecánico), sino por alguna reacción biológica vascular no conocida que es generada por el procedimiento a nivel regional.<sup>17</sup> Nuestra hipótesis es que, al igual que otros procedimientos óseos cercanos al semilunar, la descompresión del radio genera un estímulo vascular regional en los huesos del carpo. La osteotomía del radio generaría –al igual que lo ya comprobado en las



▲ **Figura 2.** Paciente de 45 años con enfermedad de Kienböck estadio IIIA. Radiografía anteroposterior preoperatoria.



▲ **Figura 3.** Radiografía anteroposterior a los 12 años de la descompresión ósea metafisaria.

fracturas— una liberación en cascada de mediadores de angiogénesis y osteogénesis a nivel regional que podrían ser los responsables de los efectos producidos en el semilunar por la cirugía en el radio.<sup>18</sup>

Innes y Strauch revisaron los resultados del injerto óseo vascularizado, la osteotomía de acortamiento radial y la descompresión metafisaria del radio para las primeras etapas de la enfermedad de Kienböck.<sup>19</sup> Compararon varias publicaciones y acordaron que el dolor mejoraba, independientemente del tipo de tratamiento y que el único denominador común de las tres técnicas es la violación de la cortical ósea en los huesos del carpo, el radio o el cúbito.

Recientemente, Blanco y cols. publicaron resultados favorables de la osteotomía radial sin acortamiento, con un mínimo de 10 años de seguimiento.<sup>20</sup> Los autores hicieron una osteotomía completa del radio a través de un abordaje dorsal y lo fijaron con una placa. Desde nuestro punto de vista, tanto la descompresión metafisaria, como la osteotomía del radio sin acortamiento comparten el mismo efecto biológico. Sin embargo, preferimos utilizar

la descompresión metafisaria del radio, porque es un procedimiento más sencillo sin potenciales complicaciones relacionadas con la osteosíntesis o con la osteotomía completa del radio.

El estudio presenta algunas limitaciones. En primer lugar, se trata de un estudio retrospectivo con un pequeño número de pacientes. En segundo lugar, no hubo grupo de control; por lo tanto, no se pueden sacar conclusiones con respecto a la comparación con otros tipos de métodos de tratamiento o con su impacto en la progresión de la enfermedad.

## Conclusiones

Los resultados sugieren que la descompresión metafisaria del radio distal es un procedimiento simple con resultados favorables a largo plazo y que podría considerarse una alternativa quirúrgica para los estadios tempranos de la enfermedad de Kienböck.

## Bibliografía

1. Lichtman DM, Degnan GG. Staging and its use in the determination of treatment modalities for Kienbock's disease. *Hand Clin* 1993;9(3):409-16.
2. Beredjikian PK. Kienböck's disease. *J Hand Surg Am* 2009;34(1):167-75.
3. Ilan CH, Joshi A, Lichtman DM. Kienböck's disease: diagnosis and treatment. *J Am Acad Orthop Surg* 2001;9:128-36.
4. Tambe AD, Trail IA, Stanley JK. Wrist fusion versus limited carpal fusion in advanced Kienböck's disease. *Int Orthop* 2005;29:355-8.
5. Afshar A, Eivaziatashbeik K. Long-term clinical and radiological outcomes of radial shortening osteotomy and vascularized bone graft in Kienböck disease. *J Hand Surg Am* 2013;38(2):289-9.
6. Elhassan BT, Shin AY. Vascularized bone grafting for treatment of Kienböck's disease. *J Hand Surg Am* 2009;34:146-54.
7. Illarramendi AA, Schulz C, De Carli P. The surgical treatment of Kienböck's disease by radius and ulna metaphyseal core decompression. *J Hand Surg Am* 2001;26:252-60.
8. Fujiwara H, Oda R, Morisaki S, Ikoma K, Kubo T. Long-term results of vascularized bone graft for stage III Kienbock disease. *J Hand Surg Am* 2013;38(5):904-8.
9. Nattrass GR, King GJ, McMurtry RY, Brant RF. An alternative method for determination of the carpal height ratio. *J Bone Joint Surg Am* 1994;76(1):88-94.
10. Stahelin A, Pfeiffer K, Sennwald G, Segmuller G. Determining carpal collapse: an improved method. *J Bone Joint Surg Am* 1989;71:1400-5.
11. Illarramendi AA, De Carli P. Radius decompression for treatment of Kienbock disease. *Tech Hand Up Extrem Surg* 2003;7(3):110-3.
12. McKay SD, MacDermid JC, Roth JH, Richards RS. Assessment of complications of distal radius fractures and development of a complication checklist. *J Hand Surg Am* 2001;26:916-22.
13. Martin GR, Squire D. Long-term outcomes for Kienböck's disease. *Hand (NY)* 2013;8(1):23-6.
14. Luegmair M, Goetz F, Kalb K, Cip J, van Schoonhoven J. Radial shortening osteotomy for treatment of Lichtman stage IIIA Kienbock disease. *J Hand Surg Eur* 2017;42(3):253-9.
15. Watanabe T, Takahara M, Tsuchida H, Yamahara S, Kikuchi N, Ogino T. Long-term follow-up of radial shortening osteotomy for Kienböck disease. *J Bone Joint Surg Am* 2008;90:1705-11.
16. Arora R, Lutz M, Deml C, Krappinger D, Zimmermann R, Gabl M. Long-term subjective and radiological outcome after reconstruction of Kienböck's disease stage 3 treated by a free vascularized iliac bone graft. *J Hand Surg Am* 2008;33:175-81.

17. Sherman GM, Spath C, Harley BJ, Weiner MM, Werner FW, Palmer AK. Core decompression of the distal radius for the treatment of Kienböck's disease: a biomechanical study. *J Hand Surg Am* 2008;33:1478-81.
18. Pountos I, Panteli M, Panagiotopoulos E, Jones E, Giannoudis PV. Can we enhance fracture vascularity: What is the evidence? *Injury* 2014;45(Suppl 2):S49-57.
19. Innes L, Strauch RJ. Systematic review of the treatment of Kienböck's disease in its early and late stages. *J Hand Surg Am* 2010;35(5):713-7, 717.e1-4.
20. Blanco RH, Blanco FR. Osteotomy of the radius without shortening for Kienböck's disease: a 10-year follow-up. *J Hand Surg Am* 2012;37(11):2221-5.