

## PUESTA AL DÍA

Decisiones clínicas basadas en técnicas de imagen (I)

# Diagnóstico y guía terapéutica del paciente con taponamiento cardíaco o constricción pericárdica

Jaume Sagristá Sauleda

Servei de Cardiologia. Hospital General Universitari Vall d'Hebron. Barcelona. España.

El ecocardiograma, la tomografía computarizada y la resonancia magnética constituyen tres técnicas de imagen que aportan datos de un valor incuestionable no sólo para el tratamiento, sino también para el conocimiento y (en especial el ecocardiograma) la interpretación fisiopatológica de los síndromes de taponamiento y constricción pericárdica. Sin embargo, estas técnicas no deben valorarse de forma aislada. En este artículo se describen los hallazgos que pueden aportar las técnicas de imagen, haciendo especial hincapié en cómo deben integrarse dentro del contexto clínico del paciente. Sólo así, estas técnicas son realmente útiles para el tratamiento adecuado de los pacientes con enfermedad del pericardio.

**Palabras clave:** *Enfermedades del pericardio. Ecocardiograma. Tomografía computarizada. Resonancia magnética.*

## Diagnosis and Therapeutic Management of Patients with Cardiac Tamponade and Constrictive Pericarditis

Echocardiography, thoracic computed tomography, and magnetic resonance imaging are three valuable imaging techniques for the management and pathophysiological understanding of cardiac tamponade and constrictive pericarditis. However, these techniques should not be used independently from clinical findings. In this article we describe the findings that can be obtained with these imaging techniques, emphasizing how they should be integrated in the clinical context of the patient. Only the proper use of these imaging techniques can optimize the management of patients with pericardial disease.

**Key words:** *Pericardial disease. Echocardiography. Computed tomography. Magnetic resonance imaging.*

Full English text available at: [www.revespcardiol.org](http://www.revespcardiol.org)

## INTRODUCCIÓN

El objetivo de este trabajo es revisar el papel de las diferentes modalidades de imagen en el diagnóstico, valoración y toma de decisiones de los pacientes con taponamiento cardíaco o constricción pericárdica. Es indiscutible que la aportación de la ecocardiografía, la tomografía computarizada (TC) y la resonancia magnética (RM) en el conocimiento y tratamiento de las enfermedades del pericardio ha sido muy importante y hoy día difícilmente podríamos prescindir de estas técnicas en la práctica diaria. Sin embargo, es igualmente cierto que estas técnicas de imagen deben utilizarse como un complemento añadido a la valoración clínica, y no

como un sustituto de ésta. El juicio clínico basado en la historia, la exploración física metódica, las nociones epidemiológicas y la interpretación de las pruebas analíticas e instrumentales básicas (radiografía de tórax y electrocardiograma) debe constituir el eslabón inicial fundamental e imprescindible en el tratamiento del paciente con enfermedad del pericardio. Por tanto, aunque en este trabajo revisaremos los posibles hallazgos que pueden aportar las técnicas de imagen, el objetivo fundamental es integrar estos hallazgos a la valoración clínica y discutir su contribución específica en el diagnóstico y tratamiento de los pacientes.

## TAPONAMIENTO CARDÍACO

Antes de describir los hallazgos de las diferentes técnicas de imagen parece oportuno discutir brevemente el concepto de taponamiento cardíaco, ya que esto tiene importancia en la interpretación de los hallazgos y en la toma de decisiones. Hasta hace poco se consideraba que el taponamiento cardíaco era una situación del «todo o

Sección patrocinada por el Laboratorio Dr. Esteve

Correspondencia: Dr. J. Sagristá Sauleda.  
Servei de Cardiologia. Hospital General Universitari Vall d'Hebron.  
P. Vall d'Hebron, 119-129. 08035 Barcelona. España.  
Correo electrónico: [jsagrista@cs.vhebron.es](mailto:jsagrista@cs.vhebron.es)

nada», es decir, que el paciente estaba taponado o no lo estaba. Este concepto se basaba fundamentalmente en algunos trabajos experimentales, especialmente el trabajo de Holt<sup>1</sup> realizado en saco pericárdico de perros tras haberse extraído el corazón y los grandes vasos, en el que se demostró que la inyección de cantidades progresivas de líquido no se acompañaba prácticamente de aumento de la presión intrapericárdica hasta que se alcanzaba un volumen crítico a partir del cual la presión intrapericárdica sufría una brusca inflexión y aumentaba de forma muy rápida. Desde el punto de vista clínico, este concepto sería probablemente correcto y aplicable en los casos de taponamiento cardíaco agudo, como el que acompaña a la rotura cardíaca o el taponamiento traumático, pero en la gran mayoría de los taponamientos cardíacos debidos a diferentes causas médicas el líquido pericárdico se acumula de una forma mucho más progresiva, y permite la puesta en marcha de mecanismos de adaptación hemodinámica, de manera que los signos de taponamiento aparecen de una forma más insidiosa y progresiva. Así pues, en la mayoría de los pacientes con derrame pericárdico la curva de volumen-presión es mucho menos pendiente, y se produce una alteración mucho más progresiva y continua de los parámetros hemodinámicos. Este hecho ha sido avalado por trabajos experimentales en modelos animales con corazón *in situ*<sup>2</sup> y por trabajos clínicos. Reddy<sup>3</sup> desarrolló de forma elegante el concepto de taponamiento como un *continuum* a partir de las observaciones hechas en 77 pacientes con derrame pericárdico que se sometieron a pericardiocentesis con monitorización de las presiones intrapericárdica, de aurícula derecha y presión capilar pulmonar. En este trabajo se pudo demostrar alteraciones en la presión arterial, gasto cardíaco y en las variaciones de la presión arterial con la inspiración, ya con grados muy ligeros de aumento de la presión intrapericárdica (inferior a la presión de la aurícula derecha) y que retrogradaban después de la pericardiocentesis. Tras estas observaciones, los autores llegan a afirmar que no hay derrame que no cause alteraciones hemodinámicas y que, por tanto, todo paciente con derrame sufriría taponamiento. Más que su presencia o ausencia, lo que el clínico debería valorar sería su gravedad. Esta opinión concuerda con nuestra experiencia en pacientes asintomáticos con derrame pericárdico crónico y sin ninguna manifestación clínica de taponamiento, en los que la presión intrapericárdica se hallaba consistentemente aumentada y la presión transmural del ventrículo derecho reducida, anomalías que se normalizaban tras la pericardiocentesis<sup>4</sup>. Otro concepto importante es que aunque el aumento de la presión intrapericárdica es el factor determinante del taponamiento, tanto sus manifestaciones clínicas y hemodinámicas como las observadas en eco-Doppler no dependen exclusivamente de ésta. El estado de la volemia, las presiones intracardíacas previas y el grosor y rigidez de las paredes cardíacas pueden modificar la aparición de signos de taponamiento

en uno u otro sentido. En especial, la aparición de colapsos en el ecocardiograma está muy influida por estos factores.

Así pues, este concepto de taponamiento entendido como un *continuum* y no como una situación de todo o nada, y además influenciado por factores independientes de la presión intrapericárdica, es importante a la hora de establecer correlaciones clínico-ecocardiográficas-hemodinámicas y tomar decisiones sobre actuaciones diagnósticas o terapéuticas, tal como comentaremos más adelante.

## Ecocardiografía-Doppler

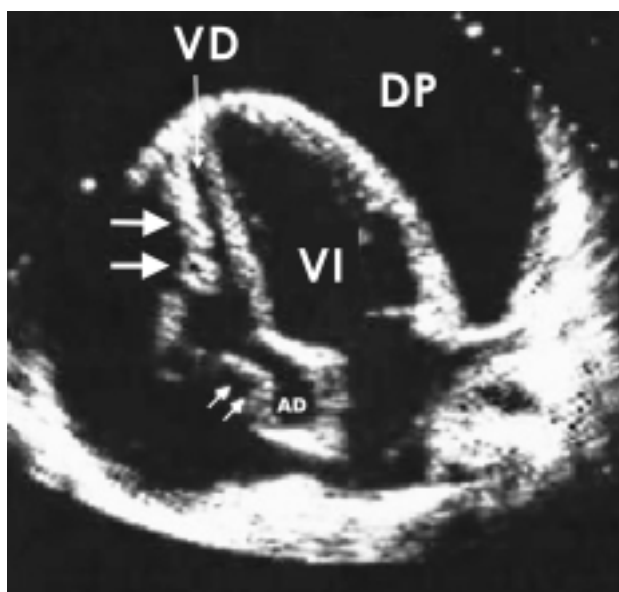
Los signos más característicos de taponamiento en el eco-Doppler se mencionan en la tabla 1. Los cambios respiratorios recíprocos en las dimensiones ventriculares en el sentido de un aumento exagerado del diámetro ventricular derecho con disminución del diámetro ventricular izquierdo durante la inspiración, con cambios inversos durante la espiración, traducen el llenado competitivo de ambos ventrículos dentro de un espacio pericárdico reducido. Este signo, que se puede apreciar tanto en el ecocardiograma en modo M como en el ecocardiograma bidimensional, es quizá uno de los signos más específicos de taponamiento<sup>5</sup>, probablemente porque sólo ocurre en taponamientos graves. En pacientes con enfermedad pulmonar obstructiva crónica puede haber también variaciones importantes en los diámetros ventriculares durante el ciclo respiratorio.

El colapso telediastólico de la aurícula derecha<sup>6</sup> y el colapso diastólico del ventrículo derecho<sup>7</sup> (fig. 1) son, probablemente, los signos ecocardiográficos más conocidos y más frecuentes en relación con el taponamiento cardíaco. Estos signos se aprecian mejor en el ecocardiograma bidimensional en las proyecciones apical y subcostal de 4 cámaras.

El colapso de la aurícula derecha se ha considerado como uno de los signos más sensibles, presente prácticamente en el 100% de los pacientes con taponamiento cardíaco en algunas series<sup>6</sup>, ya que traduce la presencia de un aumento de la presión intrapericárdica por encima de la presión de la aurícula derecha en la telediástole, momento en que el volumen del ventrículo derecho es mayor. Sin embargo, la magnitud del colapso no tiene

**TABLA 1. Taponamiento cardíaco: signos ecocardiográficos**

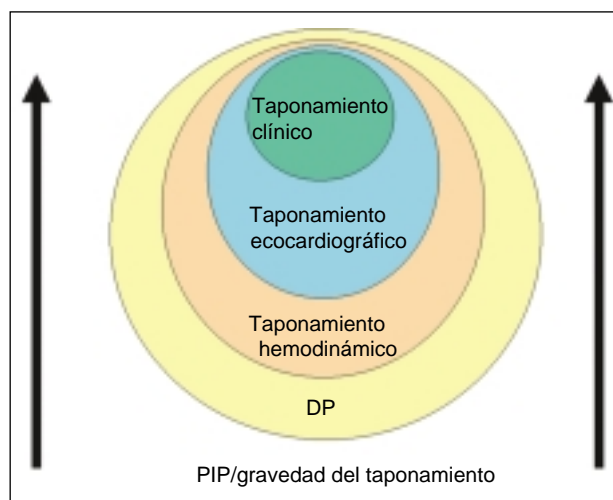
Cambios respiratorios recíprocos anormales en las dimensiones ventriculares durante el ciclo respiratorio
Colapso de aurícula y ventrículo derechos
Colapso de cavidades izquierdas
Dilatación de la vena cava inferior con ausencia de variaciones respiratorias
Variaciones respiratorias exageradas en los flujos mitral, aórtico y tricuspídeo



**Fig. 1.** Ecocardiograma 2-D (plano apical de cuatro cámaras) en el que se aprecia un importante colapso de la aurícula (flechas pequeñas) y del ventrículo (flechas grandes) derechos. El paciente estaba clínicamente taponado. El colapso de ambas cavidades tiene una alta especificidad y un alto valor predictivo positivo de taponamiento. AD: aurícula derecha; DP: derrame pericárdico; VD: ventrículo derecho; VI: ventrículo izquierdo.

una relación estrecha con la presión intrapericárdica, lo cual puede deberse a limitaciones de la técnica ecocardiográfica o al hecho de que los cambios en la volemia o en la presión intracavitaria pueden magnificar o atenuar la aparición del colapso. De este modo, por ejemplo, el colapso de aurícula derecha puede estar ausente o atenuado en pacientes con aumento de la presión auricular derecha de otra causa, como insuficiencia tricuspídea o hipertensión arterial pulmonar<sup>7</sup>. En estos casos se puede apreciar colapso aislado de la aurícula izquierda.

Nosotros estudiamos la correlación entre los hallazgos clínicos y ecocardiográficos en una serie prospectiva de 110 pacientes con derrame pericárdico moderado o grave, de los cuales treinta y ocho presentaban signos clínicos de taponamiento<sup>8</sup>. Los hallazgos más importantes de este estudio fueron los siguientes. En primer lugar, el colapso de aurícula derecha estuvo presente en el 53% de los pacientes del conjunto de la serie. En segundo lugar, la mayoría de los pacientes (89%) con signos clínicos de taponamiento tenía colapso de al menos una cavidad, y el colapso de la aurícula derecha fue el más común; no obstante, no se apreciaron colapsos en cuatro de los 38 pacientes con taponamiento clínico. En tercer lugar, en enfermos sin signos clínicos de taponamiento se apreció colapso de la aurícula derecha en el 33%, mientras que el colapso del ventrículo derecho fue menos frecuente (10%), y el colapso simultáneo de ambas cavidades sólo se observó en el 8%. Por tanto, la ausencia de colapsos se correlacionó bien con la ausencia de taponamiento, mientras que la presencia de colapsos,



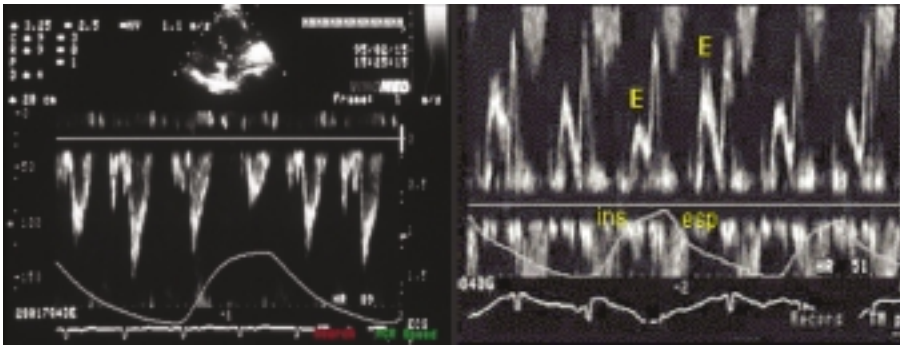
**Fig. 2.** Representación gráfica del concepto de *continuum* aplicado al taponamiento cardíaco. Prácticamente todos los derrames pericárdicos causan aumento de la presión intrapericárdica y un cierto grado de taponamiento. Inicialmente el trastorno sólo se puede detectar mediante el registro de las presiones intrapericárdica e intracavitaria. A medida que aumentan la presión intrapericárdica y la gravedad del taponamiento aparecen los signos ecocardiográficos y, finalmente, los signos clínicos de taponamiento. DP: derrame pericárdico; PIP: presión intrapericárdica.

especialmente de aurícula derecha, se correlacionó pobremente con los signos clínicos de taponamiento. La razón por la que algunos pacientes con taponamiento clínico evidente (comprobado mediante registro manométrico durante la pericardiocentesis) no presentaban colapsos puede estar relacionada con limitaciones de la técnica, con la presencia de adherencias entre el pericardio y las paredes cardíacas o con el hecho de que en algunos pacientes el taponamiento puede causar la compresión de la vena cava o de las venas pulmonares<sup>9</sup>. Los valores de sensibilidad, especificidad, valor predictivo positivo y valor predictivo negativo que encontramos en este estudio se representan en la tabla 2. Debe destacarse que el valor predictivo de los colapsos varía dependiendo de la prevalencia de la enfermedad (taponamiento

**TABLA 2. Sensibilidad, especificidad, valor predictivo positivo y valor predictivo negativo de los colapsos de las cavidades derechas en relación con el taponamiento clínico**

	Sensibilidad (%)	Especificidad (%)	VPP (%)	VPN (%)
Cualquier colapso	90	65	58	92
Colapso de AD	68	66	52	80
Colapso de VD	60	90	77	81
Colapso de AD + VD	45	92	74	76

AD: aurícula derecha; VD: ventrículo derecho; VPP: valor predictivo positivo; VPN: valor predictivo negativo.



**Fig. 3.** Flujos aórtico (panel izquierdo) y mitral (panel derecho) correspondientes a un paciente con taponamiento cardíaco. Se puede observar la marcada variación de la señal (E) con clara disminución de ésta durante la inspiración. La marcada variación respiratoria del flujo aórtico es un hallazgo menos frecuente, pero muy específico de taponamiento, ya que sólo se observa en los casos graves. Ins: inspiración; esp: espiración.

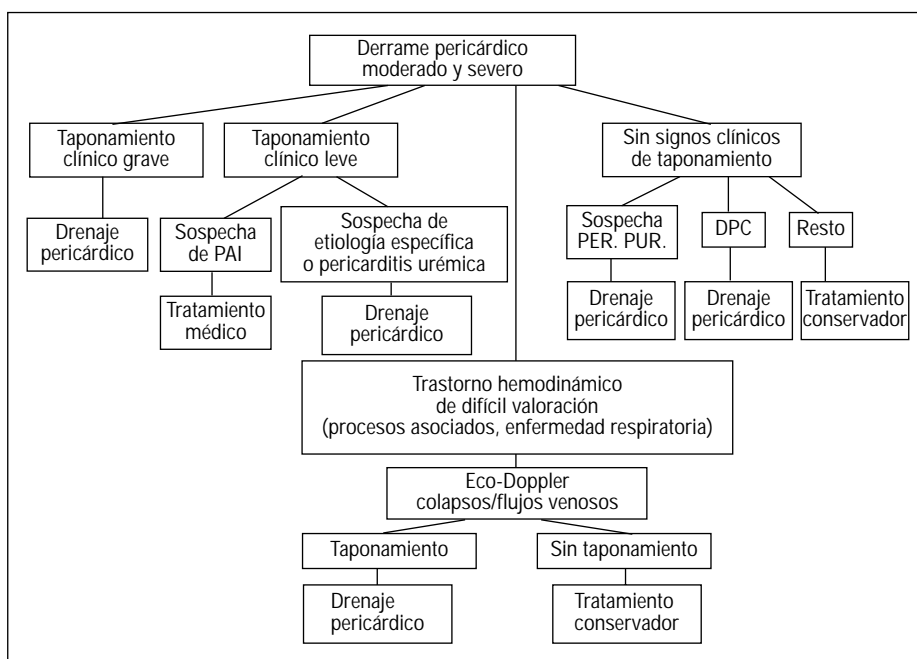
to) en la población estudiada, es decir, de la probabilidad pretest de la enfermedad<sup>10</sup>. De modo que en los pacientes con alta probabilidad clínica de tener taponamiento (ingurgitación yugular, pulso paradójico), la presencia de colapsos en el ecocardiograma prácticamente asegura el diagnóstico de taponamiento. Por el contrario, en pacientes sin sospecha clínica de taponamiento la presencia de colapsos tiene un valor predictivo positivo muy bajo de taponamiento, mientras que su ausencia lo descarta.

El frecuente hallazgo de colapsos, especialmente de aurícula derecha, en pacientes sin signos clínicos de taponamiento traduce, en realidad, la presencia de un aumento de la presión intrapericárdica que en algún momento del ciclo cardíaco supera la presión intracavitaria, pero que no es de suficiente magnitud para causar taponamiento clínico. Se ha discutido si estos enfermos deben catalogarse como «taponados» y si, en definitiva, el taponamiento debe ser un diagnóstico clínico o ecocardiográfico<sup>11,12</sup>. En realidad, esta observación enriquece el concepto de *continuum* del taponamiento,

tal como se representa en la figura 2. En la mayoría de los pacientes con derrame pericárdico se puede documentar aumento de la presión intrapericárdica con la consiguiente disminución de la presión transmural, que se corrige con la pericardiocentesis. A medida que la presión intrapericárdica aumenta aparecen los signos ecocardiográficos de taponamiento y, finalmente, los signos clínicos, lo cual representa el nivel de mayor gravedad del espectro del taponamiento.

Entre los posibles signos aportados por el eco-Doppler, el más útil para el diagnóstico de taponamiento es la disminución exagerada de los flujos mitral y aórtico con la respiración (fig. 3), mientras que las anomalías en los flujos de la vena cava inferior y venas suprahepáticas son más difíciles de recoger técnicamente<sup>8</sup> y, quizá también, más difíciles de interpretar.

En conjunto, la contribución más importante del eco-Doppler en los pacientes con sospecha de taponamiento es la documentación de la presencia de un derrame pericárdico importante. Además, puede suministrar hallazgos sugestivos de aumento de la presión intrapericárdica,



**Fig. 4.** En esta figura se esquematiza el tratamiento del derrame pericárdico moderado y grave, tal como se ha comentado en el texto. Obsérvese que, una vez documentada la presencia de un derrame pericárdico importante, el tratamiento de estos pacientes se basa, fundamentalmente, en criterios clínicos. El resto de los datos aportados por el eco-Doppler (colapsos, flujos venosos) son siempre útiles, pero probablemente sólo son fundamentales en los casos que presentan un trastorno hemodinámico de difícil valoración. PAI: pericarditis aguda idiopática; DPC: derrame pericárdico crónico.

ca y puede ayudar a valorar la gravedad de la repercusión hemodinámica. No obstante, todos estos datos deben integrarse con los aportados por la valoración clínica para poder realizar una correcta interpretación global y una toma adecuada de decisiones.

### **Indicaciones de drenaje pericárdico (pericardiocentesis o drenaje quirúrgico) (fig. 4)**

La indicación de drenaje pericárdico es muy evidente en los pacientes que presentan signos clínicos de taponamiento grave con ingurgitación yugular, pulso paradójico arterial e hipotensión arterial. En estos casos, el valor del ecocardiograma consistirá, fundamentalmente, en la comprobación de un derrame pericárdico importante, y en el hallazgo casi seguro de colapso de cavidades y anomalías en el flujo mitral. Hay que tener en cuenta que en los pacientes con taponamiento cardíaco agudo, como es el caso de la rotura cardíaca en el infarto agudo de miocardio, la cuantía del derrame puede ser bastante pequeña y el resto de los signos ecocardiográficos pueden ser difíciles de apreciar por el carácter crítico de la situación del paciente. En este caso, la sospecha clínica es fundamental. Otra indicación establecida de pericardiocentesis es la sospecha de pericarditis purulenta<sup>13</sup>, la cual debe realizarse en pacientes con infecciones bacterianas intratorácicas o subfrénicas, o sepsis, en los que se documenta por ecocardiograma un derrame pericárdico moderado o grave. En estos casos, la pericardiocentesis debe practicarse independientemente de los hallazgos clínicos de compromiso hemodinámico y de la presencia o no de colapsos en el ecocardiograma.

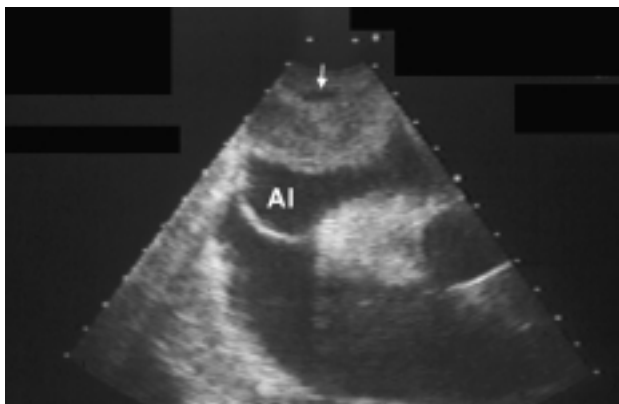
En el resto de situaciones, la indicación de pericardiocentesis es más individualizable, y debe basarse en la valoración conjunta de los datos clínicos (incluyendo la noción epidemiológica de probabilidades etiológicas) y ecocardiográficos. Una situación frecuente en nuestro medio es la de los pacientes (jóvenes) con un cuadro de pericarditis aguda inflamatoria, que fundamentalmente por noción de frecuencia se considera debida con toda probabilidad a una etiología viral o idiopática, y que presentan un taponamiento clínico poco severo, con derrame pericárdico moderado o importante y con colapso de cavidades derechas. Muchos de estos pacientes van a evolucionar bien con tratamiento antiinflamatorio, de forma que la pericardiocentesis se puede posponer a menos que el taponamiento se agrave. El tratamiento sería diferente en pacientes con las mismas características hemodinámicas y ecocardiográficas en los que existiera, por otras razones, una alta sospecha de una etiología específica (especialmente tuberculosis), o bien, en los que se pudiera prever una mala evolución hemodinámica por el hecho de tratarse de una pericarditis neoplásica o una pericarditis urémica que va a someterse a diálisis.

No existe acuerdo respecto a la indicación de drenaje pericárdico en los pacientes con derrame pericárdico

importante que no presentan signos clínicos de taponamiento. Algunos autores<sup>14,15</sup> aconsejan la práctica sistemática de drenaje, aduciendo beneficios en términos de rendimiento diagnóstico y terapéutico. Sin embargo, muchos de estos diagnósticos fueron irrelevantes o podían haberse establecido por procedimientos no invasivos. En nuestra experiencia<sup>16</sup>, en una serie de 71 pacientes con derrame pericárdico importante (superior a 20 mm) de etiologías diversas (pericarditis aguda, enfermedades sistémicas), sin signos clínicos de taponamiento, el drenaje pericárdico (pericardiocentesis o drenaje quirúrgico subxifoideo) tuvo un rendimiento diagnóstico muy bajo (7%) en los 26 pacientes en que se realizó. Por otra parte, de los 45 pacientes que se trataron de manera conservadora ninguno evolucionó hacia el taponamiento, y en el seguimiento no se realizó ningún nuevo diagnóstico. Esto fue así incluso en los 25 enfermos que tenían colapsos en el ecocardiograma. Por tanto, creemos que el drenaje pericárdico no está indicado de forma rutinaria en los pacientes con derrame pericárdico importante sin signos clínicos de taponamiento, a pesar, incluso, de que tengan colapsos en el ecocardiograma. Una excepción la constituyen los pacientes con derrame pericárdico crónico (duración comprobada superior a 3 meses) y grave (superior a 20 mm), probablemente idiopático, ya que estos pacientes presentan riesgo de sufrir taponamiento y, además, la pericardiocentesis puede resolver el derrame total o parcialmente en la cuarta parte de los pacientes, aproximadamente<sup>4</sup>.

El ecocardiograma transesofágico puede ser útil en enfermos con mala ventana ecocardiográfica y en algunos casos de derrame pericárdico localizado. El ecocardiograma transesofágico es especialmente útil en la valoración de los pacientes que presentan una mala evolución hemodinámica en el postoperatorio de la cirugía cardíaca, ya que permite diagnosticar la presencia de hematomas que causan una compresión localizada sobre una cavidad cardíaca, en especial las aurículas<sup>17-19</sup> (fig. 5). Fuera de estas situaciones, el ecocardiograma transesofágico no debe considerarse una técnica de rutina para la detección y tratamiento del derrame pericárdico.

La TC y la RM son dos técnicas que tienen una alta precisión para el diagnóstico y cuantificación del derrame pericárdico<sup>20,21</sup>, aunque evidentemente no deben utilizarse de forma rutinaria para el diagnóstico del derrame pericárdico, sino sólo en casos seleccionados. Asimismo, permiten estudiar la distribución del derrame y, por ello, pueden ser de especial utilidad en los enfermos con mala ventana ecocardiográfica o en los derrames localizados, que se pueden observar especialmente en el postoperatorio de la cirugía cardíaca (aunque en estos enfermos, en general intubados y con múltiple soporte farmacológico, es difícil llevar a cabo esta exploración) o en algunos tumores de pericardio, como el que se ilustra en la figura 6. Se ha comen-



**Fig. 5.** La figura corresponde a un paciente que presentó un grave trastorno hemodinámico en el postoperatorio de una intervención de injerto aortocoronario. En el ecocardiograma transesofágico se observa una colección líquida de alta densidad (flecha) que comprime y colapsa la aurícula izquierda. En la reintervención se comprobó la presencia de un hematoma que comprimía selectivamente la aurícula izquierda (AI).

tado que en comparación con la ecocardiografía, la RM permite identificar mejor los derrames pequeños localizados alrededor del vértice del ventrículo izquierdo<sup>21</sup>, pero este hallazgo es clínicamente irrelevante en la mayoría de los enfermos. Además, la RM podría aportar información sobre la naturaleza del derrame pericárdico con capacidad de diferenciar si se trata de un trasudado/exudado poco denso o bien de un hemopericardio<sup>22</sup>. Una ventaja adicional de estas técnicas de imagen es que pueden suministrar datos importantes respecto a la posible etiología del derrame pericárdico, en especial sobre la existencia de masas tumorales o de adenopatías. Por este motivo, se recomienda su realización, no con la finalidad de diagnosticar la presencia de derrame pericárdico o de taponamiento (que deben diagnosticarse por otros medios), sino como un elemento de estudio etiológico, cuando existe sospecha de una pericarditis neoplásica, posibilidad que hay que tener en cuenta especialmente en los pacientes que presentan un cuadro

**TABLA 3. Indicaciones de TC o RM\* en los pacientes con derrame pericárdico o taponamiento**

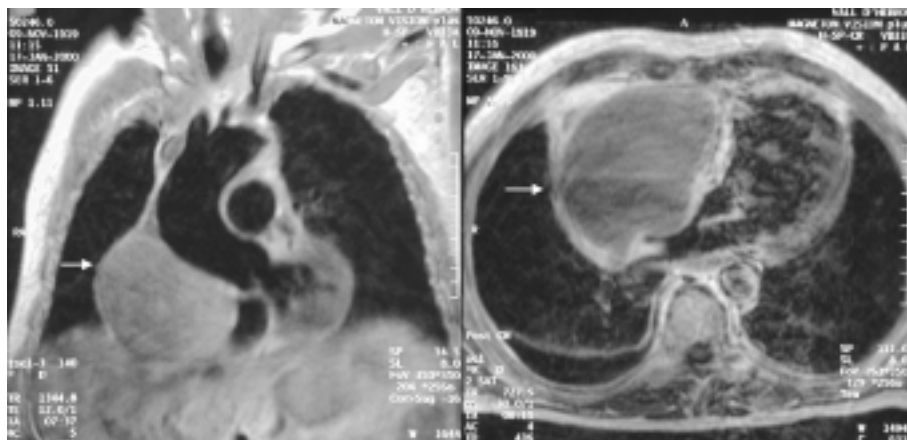
Enfermos con mala ventana ecocardiográfica
Derrame pericárdico localizado poco definido en el ecocardiograma
Taponamiento cardíaco sin clínica inflamatoria
Pericarditis neoplásica

\*La elección entre TC y RM depende fundamentalmente de la disponibilidad de las técnicas.

de taponamiento cardíaco sin síntomas inflamatorios (dolor pericárdico y fiebre) evidentes<sup>23</sup> (fig. 7). En los pacientes con pericarditis neoplásica ya diagnosticada, la TC o la RM son también útiles para valorar el origen y la extensión de la enfermedad neoplásica. En la tabla 3 se resumen las posibles indicaciones de la TC y la RM en los pacientes con sospecha de derrame pericárdico o taponamiento.

### CONSTRICCIÓN PERICÁRDICA

El espectro etiológico de la pericarditis constrictiva ha cambiado en los últimos años, por lo menos en los países desarrollados, fundamentalmente en el sentido de una disminución de la etiología tuberculosa y un aumento del número de casos de constricción secundaria a radioterapia y a cirugía cardíaca<sup>24</sup>. Asimismo, las manifestaciones de la enfermedad también han cambiado. En un estudio publicado en 1959<sup>25</sup> se documentó calcificación pericárdica en el 90% de los casos de pericarditis constrictiva, mientras que en una serie reciente<sup>26</sup> sólo se apreció calcificación en el 27% de los casos. Por otra parte, el reconocimiento y la capacidad de diagnóstico de las pericarditis constrictivas han mejorado probablemente por un mayor índice de sospecha y por la utilización del eco-Doppler, y de las modernas técnicas de imagen, que han permitido el reconocimiento de formas de constricción más inhabituales (y, a menudo, con menor gravedad). De modo que, si hace unos años prácticamente sólo se diagnosticaban las formas más severas de pericarditis constrictiva, fundamentalmente según la



**Fig. 6.** Resonancia magnética (RM) de un paciente que presentaba un cuadro de hipertensión venosa sistémica con deformidad del borde cardíaco derecho en la radiografía de tórax. Se aprecia una colección (flechas) de alta densidad adyacente al borde cardíaco derecho que comprime y desplaza el corazón hacia la izquierda. Se practicó punción de ésta, y se demostró que se trataba de un mesotelioma de pericardio, que ya se había diagnosticado en el ecocardiograma transtorácico.

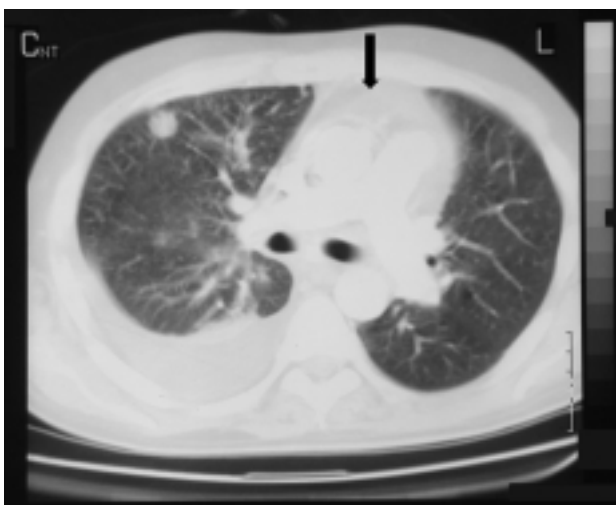


Fig. 7. Tomografía computarizada (TC) torácica de un paciente que ingresó con un cuadro de taponamiento cardíaco. En la TC (practicada después de la pericardiocentesis) se observó la presencia de derrame pericárdico (ya conocido) (flecha), pero permitió identificar la presencia de una tumoración pulmonar, adenopatías y de una imagen sugestiva de linfangitis carcinomatosa. El diagnóstico final fue de adenocarcinoma de pulmón con pericarditis neoplásica metastásica.

presencia de calcificación en la radiografía de tórax, hoy día hemos aprendido a reconocer mejor las pericarditis constrictivas no calcificadas y otras formas de constricción, como la pericarditis exudativo-constrictiva<sup>27</sup>, la pericarditis constrictiva elástica<sup>28</sup>, la constricción oculta<sup>29</sup> y la constricción transitoria<sup>30</sup>.

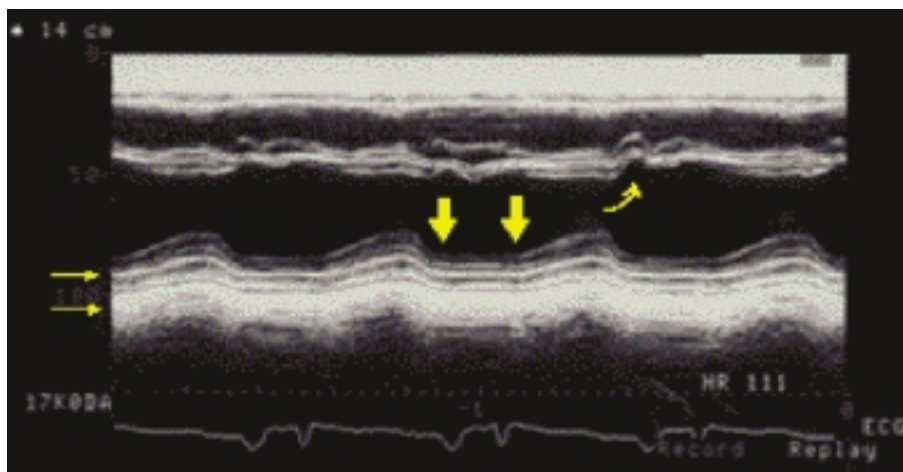
El diagnóstico de pericarditis constrictiva debe sospecharse en todos los pacientes que presentan un cuadro de insuficiencia cardíaca derecha de causa no evidente, en especial si además, la exploración física muestra datos sugestivos (colapso diastólico en el pulso venoso yugular, ruido protodiastólico). En este contexto, la documentación de una calcificación pericárdica (fig. 8) es suficiente para establecer el diagnóstico, y, probablemente, no sería necesario realizar exploraciones adicionales. Cuando no hay calcificación pericárdica el diagnóstico debe basarse en la constatación de una fisiología de constricción (habitualmente mediante un eco-Doppler) y en la demostración de un engrosamiento pericárdico mediante una técnica de imagen. Los signos sugestivos de constricción en el eco-Doppler se relacionan en la tabla 4.

El hallazgo ecocardiográfico más consistente de la pericarditis constrictiva es el movimiento anormal del tabique interventricular (fig. 9), en forma de un desplazamiento anterior que ocurre en la fase de repleción rápida protodiastólica y que coincide con el colapso «y» en el pulso venoso yugular<sup>31</sup>. Este signo se puede observar en más del 90% de los casos de pericarditis constrictiva. En los pacientes que están en ritmo sinusal se puede apreciar también un desplazamiento del tabique interventricular hacia el ventrículo izquierdo inmediata-

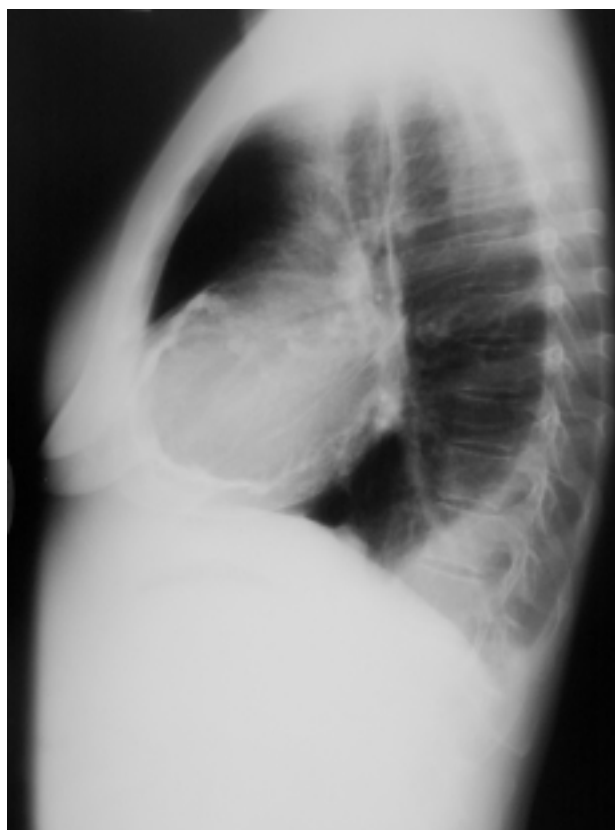

Fig. 8. Radiografía de tórax de perfil en la que se observa una extensa calcificación pericárdica en un paciente con clínica típica de pericarditis constrictiva. En este caso no es necesario practicar técnicas de imagen adicionales.

mente después de la onda P del electrocardiograma. Estos movimientos anormales del tabique interventricular se deben a los cambios en los gradientes de presión transeptal asociados con la contracción auricular y con el llenado ventricular rápido protodiastólico. Sin embargo, ninguno de estos signos es específico de pericarditis constrictiva porque se pueden observar en pacientes con sobrecarga de volumen del ventrículo izquierdo, en la comunicación interauricular, en la estenosis pulmonar, en la enfermedad pulmonar obstructiva crónica, y en un 20% de los casos de miocardiopatía restrictiva, que es la enfermedad que puede plantear mayores dificultades de diagnóstico diferencial con la pericarditis constrictiva. El resto de los signos ecocardiográficos puede ser de ayuda sólo en algunos casos. El análisis de los flujos mediante eco-Doppler aporta información valiosa sobre el tipo de alteración hemodinámica ya que permite documentar la fisiología de trastorno del llenado diastólico ventricular. Sin embargo, a pesar de que se han intentado establecer unos criterios diferenciales entre la pericarditis constrictiva y la miocardiopatía restrictiva<sup>32,33</sup> (cuya revisión exhaustiva está fuera del objetivo del presente trabajo), en algunos casos (especialmente en las miocardiopatías restrictivas no infiltrativas) puede ser muy difícil realizar el diagnóstico diferencial con



**Fig. 9.** Ecocardiograma en modo M de un paciente con pericarditis constrictiva. Aparte de la muesca septal característica (flecha curvada), en este caso se apreciaba engrosamiento (flechas pequeñas horizontales) y aplanamiento (flechas gruesas) del movimiento del pericardio posterior.

**TABLA 4. Signos sugestivos de constricción en el eco-Doppler**

Ecocardiograma en modo M	
Muesca protodiastólica del tabique interventricular	
Muesca en el tabique interventricular con la contracción auricular	
Aplanamiento de la pared posterior del ventrículo izquierdo durante la diástole	
Ecocardiograma 2-D	
Reducción del tamaño de los ventrículos con dilatación de las aurículas	
Pericardio denso e inmóvil	
Dilatación de la vena cava inferior y venas suprahepáticas	
Desplazamiento del tabique interventricular hacia la izquierda durante la inspiración	
Cese brusco del llenado diastólico ventricular	
Doppler	
Disminución del flujo de llenado ventricular durante la inspiración	
Aumento de la relación E/A en el flujo diastólico transmitral	
Flujos venosos con morfología en «W»	

absoluta seguridad. Por todo esto, el diagnóstico de pericarditis constrictiva se debe completar con una técnica de imagen que muestre un engrosamiento del pericardio. El ecocardiograma transtorácico es poco útil en este sentido, debido a las limitaciones técnicas y al hecho de que el engrosamiento pericárdico no es homogéneo; en realidad, es capaz de demostrar engrosamiento pericárdico sólo en un 30-60% de los enfermos<sup>34,35</sup> (fig. 9). Un estudio<sup>36</sup> mostró que el ecocardiograma transesofágico tiene una sensibilidad del 95% y una especificidad del 86% para la detección de engrosamiento pericárdico  $\geq 3$  mm; sin embargo, esta técnica no se suele utilizar para esta finalidad. La TC y la RM son, probablemente, las técnicas más útiles para identificar y cuantificar el engrosamiento del pericardio, puesto que, por una parte, la membrana pericárdica, especialmente en su porción anterior, se puede observar en prácticamente el 100% de los enfermos y, por otra parte, estas técnicas han demostrado tener una buena correlación anatómica

para precisar el grosor del pericardio<sup>37</sup>. No obstante, la RM no permite diferenciar la fibrosis de la calcificación, de forma que para obtener este valioso dato anatómico es preferible practicar una TC sin contraste<sup>38</sup> (fig. 10). El pericardio normal es una membrana fina que mide entre 1 y 2 mm, aunque su grosor no es homogéneo, y en algunas zonas (porción caudal) puede llegar a medir hasta 3 o 4 mm<sup>39</sup>. Los pacientes con pericarditis constrictiva tienen consistentemente pericardios de grosor superior a 4 mm. Sin embargo, eso no siempre es así, porque en algunos casos el pericardio puede tener una apariencia normal, por lo menos en algunas zonas (fig. 10). En alguna serie de pacientes con pericarditis constrictiva comprobada, el pericardio fue informado como normal en la TC convencional en el 21% de los pacientes<sup>40</sup>. Esta cifra es, probablemente, exagerada, sobre todo si las exploraciones se realizan con una técnica meticulosa y con adecuado índice de sospecha, pero, en todo caso, enfatizan el hecho de que un pericardio aparentemente normal en la TC o RM no permite descartar con absoluta seguridad la posibilidad de una pericarditis constrictiva. La explicación de este hecho puede estar relacionada con las limitaciones propias de las técnicas, con la existencia de pericarditis constrictivas con pericardios poco engrosados, o pericarditis constrictivas causadas fundamentalmente por el pericardio visceral (epicarditis constrictiva). En sentido contrario, el hallazgo de un engrosamiento pericárdico en la TC o RM no es sinónimo de pericarditis constrictiva. El engrosamiento pericárdico es sólo un hallazgo anatómico (no infrecuente en las pericarditis inflamatorias de cualquier etiología) que puede acompañarse o no de constricción. Por tanto, la indicación de estas exploraciones para diferenciar una pericarditis constrictiva de una miocardiopatía restrictiva debe realizarse sólo en los pacientes con demostración clínica y por registros externos de una fisiología de constricción/restricción. La posible contribución de la TC o RM para establecer el diagnóstico diferencial entre pericarditis constrictiva y miocardiopatía restrictiva puede observarse en la figura 11. Raramente



las neoplasias de pericardio primitivas o metastásicas pueden causar un cuadro de constricción más que taponamiento. En estos casos, la TC o la RM son adecuadas para mostrar imágenes nodulares tumorales u otras metástasis, hallazgos relevantes para establecer el diagnóstico.

La pericarditis exudativo-constrictiva es una entidad en la que coexisten derrame pericárdico y engrosamiento del pericardio visceral. Habitualmente se trata de una pericarditis subaguda y evolutiva que puede ser de etiología diversa (idiopática, postirradiación, tuberculosa, urémica). Los pacientes se presentan clínicamente con un cuadro clínico y de registros externos correspondientes a taponamiento (derrame pericárdico abundante, colapsos, anomalías características de los flujos), pero coexistiendo con hallazgos sugestivos de constricción (movimiento septal anómalo, ruido protodiastólico, colapso «y» marcado en el flujo venoso yugular). No obstante, el diagnóstico definitivo sólo se puede establecer al comprobar la persistencia de los signos de insuficiencia cardíaca derecha con hallazgos típicos de constricción tras la pericardiocentesis eficaz (idealmente con control de la presión intrapericárdica). La pericarditis exudativo-constrictiva suele ser una enfermedad evolutiva, y los pacientes acaban desarrollando habitualmente una pericarditis constrictiva.

En general, se considera que la pericarditis constrictiva es una enfermedad irreversible, lo cual es cierto en los pacientes con pericarditis constrictiva crónica, pero existen formas de constricción que pueden retrogradar. En la fase de resolución de las pericarditis agudas exudativas (idiopáticas o virales) puede observarse la aparición de signos sugestivos de constricción en los registros externos, algunas veces incluso con signos de insuficiencia cardíaca derecha, que luego retrogradan por completo (constricción cardíaca transitoria). El reconocimiento de este hecho es importante, ya que puede evitar la práctica de una pericardiectomía innecesaria. Así pues, ante la aparición de signos de constricción (habitualmente poco severos) en la fase de resolución de una pericarditis aguda idiopática o viral hay que adoptar una actitud expectante, porque muy probablemente el cuadro acabará retrogradando de manera espontánea. En algunos de estos casos, en la TC hemos observado engrosamiento del pericardio, que luego se ha solucionado. En otras formas etiológicas de pericarditis (tuberculosa, purulenta) la posibilidad de que la constricción sea transitoria es menos probable, aunque también lo hemos observado en algunos casos. De este modo, y tal como se ilustra en la figura 11, la posibilidad de que una pericarditis constrictiva sea transitoria hay que tenerla presente en las constricciones subagudas que aparecen en la fase de resolución de las pericarditis agudas inflamatorias.

El término de pericarditis constrictiva oculta fue introducido por Bush, en 1977, para describir una forma de pericarditis constrictiva con muy poca severidad en

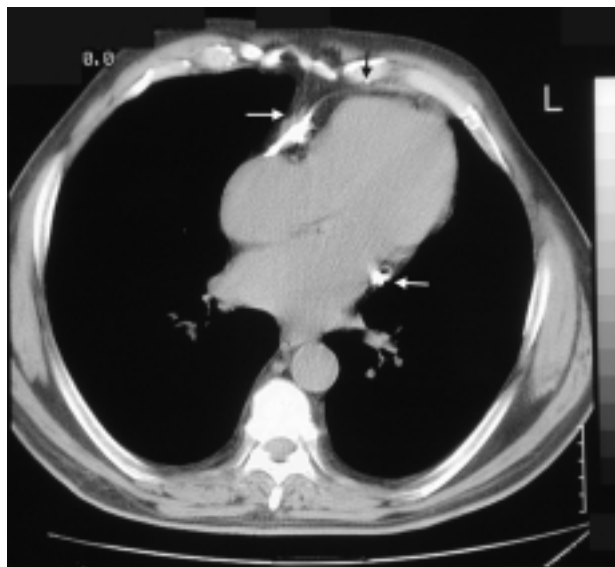
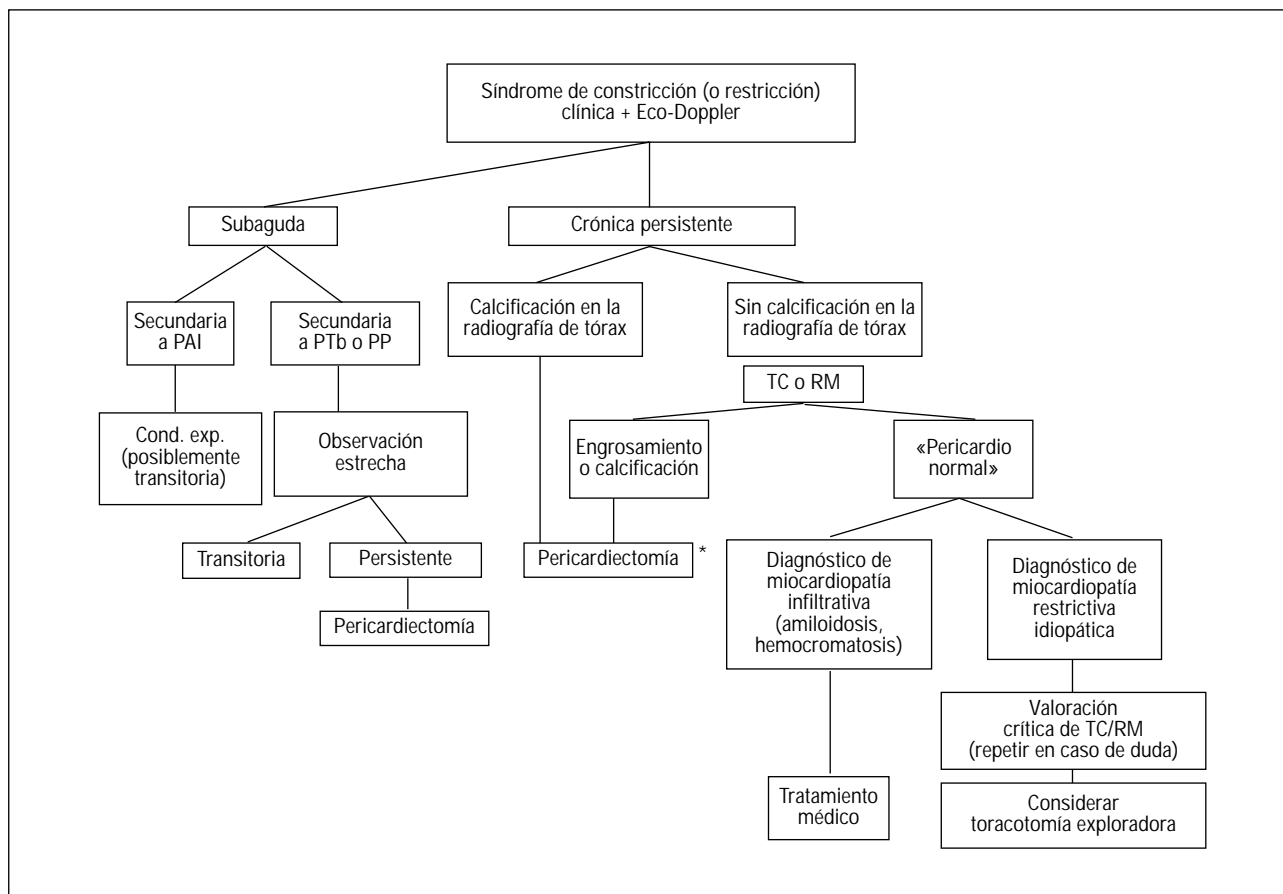


Fig. 10. TC torácica que corresponde a un paciente con clínica de pericarditis constrictiva y sin calcificación en la radiografía de tórax. Se puede apreciar zonas de calcificación pericárdica (flechas horizontales), pero en otros puntos (cara anterior, flecha vertical) el pericardio tenía una apariencia normal. En la intervención se comprobó la presencia de una pericarditis constrictiva.

la que los trastornos hemodinámicos sólo se ponían de manifiesto tras la perfusión rápida de líquidos por vía intravenosa (1.000 ml de suero fisiológico en 6-8 min). Clínicamente, los pacientes referían síntomas de poca severidad e inespecíficos, que aparentemente desaparecieron tras la pericardiectomía. En nuestra experiencia, por una parte, es excepcional observar enfermos con este perfil clínico y, por otra, la utilización de la sobrecarga de líquidos para desenmascarar una posible constricción es un procedimiento poco estandarizado y de interpretación cuestionable. En realidad, nunca hemos practicado una pericardiectomía bajo esta indicación.

La indicación de pericardiectomía es evidente en los pacientes con pericarditis constrictiva crónica bien establecida y con clínica de insuficiencia cardíaca. En estos casos la intervención no debe demorarse, ya que en los pacientes con enfermedad avanzada (crónicamente en clase funcional IV) el riesgo de la intervención es excesivo (mortalidad quirúrgica del 30-40% frente al 6-19%) y el beneficio es más pobre<sup>24,41</sup>. El pronóstico es especialmente desfavorable en las pericarditis constrictivas secundarias a irradiación torácica. Tras la cirugía, la mejora clínica y la normalización del trastorno hemodinámico pueden tardar varias semanas o meses, aunque son más rápidas en los casos no evolucionados y en las pericarditis no calcificadas, en las que se ha podido practicar una pericardiectomía amplia. En los pacientes en clase funcional I y sin signos manifiestos de insuficiencia cardíaca congestiva, la pericardiectomía no está probablemente indicada, especialmente si, además, existen factores de riesgo quirúrgico.



**Fig. 11.** Esquema del tratamiento de los pacientes con un síndrome de constricción/restricción diagnosticado según los hallazgos clínicos y de registros externos. Las miocardiopatías restrictivas infiltrativas (amiloidosis, hemocromatosis) suelen diagnosticarse con cierta facilidad teniendo en cuenta datos clínicos, analíticos y ecocardiográficos. El diagnóstico diferencial entre una pericarditis constrictiva y una miocardiopatía restrictiva idiopática es más difícil de establecer con seguridad y, en algunos casos, se puede plantear la práctica de una toracotomía exploradora.

\*En algunos casos se puede contemplar la opción de tratamiento médico. PAI: pericarditis aguda idiopática; PTb: pericarditis tuberculosa; PP: pericarditis purulenta; RM: resonancia magnética; TC: tomografía computarizada.

## BIBLIOGRAFÍA

- Holt JP. The normal pericardium. *Am J Cardiol* 1970;26:455-65.
- Gonzalez MS, Basnight MA, Appleton CP. Experimental pericardial effusion: Relation of abnormal respiratory variation in mitral flow velocity to hemodynamics and diastolic right heart collapse. *J Am Coll Cardiol* 1991;17:239-48.
- Reddy PS, Curtiss EI, Uretsky BF. Spectrum of hemodynamic changes in cardiac tamponade. *Am J Cardiol* 1990;66:1487-91.
- Sagrístá Sauleda J, Ángel J, Permanyer Miralda G, Soler Soler J. Long-term follow-up of idiopathic chronic pericardial effusion. *N Engl J Med* 1999;341:2054-9.
- Smith MD, Waters JS, Kwan OL, De Maria AN. Evaluation of pericardial compressive disorders by echocardiography. *Echocardiography* 1985;2:67-86.
- Guillam LP, Guyer DE, Gibson TC, King ME, Marshall JE, Weuman AE. Hydrodynamic compression of the right atrium: a new echocardiographic sign of cardiac tamponade. *Circulation* 1983;68:294-301.
- Singh S, Wann S, Schuchard GE, Klopfenstein HS, Leimgruber PP, Keelan MH, et al. Right ventricular and right atrial collapse in patients with cardiac tamponade: a combined echocardiographic and hemodynamic study. *Circulation* 1984;70:966-71.
- Mercé J, Sagrístá Sauleda J, Permanyer Miralda G, Soler Soler J. Correlation between clinical and Doppler echocardiographic findings in patients with moderate and large pericardial effusion: Implications for the diagnosis of cardiac tamponade. *Am Heart J* 1999;138:759-64.
- Fowler NO, Gobel N. The hemodynamic effects of cardiac tamponade: mainly the result of atrial, not ventricular, compression. *Circulation* 1985;1:154-7.
- Eisenberg MJ, Nelson BS. Baye's theorem and the echocardiographic diagnosis of cardiac tamponade. *Am J Cardiol* 1991;68: 1242-4.
- Permanyer Miralda G, Sagrístá Sauleda J. El taponamiento cardíaco: ¿una nueva era en su diagnóstico? *Med Clin (Barc)* 1992; 98:14-6.
- Fowler NO. Cardiac tamponade. A clinical or an echocardiographic diagnosis? *Circulation* 1993;87:1738-41.
- Sagrístá Sauleda J, Almenar L, Ángel J, Bardají A, Bosch X, Guindo J, et al. Guías de práctica clínica de la Sociedad Española de Cardiología para patología pericárdica. *Rev Esp Cardiol* 2000;53:394-412.
- Colombo A, Olson HG, Egan J, Garden JM. Etiology and prognostic implications of a large pericardial effusion in man. *Clin Cardiol* 1988;11:389-94.
- Corey GR, Campbell FT, Van Tright P, Kenney RT, O'Connor CM, Sheikh KH, et al. Etiology of large pericardial effusion. *Am J*

- Med 1993;95:209-13.
16. Mercé J, Sagrístá Sauleda J, Permanyer Miralda G, Soler Soler J. Should pericardial drainage be performed routinely in patients who have a large pericardial effusion without tamponade? *Am J Med* 1998;105:106-9.
  17. Kochar GS, Jacobs LE, Kotler MN. Right atrial compression in postoperative cardiac patients: detection by transesophageal echocardiography. *J Am Coll Cardiol* 1990;16:11-6.
  18. Russo AM, O'Connor WH. Atypical presentation and echocardiographic findings in patients with cardiac tamponade occurring early and late after cardiac surgery. *Chest* 1993;104:91-8.
  19. Ortega JR, San Román JA, Rollán MJ, García A, Tejedor P, Huerta R. El hematoma auricular en el paciente postoperatorio cardíaco y el papel de la ecocardiografía transesofágica en su diagnóstico. *Rev Esp Cardiol* 2002;55:867-71.
  20. Tomoda H, Hoshiiai M, Furuya H, Oeda Y, Matsumoto S, Tanabe T, et al. Evaluation of pericardial effusion with computed tomography. *Am Heart J* 1980;99:701-6.
  21. Mulvagh SL, Rokey R, Vick W, Johnston DL. Usefulness of nuclear magnetic resonance imaging for evaluation of pericardial effusions, and comparison with two-dimensional echocardiography. *Am J Cardiol* 1989;64:1002-9.
  22. Semelka RC, Shoenut JP, Wilson ME, Pellech AE, Patton JN. Cardiac masses: signal intensity features on spin-echo, and turbo FLASH images. *J Magn Reson Imaging* 1992;2:415-20.
  23. Sagrístá Sauleda J, Mercé J, Permanyer Miralda G, Soler Soler J. Clinical clues to the causes of large pericardial effusion. *Am J Med* 2000;109:95-101.
  24. Ling LH, Oh JK, Scaff HV, Danielson GK, Mahoney DW, Seward JB, et al. Constrictive pericarditis in the modern era: evolving clinical spectrum and impact on outcome after pericardiectomy. *Circulation* 1999;100:1380-6.
  25. Gimlette TM. Constrictive pericarditis. *Br Heart J* 1959;21:9-16.
  26. Ling LH, Oh JK, Breen JF, Schaff HV, Danielson GK, Mahoney DW, et al. Calcific constrictive pericarditis: Is it still with us? *Ann Intern Med* 2000;132:444-50.
  27. Hancock EW. Subacute effusive-constrictive pericarditis. *Circulation* 1971;43:183-92.
  28. Hancock EW. On the elastic and rigid forms of constrictive pericarditis. *Am Heart J* 1980;100:917-23.
  29. Bush CA, Stang JM, Wooley CF, Kilman JW. Occult constrictive pericardial disease. Diagnosis by rapid volume expansion and correction by pericardiectomy. *Circulation* 1977;56:924-30.
  30. Sagrístá Sauleda J, Permanyer Miralda G, Candell Riera J, Ángel J, Soler Soler J. Transient cardiac constriction: An unrecognized pattern of evolution in effusive acute idiopathic pericarditis. *Am J Cardiol* 1987;59:961-6.
  31. Candell-Riera J, García-del-Castillo H, Permanyer-Miralda G, Soler-Soler J. Echocardiographic features of the interventricular septum in chronic constrictive pericarditis. *Circulation* 1978;57:1154-8.
  32. Appleton CP, Popp RL, Hatle LK. Differentiation of constrictive pericarditis and restrictive cardiomyopathy: general overview and new insights from two-dimensional and Doppler echocardiographic studies. In: Soler-Soler J, Permanyer-Miralda G, Sagrístá-Sauleda J, editors. *Pericardial Disease. New Insights and Old Dilemmas*. Dordrecht: Kluwer Academic Publishers, 1990; p. 59-93.
  33. Palka P, Lange A, Donnelly JE, Nihoyannopoulos P. Differentiation between restrictive cardiomyopathy and constrictive pericarditis by early diastolic Doppler myocardial velocity gradient at the posterior wall. *Circulation* 2000;102:655-62.
  34. Candell-Riera J, García-del-Castillo H, Permanyer-Miralda G, Soler-Soler J. El ecocardiograma en la pericarditis constrictiva crónica. *Rev Esp Cardiol* 1979;32:119-26.
  35. Hinds SW, Reisner SA, Amico AF, Melzer RS. Diagnosis of pericardial abnormalities by 2D-echo: a pathology-echocardiography correlation in 85 patients. *Am Heart J* 1992;123:143-50.
  36. Ling LH, Oh JK, Tei C, Click RL, Breen JF, Seward JB, et al. Pericardial thickness measured with transesophageal echocardiography: Feasibility and potential clinical usefulness. *J Am Coll Cardiol* 1997;29:1317-23.
  37. Isner JM, Carter BL, Bankoff MS, Pastore JO, Ramaswamy K, McAdam K, et al. Differentiation of constrictive pericarditis from restrictive cardiomyopathy by computed tomographic imaging. *Am Heart J* 1983;105:1019-25.
  38. Soulen RL. Magnetic resonance imaging of great vessel, myocardial, and pericardial disease. *Circulation* 1991;84(Suppl I):I-311-I-21.
  39. Moncada R, Baker M, Salinas M, Demos TC, Churchill R, Love L, et al. Diagnostic role of computed tomography in pericardial heart disease: Congenital defects, thickening, neoplasms, and effusions. *Am Heart J* 1982;103:263-82.
  40. Killiam DM, Furiasse JG, Scanlon PJ, Loeb HS, Sullivan HJ. Constrictive pericarditis after cardiac surgery. *Am Heart J* 1989;118:563-8.
  41. Seifert FC, Miller DC, Oesterle SN, Oyer PE, Stinson EB, Shumway NE. Surgical treatment of constrictive pericarditis: analysis of outcome and diagnostic error. *Circulation* 1985;72:II-264-II-73.