

Difuzní low grade gliomy – jak je správně diagnostikovat a efektivně léčit?

Štefan Reguli¹, Jakub Cvek², Radim Lipina¹

¹Neurochirurgická klinika FN Ostrava

²Onkologická klinika FN Ostrava

Difuzní nízkostupňové gliomy se typicky vyskytují u lidí v produktivním věku. Představují značné riziko objemové progresy spojené s neurologickým deficitem a zároveň riziko malignizace. Diagnostika a klasifikace těchto nádorů doznala v poslední dekádě značných změn, zejména v souvislosti s rozvojem multimodálních technik magnetické rezonance a cytogenetiky. Gentický profil nádoru umožňuje odhadnout jeho prognózu a citlivost na onkologickou léčbu. Indikace maximálně bezpečné neurochirurgické resekce v první linii léčby je obecně přijímána. Naopak postavení radioterapie a chemoterapie v léčebném algoritmu nízkostupňových gliomů je předmětem diskuzí a probíhajících studií.

Klíčová slova: nízkostupňový gliom, cytogenetika, radioterapie, chemoterapie.

Diffuse low grade gliomas – how it is to diagnose and treat effectively?

Diffuse low grade gliomas typically affect patients in working-age population. These tumors may pose high risk of growth accompanied with neurological deficit as well as malignant upgrade. Diagnosis and classification of these tumors changed significantly in last decade due to developing multimodal magnetic resonance imaging and cytogenetic techniques. Genetic profile of tumor cells enables prognostic estimation and sensitivity to oncological therapy. Maximum safe surgical resection as upfront therapy is widely accepted. On the other hand, there are discussions and ongoing studies concerning radiotherapy and chemotherapy in treating algorithm of patients with low grade gliomas.

Key words: low grade glioma, cytogenetics, radiotherapy, chemotherapy.

Úvod

Difuzní infiltrující nízkostupňové gliomy (low-grade gliomy; **LGG**), odpovídající stupni II dle WHO klasifikace. Představují přibližně 5% všech primárních nádorů mozku. Řadíme zde difuzní astrocytomy a oligodendrogliomy. Maximum výskytu je mezi 35. a 44. rokem věku (1).

Typickým prvním příznakem LGG je epileptický záchvat. Mnohdy se jedná o zcela náhodný nálezný na provedeném zobrazovacím vyšetření z jiné indikace.

Tyto nádory vychází z buněk mozkové glie a rostou difuzně. Spíše než by odtlačovaly důležité struktury mozkového parenchymu, prorůstají nima, nežádka se přes kalozní těleso šíří do

kontralaterální hemisféry. I přes svůj dlouho oligosymptomatický průběh představují pro svého nositele vážnou hrozbu. Všechny se totiž zvětšují a rostou (byť někdy velice pomalu) a dříve nebo později se dediferencují. Dediferenciace low grade gliomů znamená malignizaci na agresivnější formy gliomů odpovídající WHO grade III. a IV. (vysokostupňové, high-grade gliomy; **HGG**). Při současné úrovni diagnostiky a možnostech léčby dosahuje střední doba přežití (*overall survival* – **OS**) pacientů s nízkostupňovým gliomem 11 let (2).

V současnosti je pro histopatologů výzvovou určit z odebraného vzorku gliomu jeho biologické chování a agresivitu. Již nepostačuje tradič-

ní morfologické vyhodnocení ale požaduje se molekulární vyšetření s průkazem, či vyloučením určitých specifických mutací – konkrétně přítomnosti či nepřítomnosti mutace izocitrát dehydrogenázy (**mutace IDH**) a **kodelece 1p/19q**.

Nejednotnost panuje i v doporučeních pro onkology – a to zejména ohledně načasování adjuvantní léčby (radioterapie resp. chemoterapie) u pacientů s nízkostupňovými gliomy.

Histologická diagnóza

Diagnóza, prognóza i další management léčby pacienta s gliomem v značné míře závisí na závěru histopatologické analýzy tkáně odebrané z patologické léze (3).

KORESPONDENČNÍ ADRESA AUTORA:

MUDr. Štefan Reguli, Ph.D., stefan.reguli@fno.cz

Neurochirurgická klinika, FN Ostrava, 17. listopadu 1790, 708 52 Ostrava

Cit. zkr: Onkologie 2019; 13(3): 129–132

Článek přijat redakcí: 14. 12. 2018

Článek přijat k publikaci: 20. 3. 2019

Pro klinika je zásadní, bude-li daný vzorek vyhodnocen jako gliom WHO grade II, tedy low-grade, anebo gliom WHO grade III, patřící již ke skupině high-grade gliomů. Strategie léčby se u těchto dvou skupin pacientů výrazně liší. Histologicky je však přechod mezi gliomem gr. II a III spíše kontinuální, a samotné stanovení diagnózy značně subjektivní.

Biopsie

I přes pokroky v zobrazovacích technikách zůstává bioptická verifikace zlatým standardem diagnostiky gliálních nádorů (4). Sílejší potřeba stanovení cytogenetického profilu nádoru význam biopsie ještě zvyšuje. Samotný způsob provedení biopsie rámovou či bezrámovou technikou nemá na výpovědní hodnotu vyšetření vliv (5).

Diagnostická chyba při biopsii vzniká nejčastěji *nereprezentativností hodnoceného vzorku* – to znamená, že odebraný materiál nezachycuje nej malignější část nádoru. Je to diskutovaný problém zejména bioptické verifikace heterogenních nádorů s okrsky vyšší malignity – tzv. hot spoty. U gliomů, které se na MRI nesytí po podání kontrastní látky, může dojít k podcenění stupně malignity nádoru vlivem zacílení odběru do lépe diferencované části tumoru.

Strategie volby místa odběru vzorku při stereotaktické biopsii se dnes opírá o vyšetření pozitronovou emisní tomografií (PET) a 3D rekonstrukcí map spektroskopické magnetické rezonance (sMRI) (3). Je snaha odebrat část nádorové tkáně z místa s největší agresivitou/anaplazií nádoru. Odběr z nekrotické části tumoru může být nedignostický, zatímco odběr z lépe diferencované části gliomu může vést k chybnému závěru, že se jedná o nižší stupeň malignity.

Pomocí dynamických postkontrastní skenů MRI je možné určit oblasti s vyšší expresí VEGF (vascular endothelial growth factor), které jsou v přímé korelaci se stupněm malignity nádoru (6).

Histopatologie – morfologie a cytogenetika

Dostane-li histopatolog biopický vzorek gliomu a má rozhodnout o stupni malignity, stojí často před nelehkým úkolem.

Základní histologické markery určující stupeň malignity dle WHO jsou *mitotická aktivita, mikrovaskulární proliferace a nekrózy*. Přítomnost nekroz a mikrovaskulární proliferace svědčí již

pro nádor WHO gr. IV a o jeho zhoubném chování takřka není pochyb. Problémem je odlišení tumorů WHO gr. II a III. Histopatologický obraz gliomu II je typický „střední“ celularitou, zatímco pro stupeň III je již typická celularita „zvýšená“ (7). Zejména počet zachycených mitóz, který je ještě akceptovatelný pro gliom WHO gr. II není zcela přesně definován. Může se tedy stát, že jeden a ten samý histologický preparát je jedním histopatologem hodnocen jako low-grade a jiným jako high-grade gliom.

Interindividuální variabilita při hodnocení stejného preparátu různými patology je obecně akceptovaným a opakovaně potvrzeným faktem (8). Procento neshody při stanovení histologické diagnózy se pohybuje mezi 23–43 %, přičemž neshoda s klinickým dopadem (změna léčebného algoritmu) se vyskytuje u 8,8–16 % hodnocených vzorků.

Čistě morfologické vyhodnocení a následné označení gliomu jako gr. II či gr. III se ukázalo nedostatečné. Při bližším zkoumání cytogenetiky nádorů se projevil význam přítomnosti či nepřítomnosti některých mutací (např. izocitrát dehydrogenázy, IDH), jako prognosticky významnější faktor nežli samotné zařazení do skupiny WHO II resp. III.

Bylo prokázáno, že morfologicky identické tumory, lišící se genetickou výbavou, mohou mít odlišné biologické chování a tedy i prognózu (9). Rozdělení WHO II – III gliomů do třech geneticky definovaných podskupin (IDH mutace + nonkodelce 1p/19q, IDH mutace + kodelce 1p/19q a IDH wildtype) je silnějším prediktorem délky přežití a pravděpodobně i citlivosti na adjuvantní léčbu, než tradičně užívané morfologické zařazení do WHO gr. II či III.

Tyto poznatky si vyžádaly revizi WHO klasifikace a v nejnovějším doporučení WHO z roku 2016 (10) již figuruje i cytogenetická stratifikace gliomů.

WHO klasifikace 2016

Podle stávající WHO klasifikace z roku 2016 (10) mezi low-grade gliomy zahrnujeme difuzní astrocytomy a oligodndroglomy. Z této klasifikace byl již eliminován subtyp smíšených astrocytomů grade II. Nová WHO klasifikace navíc krom morfologické histopatologické charakterizace těchto nádorů přidává charakterizaci molekulární – zejména na podkladě přítomnosti či nepřítomnosti mutace izocitrát dehydrogenázy (mutace IDH) a kodelce 1p/19q.

Léčba difuzních low grade gliomů

Prognosticky rizikové faktory

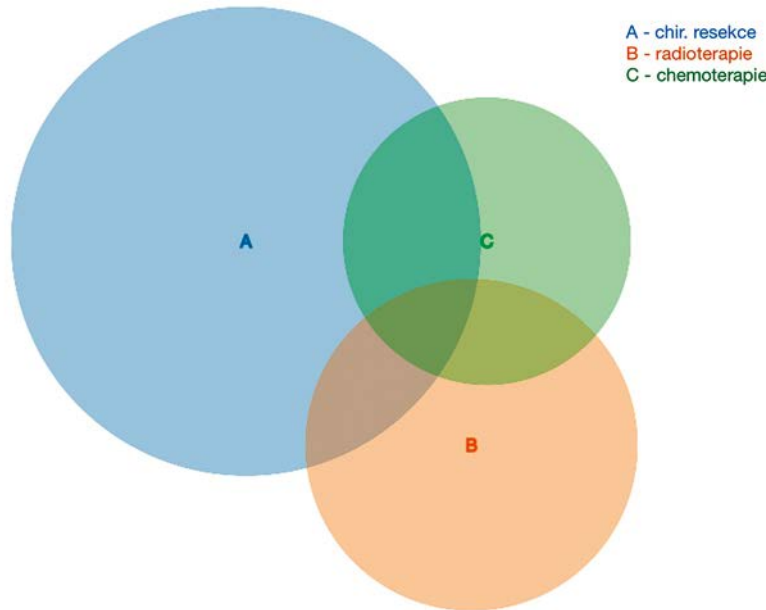
Již v roce 2002 statistickou analýzou velkého souboru pacientů s LGG definoval Pignatti *rizikové faktory*, spjatý s horší prognózou (11). Jedná se o vyšší věk (nad 40 let), histologie astrocytomu, největší rozměr tumoru 6 cm a více, tumor přesahující střední čáru a přítomnost neurodeficitu před operací. Další autoři pak přidávají další faktory, které zvyšují riziko rychlejší progresse LGG. Prokázal se negativní prognostický vliv rychleji rostoucích LGG (více než 4 mm za rok), či přítomnost syčení na postkontrastních skenech magnetické rezonance (12), přítomnost kognitivního deficitu (Mini mental status skóre 26 a nižší) (13). V roce 2015 byl publikován vliv mutačního statusu IDH a kodelce či non-kodelce chromozomu 1p/19q na přežívání pacientů s LGG (14).

Chirurgická resekce

V léčbě low-grade gliomů má primární pozici maximální možná chirurgická resekce (15). Bezpečně provedená exstirpace co největší porce nádoru vede k regresi klinické symptomatiky (nejčastěji epilepsie), prodlužuje celkové přežití i dobu do progresse onemocnění. I u zcela asymptomatických, náhodně zjištěných gliomů, má chirurgie přednost před konzervativním postupem a opakovanými kontrolami MRI (16).

Neurochirurgie v posledních letech nabízí stále radikálnější možnosti operativy bez zhoršení funkčního stavu pacienta. Resekce s využitím *neuronavigace* (Image Guided Surgery – chirurgie řízená obrazem) využívá v plánování přístupu i k peroperační orientaci v operačním poli nové techniky magnetické rezonance. *Traktografie* zobrazuje dlouhé dráhy bílé hmoty v oblasti zájmu, funkční MRI lokalizuje elokventní motorický resp. řečový kortex. V průběhu operace, kdy vypuštění mozkomíšního moku a postupná resekce nádoru snižuje přesnost neuronavigace, lze využít *ultrazvuku*. Ten v reálném čase pomůže lokalizovat rezidua nízkostupňového gliomu a zobrazit i přilehlé mozkové cévy. *Peroperační magnetická rezonance* neuronavigační data v průběhu resekce a přispívá k lepší orientaci a radikálnější exstirpaci nádorů.

Obr. 1. Použitá léčba u 13 621 pacientů s LGG léčených v letech 2004–2015 dle Národní onkologické databáze USA. Celkově 72,2 % pacientů s LGG podstoupilo chirurgickou léčbu, 36,0 % RT a 27,3 % ChT. Léčebné modality představovaly pouze chirurgickou resekci (u 41,5 % pacientů), pouze ChT (3,1 %) a pouze RT (6,1 %). Kombinace pak nejčastěji operaci + RT (11,5 %), operaci + RT + ChT (10,7 %), operaci + ChT (6,6 %)



Adjuvantní léčba

V současné době neexistuje univerzálně akceptovaný algoritmus pro následnou léčbu low-grade gliomů. Panuje obecná shoda stran *maximální bezpečné chirurgické resekce*, jako prvního kroku – dále se názory různí. Zdá se, že tak geneticky různorodá entita jako LGG, v rámci které se výrazně liší jak klinický průběh onemocnění, tak i citlivost na *radioterapii* (RT) resp. *chemoterapii* (ChT), zasluhuje individuální přehodnocení strategie léčby u každého pacienta.

Střední doba přežití u pacientů s LGG je přibližně 11 let (2). Studie prokazující efektivitu jednotlivých léčebných modalit na délku přežití pacientů vyžadují tudíž delší periodu sledování a výsledky jsou hodnotitelné až po několika letech.

Aktuální doporučení adjuvantní léčby difuzních low grade gliomů vychází ze starších studií, které v naprosté většině nerozlišují genetickou charakteristiku low grade gliomů. Nejasné zastoupení nádorů s IDH mutací a IDH wildtype ve vyšetřovaných kohortách, podobně jako nedefinovaný podíl nádorů s kodelecí 1p/19q výrazně komplikuje interpretaci výsledků těchto prací ve světle nové klasifikace LGG.

Radioterapie

Radioterapie, která je jednoznačně indikovaná u HGG, si vymezuje svoji jasnější pozici i v léčbě LGG.

Pro ozařování LGG je v dnešní době **obecně akceptovaná dávka** 50 až 54 Gy (17). Dávky o cca 10 Gy vyšší nezlepšují přežívání, ale způsobují vyšší výskyt nežádoucích účinků (18).

Větším problémem než samotná dávka záření je **načasování radioterapeutické intervence**. Strategie rezervovat si RT na období progresu či recidivy LGG resp. až na období prokázané diferenciaci na HGG je do jisté míry podložena výsledky studie **EORTC 22845** publikované v roce 2005 v Lancetu (19). Ta neprokázala rozdíl v celkové době přežití u pacientů ozařených časně po chirurgické resekci ve srovnání s pacienty ozařenými odloženě, při známkách progresu onemocnění.

Pozice radioterapie v léčebném algoritmu LGG záleží na charakteristice nádoru (jeho lokalizaci, rozsahu infiltrace a genetickém profilu) a je dané zvyklostí konkrétního pracoviště. Jsou centra, kde se radioterapie řadí do první linie léčby valné většiny LGG. Naproti tomu existuje mnoho pracovišť, které rezervují radioterapii pro pacienty s jasnou suspekci na vyšší grade. Na misce vah je možný benefit RT (prodloužení intervalu bez progresu, snížení frekvence epileptických záchvatů, oddálení neurologického zhoršení) a riziko této léčby (kognitivní deficit v odstupu několika let po ozaření).

Chemoterapie

Výraznou změnu v uvažování o léčbě LGG způsobilo zveřejnění dlouhodobých výsledků

studie **RTOG 9802**, která je od své publikace v roce 2016 nejvíce citovanou prací (20). Popisuje výsledky léčby 251 pacientů s LGG, kteří byli ve věku mladším 40 let a po neradikální operaci nebo ve věku 40 let a více a po jakékoliv operaci zařazení do jednoho z dvou ramen studie. Terapeutický postup pro první skupinu zahrnoval pooperační RT, přičemž druhá skupina navíc byla léčena 6 cykly chemoterapie PCV (prokarbazin, lomustin (CCNU) a vinkristin).

Výsledky přesvědčivě dokumentují delší celkovou dobu přežití (**OS**) i doby bez progresu onemocnění (*progression-free survival* **PFS**) ve skupině léčené RT + PCV.

Doporučení jasně indikace RT + PCV pro valnou většinu pacientů s LGG však zatím u nás nevstoupilo do denní praxe. Poměrně značná toxicita PCV a limitovaná certifikace složek této léčby v ČR je důvodem nedostupnosti uvedené kombinace pro praktické použití. Snaha nahradit PCV méně toxickým a lépe aplikovatelným temozolomidem nebyla zatím přesvědčivě podpořena studií.

Diskuze

Zpráva největšího onkologického registru – *Národní onkologické databáze USA* informuje o reálně využitých modalitách léčby a výsledcích 13 621 pacientů léčených s difuzním LGG v USA v letech 2004 až 2015 (21) (obrázek 1).

Medián přežití pacientů byl 11 let, což dorovnává nebo převyšuje většinu publikovaných výsledků. Celkově 72,2 % pacientů s LGG podstoupilo chirurgickou léčbu – (více než polovina z nich již bez další adjuvance), 36,0 % RT a 27,3 % chemoterapii.

Radioterapie byla statisticky signifikantně častěji indikována u starších pacientů, při prokázané 1p/19q kodelecii a u centrálně uložených tumorů.

Aktualizace doporučení jednotlivých neuro-onkologických společností reflektuje nejnovější poznatky, především stratifikaci pacientů podle molekulárních markerů (22). Prognosticky příznivý význam potvrzené IDH mutace a přítomné 1p/19q kodelece byl opakovaně prokázán, podobně jako nepříznivý nálezh IDH wildtype.

Většina doporučení definuje skupinu *low-risk* pacientů, kteří jsou mladší 40 let a prodělali graficky radikální chirurgickou resekci. V případě, že u nich navíc v resekátu gliomu byly prokázány příznivé molekulární charakteristiky (mutace IDH a kodelece 1p/19q), není v současnosti indikace k další adjuvantní léčbě až do doby prokázané grafické, či klinické progresu onemocnění.

Na opačném konci spektra stojí skupina *high-risk* pacientů, kteří jsou starší, mají graficky residuální tumor cytogeneticky nepříznivé charakteristiky a přítomný klinický deficit. Zde panuje narůstající tendence k časné adjuvantní RT a ChT.

Zůstává pak nejpočetnější skupina pacientů, která představuje cytogeneticky a klinicky širokou paletu kombinací, a pro které se metoda a zejména načasování případné RT či ChT stává předmětem diskuzí na neuroonkologických indikačních schůzkách.

Doporučení jasně indikace RT + PCV pro valnou většinu pacientů s LGG (20) zatím u nás nevstoupilo do denní praxe. Poměrně značná toxicita PCV a limitovaná certifikace složek této léčby v ČR je důvodem nedostupnosti uvedené kombinace pro praktické použití. Snaha nahradit PCV méně toxickým a lépe aplikovatelným temozolomidem nebyla přesvědčivě podpořena studií. Je k dispozici práce hodnotící účinnost léčby samotným temozolomidem ve srovnání s RT u pacientů s hi-

gh-risk LGG (studie **EORTC 22033–26033**) (23), přičemž výsledky u obou modalit léčby nebyly signifikantně rozdílné. Nepotvrdil se ani očekávaný horší kognitivní deficit ve skupině léčené RT ve srovnání s pacienty léčenými pouze temozolomidem. Nejnovější publikace preferují použití RT + temozolomid u pacientů s prognosticky příznivějším genetickým profilem nádoru, u agresivnějších forem pak upřednostňují RT + PCV (24).

Zařazení temozolomidu do algoritmu standardní léčby v našich podmínkách brání i de facto off-label použití tohoto léku v indikaci léčby LGG. Podle závazného souhrnu údajů o léčivém přípravku (SPC – Summary of Product Characteristics) je temozolomid určen k léčbě nově zjištěných glioblastomů, nebo progredujících či recidivujících anaplastických astrocytomů a glioblastomů.

Závěr

Nové poznatky genetické typizace LGG si vynutily přepracování WHO klasifikace, která

nyin klade důraz na genetický profil nádoru. Pokročilé zobrazovací metody umožňují lepší naplánování místa odběru bioptických vzorků a následné zpracování zahrnuje molekulární a cytogenetické vyšetření.

Díky nové klasifikaci, se mění pohled na heterogenní skupinu nízkostupňových gliomů. Multimodální léčba je nyní navrhována s ohledem na možnou agresivitu nádoru či předpoklad citlivosti na léčbu, které ve značné míře závisí na nových cytogenetických markrech.

V současné době je preferován individuální přístup respektující přání pacienta a zároveň aktuální možnosti terapie při zvážení rizika nežádoucích účinků.

Přesnější doporučení kombinace chirurgické resekce s adjuvantní chemoterapií a radioterapií čeká na potvrzení studiemi s dostatečně dlouhou dobou sledování.

Práce byla podpořena grantem Ministerstva zdravotnictví č. 15–33158A.

LITERATURA

- Ostrom QT, et al. CBTRUS Statistical Report: Primary Brain and Other Central Nervous System Tumors Diagnosed in the United States in 2009–2013. *Neuro Oncol*, 2016; 18(suppl_5): v1–v75.
- Wu J, et al. Comparison of Radiation Therapy Alone and Chemotherapy Alone for Low-Grade Gliomas without Surgical Resection. *World Neurosurg*, 2018.
- Cordova JS, et al. A systematic pipeline for the objective comparison of whole-brain spectroscopic MRI with histology in biopsy specimens from grade III glioma. *Tomography*, 2016; 2(2): 106–116.
- Nishio S, et al. Brain stem glioma: the role of a biopsy. *Br J Neurosurg*, 1991; 5(3): 265–73.
- Woodworth G, et al. Accuracy of frameless and frame-based image-guided stereotactic brain biopsy in the diagnosis of glioma: comparison of biopsy and open resection specimens. *Neurol Res*, 2005; 27(4): 358–62.
- Di N, et al. Can dynamic contrast-enhanced MRI evaluate VEGF expression in brain glioma? An MRI-guided stereotactic biopsy study. *J Neuroradiol*, 2018.
- Louis DN, et al. The 2007 WHO classification of tumours of the central nervous system. *Acta Neuropathol*, 2007; 114(2): 97–109.
- van den Bent MJ. Interobserver variation of the histopathological diagnosis in clinical trials on glioma: a clinician's perspective. *Acta Neuropathol*, 2010; 120(3): 297–304.
- Olar A, et al. IDH mutation status and role of WHO grade

- and mitotic index in overall survival in grade II-III diffuse gliomas. *Acta Neuropathol*, 2015; 129(4): 585–96.
- Louis DN, et al. The 2016 World Health Organization Classification of Tumors of the Central Nervous System: a summary. *Acta Neuropathol*, 2016; 131(6): 803–20.
- Pignatti F, et al. Prognostic factors for survival in adult patients with cerebral low-grade glioma. *J Clin Oncol*, 2002; 20(8): 2076–84.
- Pallud J, et al. Velocity of tumor spontaneous expansion predicts long-term outcomes for diffuse low-grade gliomas. *Neuro Oncol*, 2013; 15(5): 595–606.
- Daniels TB, et al. Validation of EORTC prognostic factors for adults with low-grade glioma: a report using intergroup 86–72–51. *Int J Radiat Oncol Biol Phys*, 2011; 81(1): 218–24.
- Cancer Genome Atlas Research N, et al. Comprehensive, Integrative Genomic Analysis of Diffuse Lower-Grade Gliomas. *N Engl J Med*, 2015; 372(26): 2481–98.
- Aghi MK, et al. The role of surgery in the management of patients with diffuse low grade glioma: A systematic review and evidence-based clinical practice guideline. *J Neurooncol*, 2015; 125(3): 503–30.
- Riva M, Bello L. Low-grade glioma management: a contemporary surgical approach. *Curr Opin Oncol*, 2014; 26(6): 615–21.
- Wang TJC, Mehta MP. Low-Grade Glioma Radiotherapy Treatment and Trials. *Neurosurg Clin N Am*, 2019; 30(1): 111–118.
- Shaw E, et al. Prospective randomized trial of low – ver-

- sus high-dose radiation therapy in adults with supratentorial low-grade glioma: initial report of a North Central Cancer Treatment Group/Radiation Therapy Oncology Group/Eastern Cooperative Oncology Group study. *J Clin Oncol*, 2002; 20(9): 2267–76.
- van den Bent MJ, et al. Long-term efficacy of early versus delayed radiotherapy for low-grade astrocytoma and oligodendroglioma in adults: the EORTC 22845 randomised trial. *Lancet*, 2005; 366(9490): 985–90.
- Buckner JC, et al. Radiation plus Procarbazine, CCNU, and Vincristine in Low-Grade Glioma. *N Engl J Med*, 2016; 374(14): 1344–55.
- Garcia CR, et al. Comprehensive evaluation of treatment and outcomes of low-grade diffuse gliomas. *PLoS One*, 2018; 13(9): e0203639.
- Sepulveda-Sanchez JM, et al. SEOM clinical guideline of diagnosis and management of low-grade glioma (2017). *Clin Transl Oncol*, 2018; 20(1): 3–15.
- Baumert BG, et al. Temozolomide chemotherapy versus radiotherapy in high-risk low-grade glioma (EORTC 22033–26033): a randomised, open-label, phase 3 intergroup study. *Lancet Oncol*, 2016; 17(11): 1521–1532.
- Hafazalla K, et al. Procarbazine, CCNU and vincristine (PCV) versus temozolomide chemotherapy for patients with low-grade glioma: a systematic review. *Oncotarget*, 2018; 9(72): 33623–33633.