

Effect of Hydroalcoholic Extract of *Prosopis farcta* Pod on Liver Histopathology and Malondialdehyde Level in Streptozotocin Diabetic Rats

Hajinezhad M.R.* *PhD*, Esmael Zadeh Bahabadi S.¹ *PhD*, Miri H.R.² *PhD*, Davari S.A.³ *PhD*, Darvish Sargazi M.¹

*Basic Sciences Department, Veterinary Medicine Faculty, University of Zabol, Zabol, Iran

¹Biology Department, Basic Sciences Faculty, University of Zabol, Zabol, Iran

²Basic Sciences Department, Medicine Faculty, Torbat Heydarieh University of Medical Sciences, Torbat Heydarieh, Iran

³Pathobiology Department, Veterinary Medicine Faculty, University of Zabol, Zabol, Iran

Abstract

Aims: Diabetes is a common endocrine disorder that can lead to hyperglycemia and hyperlipidemia. The aim of this study was to investigate the effect of hydroalcoholic extract of pod *Prosopis farcta*, on liver histopathology and tissue level of malondialdehyde (MDA) in streptozotocin-induced diabetic rats.

Materials & Methods: 45 male Wistar rats (200-300g) were divided into 3 groups; control, diabetic and *Prosopis farcta* extract treated diabetic. Type 1 diabetes was induced in by injection of streptozotocin (42mg/kg). One week after diabetes induction, *Prosopis farcta* extract (300mg/kg of body weight) was administered to treated diabetic group by gavage for 30 days. Hepatic histological changes were assessed with Hematoxylin-Eosin staining under light microscopy. The liver concentration of MDA was determined as thiobarbituric acid reactive substances (TBARS). The obtained data were statistically analyzed using Students T and Mann-Whitney rank sum tests.

Findings: Administration of *Prosopis farcta* extract decreased the concentration of malondialdehyde in liver tissue of treated diabetic group in comparison to diabetic group significantly ($p < 0.05$). Inflation and vacuolation of hepatocytes were observed with disarrangement of hepatic cords and sinusoidal narrowing. All previous signs were improved in *Prosopis farcta* treated group.

Conclusion: Hydro-alcoholic extract of *Prosopis farcta* pod can reduce the level of malondialdehyde as a marker of lipid peroxidation in liver and prevent the histopathological changes of liver associated with diabetes.

Keywords

Prosopis [<http://www.ncbi.nlm.nih.gov/mesh/68029862>];

Pathology [<http://www.ncbi.nlm.nih.gov/mesh/68010336>];

Liver [<http://www.ncbi.nlm.nih.gov/mesh/68008099>];

Diabetes Mellitus [<http://www.ncbi.nlm.nih.gov/mesh/68003920>]

* Corresponding Author

Tel: +9854322326567

Fax: +9854322240735

Address: Veterinary Medicine Faculty, University of Zabol, Kilometer 2nd of Bonjar-Pardis Road, Zabol, Iran.

Postal Code: 98613-35856

hajinezhad@uoz.ac.ir

Received: November 12, 2014

Accepted: February 23, 2015

ePublished: April 16, 2015

تأثیر عصاره هیدروالکلی غلاف میوه کهورک بر هیستوپاتولوژی و میزان مالون دی‌آلدئید کبد در موش‌های صحرایی دیابتی شده با استرپتوزوتوسین

محمدرضا حاجی‌نژاد* PhD

گروه علوم پایه، دانشکده دامپزشکی، دانشگاه زابل، زابل، ایران

صدیقه اسمعیل‌زاده بهابادی PhD

گروه زیست‌شناسی، دانشکده علوم پایه، دانشگاه زابل، زابل، ایران

حمیدرضا میری PhD

گروه علوم پایه، دانشکده پزشکی، دانشگاه علوم پزشکی تربت حیدریه، تربت حیدریه، ایران

سیده‌آیدا داوری PhD

گروه پاتوبیولوژی، دانشکده دامپزشکی، دانشگاه زابل، زابل، ایران

موسی درویش سرگزی BSc

گروه زیست‌شناسی، دانشکده علوم پایه، دانشگاه زابل، زابل، ایران

چکیده

اهداف: دیابت اختلال آندوکرینی شایعی است که باعث هیپرلیپیدمی و هیپرگلیسمی می‌شود. هدف از این مطالعه، بررسی تأثیر عصاره غلاف میوه کهورک بر هیستوپاتولوژی کبد و غلظت مالون‌دی‌آلدئید بافت کبد در موش‌های صحرایی دیابتی بود.

مواد و روش‌ها: ۴۵ سر موش صحرایی نر ویستار (۳۰۰-۲۰۰ گرم) به سه گروه شاهد، دیابتی و دیابتی تحت درمان تقسیم شدند. دیابت نوع یک با تزریق داخل‌صفاقی استرپتوزوتوسین (۴۲ میلی‌گرم بر کیلوگرم) القا شد. یک هفته پس از دیابتی‌شدن، عصاره غلاف کهورک (۳۰۰ میلی‌گرم بر کیلوگرم وزن بدن) به مدت ۳۰ روز به صورت گاوژ به موش‌های گروه دیابتی تحت تیمار خوراندند. تغییرات هیستوپاتولوژیک کبد با رنگ‌آمیزی هماتوکسیلین-انوزین و میکروسکوپ نوری مورد بررسی قرار گرفت. همچنین میزان مالون‌دی‌آلدئید بافت کبد براساس واکنش تیوباربیتوریک‌اسید اندازه‌گیری شد. داده‌ها با استفاده از آزمون آماری T استیودنت و آزمون مجموع رتبه‌ای من-ویتنی بررسی شدند.

یافته‌ها: تیمار با عصاره کهورک، غلظت مالون‌دی‌آلدئید بافت کبد را در گروه دیابتی تحت تیمار در مقایسه با گروه دیابتی به‌طور معنی‌داری کاهش داد ($p < 0.05$). تورم و واکوئوله‌شدن هیاتوسیت‌ها همراه با نامنظم‌شدن هیاتیک‌کورها و باریک‌شدن سینوزوئیدها در گروه دیابتی مشاهده شد. همه علائم مذکور در گروه دیابتی تحت درمان بهبود داشت. **نتیجه‌گیری:** عصاره غلاف میوه کهورک می‌تواند غلظت مالون‌دی‌آلدئید را به‌عنوان شاخص پراکسیداسیون لیپیدی در بافت کبد کاهش دهد و از آسیب کبدی ناشی از دیابت جلوگیری کند.

کلیدواژه‌ها: کهورک، آسیب‌شناسی، کبد، دیابت شیرین

تاریخ دریافت: ۱۳۹۳/۰۸/۲۱

تاریخ پذیرش: ۱۳۹۳/۱۲/۰۶

* نویسنده مسئول: hajinezhad@uoz.ac.ir

مقدمه

بیماری دیابت یکی از مسایل پیچیده در علم پزشکی است. این عارضه، ارتباط تنگاتنگی با بیماری‌های قلبی-عروقی دارد. عوارض جانبی بیماری دیابت با افزایش تولید گونه‌های فعال اکسیژن در ارتباط است [۱]. گونه‌های فعال اکسیژن که در اصطلاح عوامل اکسیدان خوانده می‌شوند، بسیار واکنش‌پذیرند و به غشای سلول و اندامک‌های حیاتی مانند میتوکندری‌ها آسیب می‌رسانند [۲]. استرس اکسیداتیو موجب پراکسیدشدن لیپیدهای غشای سلول و سخت‌شدن دیواره سلول‌ها می‌شود و در نتیجه، کارکرد نرمال سلول مختل شده و سلول می‌میرد [۳]. استرس اکسیداتیو در پاتوژنز بسیاری از بیماری‌ها مثل دیابت، آترواسکلروز و سرطان نقش مهمی دارد. رادیکال‌های آزاد مانند آنیون سوپراکسید با شرکت در واکنش‌های سلولی سبب افزایش تولید متابولیت‌های ثانویه مانند پراکسیدهای پروژن می‌شوند که سمیت بیشتری نسبت به رادیکال‌های آزاد دارند. سیستم‌های دفاع آنتی‌اکسیدانی بدن از آسیب حاصل از رادیکال‌های آزاد جلوگیری می‌کنند. عدم تناسب تولید رادیکال‌های آزاد و سیستم دفاع آنتی‌اکسیدانی، شرایط را برای استرس اکسیداتیو مهیا می‌کند. در سطح سلولی می‌توان با مهار پروتئین‌های جفت‌نشده میتوکندری NADH و iNOS سطح استرس اکسیداتیو را کاهش داد [۴].

دیابت از دسته بیماری‌هایی است که ارتباط نزدیک با استرس اکسیداتیو دارد. در این بیماری میزان رادیکال‌های آزاد افزایش چشمگیری می‌یابد [۴]. مالون‌دی‌آلدئید که در فرآیند پراکسیداسیون لیپیدی تولید می‌شود از مهم‌ترین شاخص‌های تعیین سطح استرس اکسیداتیو است. با استفاده از مواد موثره گیاهی که دارای خاصیت ضددیابتی و آنتی‌اکسیدانی هستند می‌توان سطح مالون‌دی‌آلدئید را کاهش داد [۵]. با توجه به کاربرد روزافزون گیاهان دارویی در درمان دیابت، شناخت خواص این گیاهان اهمیت بیشتری یافته است. گیاهان دارویی از منابع غنی آنتی‌اکسیدان‌های طبیعی هستند و می‌توانند قدرت آنتی‌اکسیدان‌های پلاسما را افزایش داده و خطر سرطان، بیماری‌های قلبی-عروقی و دیابت را کاهش دهند. از سوی دیگر، آنتی‌اکسیدان‌های طبیعی به دلیل ارزان و در دسترس بودن می‌توانند جایگزین مناسبی برای داروهای شیمیایی باشند یا به‌عنوان داروی مکمل همراه با آنها مصرف شوند [۶].

کهورک یا *پروسوپیس فارکتا* (*Prosopis farcta*) متعلق به خانواده حبوبات (لگومیناسه) است. جغجغه یا کهور سوری (*Syrian mesquite*)، بومی آسیا است و در مناطق وسیعی از هندوستان تا ایران و عراق یافت می‌شود [۷]. برخی ترکیبات موثر موجود در گیاه کهورک عبارت از ۵- هیدروکسیل، آلکالوئیدها، ال-آرابینوز، لکتین، آپینگین و تریپتامین هستند [۸]. همچنین عصاره اتانولی میوه این گیاه حاوی آلکالوئید، تانن، گلیکوزید، فلاونوئید و ساپونین است [۹، ۱۰]. در ایران از میوه و برگ‌های این گیاه برای

عصاره‌ها براساس آزمایش‌های اولیه صورت گرفت. برای انتخاب دوز ابتدا با بررسی منابع مختلف، غلظتی از عصاره که محققان دیگر نیز در عصاره‌های گیاهان دیگر به نتیجه رسیده بودند انتخاب شد [۱۵، ۱۶]. از آنجا که دوزهای بالاتر و پایین‌تر ۳۰۰ میلی‌گرم بر کیلوگرم وزن بدن نتیجه مطلوبی نداشتند این دوز برای گروه تحت تیمار انتخاب شد. براساس وزن موش به‌وسیله تیوب فدی‌نگ عمل گاوژ به‌مدت ۳۰ روز در ساعت مشخص از روز ادامه داشت. دوره تیمار ۳۰ روزه با توجه به مطالعات مشابه انتخاب شد [۱۹-۱۷]. به موش‌های گروه شاهد در این مدت سرم فیزیولوژی خوراندن شد تا از لحاظ استرس واردشده همه در یک سطح باشند.

عصاره‌گیری از گیاه کهورک: به‌منظور تهیه عصاره، گیاه کهورک از اداره منابع طبیعی زابل تهیه شد و سپس به پژوهشکده سلولی و مولکولی دانشگاه زابل انتقال یافت و توسط کارشناسان گیاه‌شناسی شناسایی و تایید شد. میوه جمع‌آوری شده در سایه خشک شد. میوه این گیاه دارای بخشی به نام غلاف است که اطراف دانه‌ها را فرا می‌گیرد. غلاف میوه این گیاه به‌طور کامل از دانه‌ها جدا و آسیاب شد. پس از آسیاب کردن، در ۳۰۰ گرم بر لیتر اتانول ۸۰٪ به‌مدت ۴۸ ساعت در محیط تاریک نگه داشته شد. محلول به‌دست‌آمده سپس با پمپ خلا صاف شده و عصاره به‌دست‌آمده در پلیت‌های پیرکس داخل آون 40°C به‌مدت ۲۴ ساعت قرار گرفت تا کاملاً خشک شود. سپس توسط هاون مخصوص پودر شد و دور از نور در 4°C (یخچال معمولی) نگهداری شد تا در هنگام نیاز مورد استفاده قرار گیرد. عصاره غلاف میوه کهورک به‌مدت ۳۰ روز به موش‌های صحرایی به‌صورت گاوژ خوراندن شد. در پایان آزمایش، از قلب موش‌های صحرایی خونگیری به‌عمل آمد. سپس به‌طریقه انسانی و با مصرف داروی بی‌هوشی آسان‌کشی شده، کالبدگشایی انجام گرفت و نمونه‌های کبد برای بررسی هیستوپاتولوژیک در محلول ۱۰٪ فرمالین بافری قرار داده شد. نمونه‌های بافتی کبد مورد پاساژ قرار گرفته و پس از تهیه مقاطع ۴ تا ۵ میکرونی به‌وسیله هماتوکسیلین و اتوزین رنگ‌آمیزی شدند. مقاطع بافتی سپس در زیر میکروسکوپ نوری مورد ارزیابی قرار گرفتند. بعد از گردآوری داده‌های مربوط به هر کدام از موش‌ها، اعداد به‌دست‌آمده با استفاده از آزمون آماری تی استیونند و آزمون مجموع رتبه‌ای من-ویتنی بررسی شدند. سطح معنی‌داری در حد $p < 0.05$ در نظر گرفته شد.

اندازه‌گیری مالون‌دی‌آلدئید بافتی به وسیله تیوباربی‌توریک‌اسید: در پایان آزمایش و پس از آسان‌کشی (کشتن حیوان با رعایت اخلاق)، بافت کبد جدا شد و پس از شستشو با سالی‌ن سرد وزن هر کبد اندازه‌گیری شد. نمونه‌های کبد همراه با بافر تریس هموژنیزه شدند و محلول هموژنیزه‌شده سانتریفوژ شد. برای جلوگیری از تخریب پروتئین‌ها و آنزیم‌ها، تمام مراحل ذکرشده در دمای ۴ درجه سانتی‌گراد و در سردخانه دانشکده

درمان دیابت و طیف گسترده‌ای از بیماری‌ها استفاده می‌شود. برخی از کاربردهای این گیاه در پژوهش‌های جدید به‌اثبات رسیده است. اما بیشتر موارد کارکرد این گیاه، در فرهنگ عامیانه مردم هر منطقه ریشه دارد و توسط مراجع دانشگاهی و علمی بررسی نشده است؛ مثلاً از میوه کهورک برای درمان اسهال، سرفه و سرماخوردگی استفاده می‌شود [۱۱]. به‌تازگی اثر محافظت‌کننده نورونی برگ گیاه کهورک به‌اثبات رسیده است [۱۲]. برگ این گیاه برای درمان زخم ناشی از دیابت کاربرد دارد. اما تاکنون مکانیزم دقیق تأثیر آن به‌درستی درک نشده است [۱۳]. در کشور اردن نیز از عصاره حاصل از ریشه این گیاه در درمان دیابت استفاده می‌شود [۱۴]. گیاهان دارویی و ترکیبات دارویی با منشا گیاهی دارای طیف وسیعی از آنتی‌اکسیدان‌ها هستند که می‌توانند در درمان بیماری‌های مرتبط با دیابت موثر باشند. عوارض جانبی کمتر و قیمت مناسب ترکیبات گیاهی از دیگر دلایل گرایش روزافزون نسبت به این داروها است. تاکنون مطالعه‌ای در مورد اثر میوه گیاه کهورک بر کاهش عوارض جانبی ناشی از بیماری دیابت انجام نشده است.

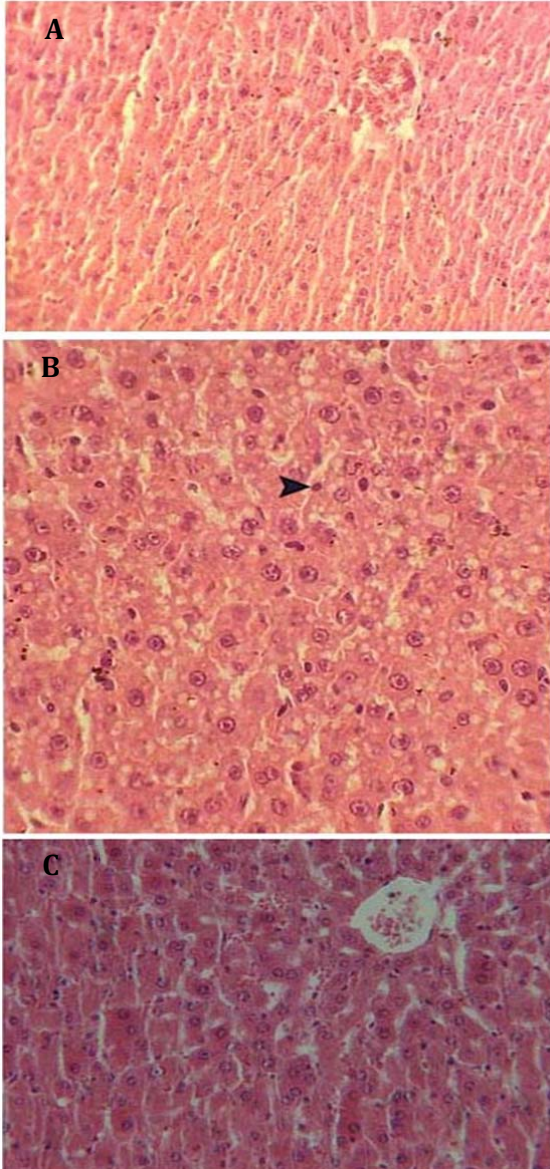
هدف از این مطالعه، بررسی اثر عصاره غلاف گیاه کهورک بر هیستوپاتولوژی کبد و مالون‌دی‌آلدئید بافت کبد به‌عنوان شاخص استرس اکسیداتیو بود.

مواد و روش‌ها

تعداد ۴۵ سر موش صحرایی نر از نژاد ویستار با وزن ۲۰۰ تا ۳۰۰ گرم از دانشگاه علوم پزشکی مشهد تهیه شده و در مرکز پرورش دانشکده دامپزشکی دانشگاه زابل نگهداری شدند. حیوانات در شرایط استاندارد با نور، دما و غذای مناسب قرار گرفتند و پس از ۱۰ روز که موش‌ها با شرایط آزمایشگاه سازگار شدند، آزمایشات انجام گرفت. این پژوهش براساس قوانین بین‌المللی در مورد حیوانات آزمایشگاهی و آیین‌نامه کمیته‌های منطقه‌ای اخلاق در پژوهش‌های علوم پزشکی به انجام رسید.

حیوانات مورد آزمایش پس از سازگاری با محیط جدید به‌طور تصادفی به گروه‌های ۱۵ تایی شاهد، دیابتی و دیابتی تحت درمان با ۳۰۰ میلی‌گرم بر کیلوگرم وزن بدن عصاره میوه گیاه کهورک تقسیم شدند. موش‌های صحرایی گروه دوم و سوم با تزریق داخل‌صفاقی استرپتوزوسین (۴۲ میلی‌گرم بر کیلوگرم) دیابتی شدند. سه روز پس از تزریق، دیابتی شدن موش‌ها با اندازه‌گیری قند خون تایید شد. گلوکز خون بالاتر از ۲۵۰ میلی‌گرم بر دسی‌لیتر مبنای دیابتی شدن در نظر گرفته شد. برای تهیه محلول خوراکی برای گاوژ دادن موش‌ها از عصاره هیدروالکلی برگ گیاه کهورک براساس غلظت ۳۰۰، مقدار ۱۶/۷۵ گرم از پودر عصاره به‌دست‌آمده در داخل بالن ژوژه ۲۵۰ سی‌سی ریخته شد که با آب مقطر به حجم ۲۵۰ سی‌سی رسید. داخل بالن ژوژه مگنت انداخته و روی هیتر قرار داده شد تا خوب هم خورده و محلول یکنواختی به‌دست آمد. انتخاب این دوز از

قرار گرفته‌اند، به‌علت کمبود فضا نسبت به حالت طبیعی باریک‌تر شده بودند. در هیچ کدام از نمونه‌های گروه دیابتی سلول‌های آماسی و نکروز سلولی مشاهده نشد. در گروه دیابتی تحت درمان با عصاره گیاه کهورک پارانثیم کبد سالم بوده، در سیتوپلاسم هیپاتوسیت‌ها تجمع رسوبات یا واکوئول مشاهده نشد و هسته‌ها و سینوزوئیدها نیز وضعیت طبیعی داشتند (شکل ۱).



شکل ۱ A: پارانثیم کبد موش صحرایی در گروه دیابتی. تجمع رسوبات گلیکوژن در سیتوپلاسم هیپاتوسیت‌ها در ناحیه میانی لوبول کبدی و اطراف سیاهرگ مرکزی که سبب باریک‌شدن سینوزوئیدها شده است (بزرگ‌نمایی $\times 200$ با رنگ‌آمیزی H&E); B: پارانثیم کبد موش صحرایی در گروه دیابتی. تورم و واکوئل‌شدن سیتوپلاسم هیپاتوسیت‌ها به‌علت تجمع گلیکوژن، پیکنوزه‌شدن هسته هیپاتوسیت‌ها (نوکلئوس) و نامنظم قرارگرفتن هیپاتیک کوردها (بزرگ‌نمایی $\times 720$ با رنگ‌آمیزی H&E); C: پارانثیم کبد موش صحرایی در گروه دیابتی تحت درمان. هیپاتوسیت‌ها سالم بوده، فاقد هرگونه تجمع رسوبات یا واکوئول هستند (بزرگ‌نمایی $\times 720$ با رنگ‌آمیزی H&E).

دامیزشکی زایل انجام شد. پس از پایان مرحله سانتریفیوژ، محلول شفاف بالایی با استفاده از پیت از بقیه محلول جدا شده و قسمت پایینی محلول دور ریخته شد. برای سنجش میزان مالون‌دی‌آلدئید بافتی از محلول شفاف بالایی استفاده شد. اندازه‌گیری سطح بافتی مالون‌دی‌آلدئید به‌وسیله تعیین مقدار مواد واکنش‌دهنده با تیوباربی‌توریک‌اسید و دستورالعمل کیت (انزان شیمی، تهران) انجام شد. براساس دستورالعمل کیت، 100 میکرولیتر از بافت هموژنیزه، آب مقطر دیونیزه و سدیم کلرید 0.9% (به نسبت حجمی یک:یک:یک) داخل لوله آزمایش ریخته شد. لوله آزمایش به‌مدت 40 دقیقه در 37°C نگهداری شد. سپس با استفاده از یک میلی‌لیتر اسیدکلریدریک 0.8 مولار که حاوی اسیدتری‌کلرواستیک 12.5% است واکنش متوقف شد. پس از اضافه‌کردن یک سی‌سی محلول تیوباربی‌توریک‌اسید 1% محلول به‌مدت 20 دقیقه جوشانده و در دمای اتاق سرد شد. محلول سردشده به‌مدت 30 دقیقه در 3000 دور در دقیقه سانتریفیوژ شد. جذب نوری محلول در طول موج 532 نانومتر با استفاده از دستگاه اسپکتروفتومتر (UNICO UV/VIS- 2100؛ ایالات متحده) سنجش شد.

تجزیه و تحلیل آماری داده‌ها: از نظر آماری تمام نتایج به‌صورت میانگین \pm خطای استاندارد بیان شد. برای مقایسه نتایج هر پارامتر در هر یک از گروه‌ها قبل و بعد از بررسی، از آزمون تحلیل واریانس با اندازه‌گیری‌های مکرر و آزمون تی زوجی استیودنت استفاده شد. مقایسه گروه‌ها با همدیگر در هر یک از دوره‌های زمانی با استفاده از آزمون تحلیل واریانس یک‌طرفه و به‌دنبال آن آزمون تکمیلی توکی انجام گرفت. $p < 0.05$ به‌عنوان درجه معنی‌داری در نظر گرفته شد.

یافته‌ها

غلظت مالون‌دی‌آلدئید بافتی تفاوت معنی‌داری بین دو گروه شاهد (1.1 ± 2.4 میکرومول بر گرم پروتئین) و تیمار (12.7 ± 3.1 میکرومول بر گرم پروتئین) داشت. در پایان 30 روز، میزان مالون‌دی‌آلدئید بافت کبد در گروه دیابتی در حد معنی‌داری بیش از گروه شاهد بود ($p < 0.05$)، اما تیمار با عصاره کهورک در گروه دیابتی سبب کاهش معنی‌داری در میزان مالون‌دی‌آلدئید بافت کبد در مقایسه با گروه دیابتی تیمارنشده (9.2 ± 2.7 میکرومول بر گرم پروتئین) شد.

در بررسی هیستوپاتولوژیک کبد در گروه دیابتی، تورم و واکوئل‌شدن هیپاتوسیت‌ها به‌علت تجمع گلیکوژن و همچنین تجمع رسوبات گلیکوژن در سیتوپلاسم هیپاتوسیت‌ها مشاهده شد که قسمت عمده این ضایعات در ناحیه مرکز لوبولی و اطراف ورید مرکزی بود. به‌علت وجود تورم و تجمع رسوبات گلیکوژنی در سیتوپلاسم هیپاتوسیت‌ها، هسته‌ها پیکنوزه و هیپاتیک کوردها نامنظم شده بودند. همچنین سینوزوئیدها که بین طناب‌های هیپاتوسیستی

بحث

در پژوهش کنونی اثر عصاره میوه کهورک بر غلظت مالون دی‌آلدئید بافتی و هیستوپاتولوژی کبد در موش‌های صحرایی دیابتی ارزیابی شد. نتایج به دست آمده در نمودار ۱ نشان می‌دهد که تیمار با عصاره باعث کاهش معنی‌دار میزان مالون دی‌آلدئید می‌شود. نتایج حاصل از این مطالعه بیانگر آن است که عصاره این گیاه سبب کاهش غلظت مالون دی‌آلدئید در گروه‌های تیمار در مقایسه با گروه شاهد شده است. تعیین غلظت مالون دی‌آلدئید به عنوان یکی از شاخص‌های استرس اکسیداتیو در بسیاری از مطالعات مورد ارزیابی قرار گرفته است [۱۸].

گیاه کهورک دارای ترکیباتی با خاصیت آنتی‌اکسیدان است که می‌تواند در درمان دیابت موثر باشند. آنتی‌اکسیدان‌ها با مکانیزم‌های مختلف سبب خنثی کردن گونه‌های فعال اکسیژن می‌شوند؛ به عنوان مثال، برداشت یون‌های فلزی کاتالیتیک مانند Fe^{2+} ، cu^{2+} و برداشت گونه‌های فعال اکسیژن مانند یون سوپراکسید $[O_2]$ و پراکسید هیدروژن (H_2O_2). سیستم‌های آنتی‌اکسیدانی به دو گروه آنزیمی و غیرآنزیمی تقسیم می‌شوند. آنزیم‌هایی مانند سوپراکسید دیسموتاز (SOD)، کاتالاز (CAT) و گلوکاتایون پراکسیداز (GPx) جزو سیستم‌های دفاع آنتی‌اکسیدان آنزیمی هستند. سیستم دفاع آنتی‌اکسیدانی غیرآنزیمی شامل آنتی‌اکسیدان‌هایی مانند اسید اسکوربیک، ویتامین E (آلفا توکوفرول) و کاروتنوئیدها است [۲۰].

گیاه کهورک سرشار از فلاونوئیدها و ترکیبات فنولیک است که اثرات درمانی آنها به اثبات رسیده است. فلاونوئیدها آنتی‌اکسیدان‌های موثری در خنثی کردن رادیکال‌های آزاد هستند. ترکیبات فنولیک می‌توانند یک اتم هیدروژن را به رادیکال آزاد داده و آن را خنثی کنند. پاکسازی رادیکال‌های آزاد توسط ترکیبات فنولی برای ویژگی آنتی‌اکسیدانی آنها بسیار اهمیت دارد و می‌تواند با قطع واکنش‌های زنجیره‌ای رادیکال آزاد، از شروع آن جلوگیری نماید. از جمله ترکیبات فنولیک موجود در عصاره کهورک، کروسیتین است که دارای اثرات آنتی‌اکسیدانی قوی است [۲۱]. آزلون نیز از ترکیباتی است که در عصاره کهورک وجود دارد و اثرات آنتی‌اکسیدانی کهورک را به آن ربط می‌دهند. ساپونین موجود در گیاه کهورک می‌تواند گلوکز و لیپوپروتئین‌های پلاسما را کاهش دهد. همچنین خاصیت آنتی‌اکسیدانی ترکیبات فنولیک موجب حذف رادیکال‌های آزاد و کاهش غلظت مالون دی‌آلدئید پلاسما می‌شود. گیاه کهورک دارای دو گروه مهم از ساپونین‌ها به نام کوکوروبیتان (cucurbitane) و اولیانان (oleanane) است که دارای اثر متوسط آنتی‌اکسیدانی هستند و می‌توانند از افزایش قند خون جلوگیری کنند. ساپونین‌ها می‌توانند برخی آنزیم‌های مسیر بیوسنتز کلسترول را مهار کنند [۲۲]. در مطالعه حاضر، القای دیابت در موش‌های صحرایی سبب افزایش میزان مالون دی‌آلدئید بافت

کبد شد. در بیماری دیابت، میزان تولید رادیکال‌های آزاد افزایش یافته و قدرت دفاع آنتی‌اکسیدانی بدن در مواجهه با رادیکال‌های تولیدشده کاهش می‌یابد. مالون دی‌آلدئید، محصول نهایی پراکسیداسیون لیپیدی است که برای بررسی حضور گونه‌های فعال اکسیژن و ایجاد پراکسیداسیون لیپیدی سنجش می‌شود. کاهش فعالیت آنزیم‌های آنتی‌اکسیدانی موجب افزایش غلظت مالون دی‌آلدئید پلاسما شده و میزان سایر شاخص‌های استرس اکسیداتیو را افزایش می‌دهد [۲۳]. همان طور که نتایج تحقیق نشان داد، تجویز عصاره میوه گیاه توانست باعث کاهش پراکسیداسیون لیپیدی شود.

عصاره برگ این گیاه دارویی موجب افزایش حساسیت سلول‌ها به انسولین و کاهش گلوکز سرم می‌شود [۲۴]. همچنین در کاهش سطح تری‌گلیسرید و اسیدهای چرب آزاد (FFA) نقش دارد [۲۵]. تجویز عصاره دانه این گیاه می‌تواند بیان ژن سازنده گیرنده LDL را در بافت کبد افزایش دهد [۲۶]. در بررسی حاضر، کاهش آسیب کبدی ناشی از هیپرلیپیدمی می‌تواند در نتیجه این مکانیزم‌ها باشد. تزریق عصاره ریشه گیاه کهورک به صورت زیرجلدی به موش‌های دیابتی سبب کاهش معنی‌دار غلظت قند خون شد، هر چند این کاهش از نظر آماری معنی‌دار نبود که احتمالاً به علت نحوه تجویز عصاره است. بررسی توکسیکولوژیک نشان داد که عصاره ریشه این گیاه فاقد اثرات سمی است [۲۷]. بررسی حاضر نشان داد تجویز میوه گیاه کهورک سبب کاهش سطح مالون دی‌آلدئید می‌شود که احتمالاً به دلیل وجود ساپونین‌ها و ترکیبات فلاونوئیدی میوه بوده که از آغاز واکنش زنجیره‌ای رادیکال آزاد جلوگیری می‌کنند.

از محدودیت‌های این مطالعه می‌توان به عدم ارزیابی فعالیت آنزیم‌های آنتی‌اکسیدانی کبد مانند سوپراکسید دیسموتاز، کاتالاز و گلوکاتایون پراکسیداز اشاره کرد. پیشنهاد می‌شود که در طرح‌های مشابه آتی، شاخص‌های مرتبط با استرس اکسیداتیو در بافت‌های دیگر مانند کلیه، قلب و مغز بررسی شود. در پایان، با توجه به یافته‌های مطالعه حاضر به نظر می‌رسد که عصاره گیاه کهورک سطح مالون دی‌آلدئید بافت کبد را در موش‌های صحرایی دیابتی کاهش می‌دهد. هر چند که بررسی‌های بیشتر برای شناسایی مکانیزم‌های عمل و اثر بخش‌های مختلف گیاه پیشنهاد می‌شود.

نتیجه گیری

یافته‌های این پژوهش نشان می‌دهد که عصاره غلاف گیاه کهورک، میزان پراکسیداسیون لیپیدی را کاهش می‌دهد و می‌تواند از عوارض ثانویه بیماری دیابت جلوگیری کند.

تشکر و قدردانی: از همکاری آقای مهدی میرشکار برای انجام محاسبه‌های آماری و آقای محمد شیخ مسئول آزمایشگاه فیزیولوژی تشکر می‌شود.

compression in Rats. J Gorgan Uni Med Sci. 2012;14(4):39-43. [Persian]

13- Ranjbar-Heidari A, Khaiatzadeh J, Mahdavi-Shahri N, Tehrani-poor M. The effect of fruit pod powder and aquatic extract of prosopis farcta on healing cutaneous wounds in diabetic Rat. Zahedan J Res Med Sci. 2012;14(5):16-20.

14- Al-Aboudi A, Afifi FU. Plants used for the treatment of diabetes in Jordan: A review of scientific evidence. Pharm Biol. 2011;49(3): 221-39.

15- Hedayati M, Pouraboli I, Pouraboli B, Dabiri Sh, Javadi A. Effects of otostegia persica extract on serum level of glucose and morphology of pancreas in diabetic rats. Koomeh. 2012;13(2):201-8. [Persian]

16- Zare T, Mokhtari M, Mohammadi J. The effect of Hydroalcoholic extracts of prangos ferulacea on blood factors of kidney and liver functions in diabetic male wistar rats. J Fasa Univ of Med Sci. 2012;2(3):174-80. [Persian]

17- Rahbarian R, Sadooghi SD. Investigating the effects of aqueous extract of asafoetida resin on the serum level of insulin and blood glucose in type 1 diabetic rats. J Shahrekord Univ Med Sci. 2014;16(3):16-21. [Persian]

18- Nielsen F, Mikkelsen BB, Nielsen JB, Andersen HR, Grandjean P. Plasma malondialdehyde as biomarker for oxidative stress: Reference interval and effects of life-style factors. Clin Chem. 1997;43(7):1209-14.

19- Masjedi F, Gol A, Dabiri Sh, Javadi A. Preventive effect of garlic on histopathology of liver and markers of hepatic injury in streptozotocin-induced diabetic rats. Iran J Endocrinol Metabolism. 2009;11(4):433-41. [Persian]

20- Sies H. Strategies of antioxidant defense. Eur J Biochem. 1993;215(2):213-9.

21- Ali-Shtayeh MS, Jamous RM, Al-Shafie' JH, Elgharabah WA, Kherfan FA, Qarariah KH. Traditional knowledge of wild edible plants used in Palestine (Northern West Bank): A comparative study. J Ethnobiol Ethnomed. 2008;12(4):13.

22- Al-Jeboory AA, Alhusainy WAH. Cardiovascular studies on prosopis farcta. Fitoterapia. 1984;55:137-42.

23- Yaniv Z, Dafni A, Friedman B, Palevith D. Plants used for the treatment of diabetes in Israel. J Ethnopharmacol. 1987;19(2):145-51.

24- Afifi FU. Hypoglycemic effects of prosopis farcta. Int J Pharmacognosy. 1993;31(2):161-4.

25- Asadollahi K, Abassi N, Afshar N, Alipour M, Asadollahi p.. Investigation of the effects of prosopis farcta plant extract on rat's aorta. J Med Plants Res. 2010;4(2):142-7.

26- Asadollahi A, Sarir H, Omidi A, Torbati MB. Hepatoprotective potential of prosopis farcta beans extracts against acetaminophen-induced Hepatotoxicity in wister rats. Int J Prev Med. 2014;5(10):1281-5.

27- Jafari F, Minaiyan M, Hoseyni-Baharanchi M, Heidari-Beni M. Anti-diabetic effect of prosopis farcta (Bank & Soland) J. F. Macbar extract in rats. J Health Syst Res. 2013;Special Issue on Nutrition:1649-56. [Persian]

تأییدیه اخلاقی: پروتکل این پژوهش براساس قوانین بین‌المللی در مورد حیوانات آزمایشگاهی و سند تصویب در کمیته اخلاق در پژوهش‌های علوم پزشکی (BP-QP-106 -01) و به انجام رسیده.

تعارض منافع: هیچ گونه تعارض منافع توسط نویسندگان بیان نشده است.

منابع مالی: مطالعه براساس پایان‌نامه کارشناسی ارشد آقای موسی درویش سرگزی و با هزینه گروه زیست‌شناسی دانشگاه زابل انجام گرفت.

منابع

- 1- Giacco F, Brownlee M. Oxidative stress and diabetic complications. Circ Res. 2010;107(9):1058-70.
- 2- Widlansky ME, Gutterman DD. Regulation of endothelial function by mitochondrial reactive oxygen species. Antioxid Redox Signal. 2011;15(6):1517-30.
- 3- Naudi A, Jove M, Ayala V, Cassanye A, Serrano J, Gonzalo H, et al. Cellular dysfunction in diabetes as maladaptive response to mitochondrial oxidative stress. Exp Diabetes Res. 2012;2012:1-14
- 4- Victor VM, Rocha M, Herance R, Hernandez-Mijares A. Oxidative stress and mitochondrial dysfunction in type 2 diabetes. Curr Pharm Des. 2011;17(36):3947-58.
- 5- Esrefoglu M. Oxidative stress and benefits of antioxidant agents in acute and chronic hepatitis. Hepat Mon. 2012;12(3):160-7.
- 6- Ryan EA, Pick ME, Marceau C. Use of alternative medicines in diabetes mellitus. Diabet Med. 2001; 18(3):242-5.
- 7- Harzallah-Skhiri F, Ben Jannet H. Flavonoids diversification in organs of two prosopis farcta (Banks & Sol.) Eig. (Leguminosea, Mimosoideae) populations occurring in the northeast and the southeast of Tunisia. J Appl Sci Res. 2005;1(2):130-6.
- 8- Marles RJ, Farnsworth NR. Antidiabetic plants and their active constituents. Phytomedicine. 1996;2(2):137-89.
- 9- Ansari nik H, Saberi M, Jahantigh M, Ebrahimzadeh A. The evaluation of chemical composition and dry matter degradability of prosopis farcta fruit using in situ nylon bag technique. Int J Agric Crop Sci. 2013;5(9)972-5.
- 10- Molan AL, Mahdy AS. Iraqi medicinal plants: Total flavonoid contents, free-radical scavenging and bacterial beta-glucuronidase inhibition activities. IOSR J Dental and Med Sci. 2014;13(5)72-7.
- 11- Duthie G, Crozier A. Plant-derived phenolic antioxidants. Curr Opin Clin Nutr Metab Care. 2000; 3(6):447-51.
- 12- Tehranipour M, Mollashahi M, Javadmoosavi BZ. Effect of ethanolic extract of pod Prosopis farcta plant on neuronal density of anterior horn following Sciatic nerve