

## Trabajos Originales

### Embolización selectiva de arterias uterinas en la resolución de patologías ginecológicas y emergencias obstétricas

Rodrigo Guzmán R.<sup>1</sup>, Patricio Vargas H.<sup>2</sup>, Julio Astudillo D.<sup>1</sup>, Rodrigo Riveros K.<sup>1</sup>, Masami Yamamoto C.<sup>1</sup>

<sup>1</sup> Departamento de Ginecología y Obstetricia, <sup>2</sup> Departamento de Radiología Intervencional, Clínica Alemana de Santiago, Facultad de Medicina, Clínica Alemana-Universidad del Desarrollo.

#### RESUMEN

*Antecedentes:* La embolización de arterias uterinas es un procedimiento que permite manejar patologías hemorrágicas ginecológicas y obstétricas de manera conservadora y mínimamente invasiva. *Métodos:* Revisión retrospectiva de casos tratados con embolización selectiva en nuestro Servicio desde su inicio en octubre de 2007. *Objetivo:* Conocer las indicaciones y resultados de esta técnica. *Resultados:* Seis casos por patología ginecológica y 7 de causa obstétrica fueron tratados con este procedimiento. El procedimiento fue factible y libre de complicaciones en todos los casos, siendo terapéutico en primera instancia en 12 de los 13 casos. En ningún caso se requirió un tratamiento complementario quirúrgico para cumplir el objetivo terapéutico planificado. *Conclusiones:* La embolización de arterias uterinas representa una excelente herramienta para tratar cuadros hemorrágicos graves del puerperio, deteniendo hemorragias activas con manejo conservador del útero. En casos de patología ginecológica, el resultado inmediato resulta adecuado, consiguiendo buen control de la hemorragia. Este procedimiento debe ser considerado como alternativa posible en el manejo de la patología hemorrágica obstétrica y ginecológica.

**PALABRAS CLAVE:** *Embolización de arteria uterina, hemorragia posparto, mioma uterino*

#### SUMMARY

*Background:* The uterine artery embolization is a procedure that can manage haemorrhagic obstetrics and gynecologic pathologies, in a conservative fashion and minimally invasive. *Method:* Retrospective review of cases that had been treated in our institution since October 2007. *Objectives:* To know the indication and results of this technique. *Results:* Six cases were done for gynecologic indications and seven for obstetrics cases. The procedure was feasible and without complications in all cases, being therapeutic in 12 of 13 patients. There was no need of a surgical procedure in order to achieve the therapeutic objective. *Conclusions:* The uterine artery embolization can be used as an excellent tool in the management of postpartum haemorrhage, reducing the necessity to perform an hysterectomy. In gynecology cases, the results in bleeding response are good as well. This procedure should be considerate as an acceptable alternative in the management of obstetric and gynecologic haemorrhagic pathology.

**KEY WORDS:** *Uterine artery embolization, postpartum hemorrhage, myoma*

## INTRODUCCIÓN

El manejo último y definitivo de la hemorragia posparto y la menorragia por patologías benignas del útero ha sido la histerectomía. Esto impide la fertilidad futura, y en casos de hemorragia masiva tiene la implicancia de sufrir todas las complicaciones de una intervención de emergencia (1), con morbilidad grave para la paciente como coagulopatías, choque hipovolémico, necrosis hipofisiaria (síndrome de Sheehan) (2), incluso llegando a producir la muerte (3).

La mortalidad materna mundial es de 400/100.000 nacidos vivos, siendo en países desarrollados de 9/100.000 nacidos vivos según el último reporte de la Organización Mundial de la Salud (4). La hemorragia posparto (HPP) constituye una de las principales causas de mortalidad materna a nivel mundial (5,6). La HPP se define clásicamente como la pérdida superior a los 500 cc de sangre posparto vaginal y un litro poscesárea, como la caída en un 10% del hematocrito o la necesidad de histerectomía, según el American College of Obstetricians and Gynecologists (ACOG) (5). Esta tiene una incidencia entre el 2 y 11% de los partos (7), pero sólo 1 en 1000 conlleva riesgo vital para la paciente (8), estimándose que más de 125.000 mujeres mueren al año en el mundo debido a esta causa (3). Datos del Reino Unido informan que por cada mujer que muere por causa de una hemorragia posparto, 60 requieren de una histerectomía para su control (9). La mortalidad materna registrada en Chile en el año 2003 fue de 12/100.000 nacidos vivos (10). No se conoce el número de histerectomías realizadas por esta causa en Chile.

El presente reporte busca describir los casos ginecológicos y obstétricos tratados con embolización de arterias uterinas en la Clínica Alemana de Santiago, para conocer las indicaciones y resultados, para eventualmente poder aplicarlo en otras pacientes.

## MÉTODO

Se realizó un estudio retrospectivo de todos los casos tratados por embolización arterial selectiva en nuestra institución, desde la implementación de la técnica en el año 2007. Se evaluó la indicación, edad materna, paridad, patología ginecológica u obstétrica que motivó el procedimiento, tiempo de respuesta, resultado en el control de la hemorragia, la necesidad de transfusión y complicaciones del procedimiento.

La embolización de arterias uterinas se realizó bajo anestesia local y con sedación endovenosa.

Se accede a la arteria femoral derecha o izquierda, para luego realizar un cateterismo selectivo de ambas iliacas internas y sus arterias uterinas. De manera supraselectiva, es decir llegando al vaso específico, se procede a la embolización de preferencia con material reabsorbible y siempre en forma bilateral para evitar riesgo de revascularización por colaterales. De esta manera la circulación del útero permanece con baja presión por circuitos pelvianos. Especial cuidado se debe tener en no dejar un útero absolutamente avascular. Como caso especial y protocolo dentro de nuestro Departamento el acceso de la arteria femoral es sellado con un dispositivo biodegradable (colágeno), lo cual permite la rápida movilidad e independencia de la paciente.

## RESULTADOS

Seis casos fueron tratados por patología ginecológica (Tabla I) y 7 por cuadros hemorrágicos posparto (Tabla II), en total 13 a la fecha. La edad promedio de las pacientes fue de 33,3 años (rango: 20-56 años). El tiempo promedio del procedimiento fue de 66 min (rango: 50-90 min). La estadía intrahospitalaria post embolización fue de 4,6 días, permaneciendo al menos un día en la Unidad de Cuidados Intensivos. Todas las pacientes presentaron dolor post embolización, con un promedio EVA 3, requiriendo opiáceos en el 30%. No se registraron complicaciones luego del tratamiento. Tres presentaron el síndrome post embolización, caracterizado por febrícula y dolor que se resuelve con analgesia y antipiréticos antes de 24 horas.

El procedimiento pudo ser realizado en todos los casos sin complicaciones técnicas que impidieran su ejecución completa. Fue efectivo en primera instancia en 12 de los 13 casos, definido como la detención del vaso sangrante por angiografía, oclusión del pseudoaneurisma o control de metrorragia. En una paciente se constató la persistencia de la hemorragia y se repitió el procedimiento al día siguiente logrando su control en esa oportunidad (caso obstétrico 2).

Cinco de las pacientes habían requerido múltiples transfusiones dado el grado de compromiso hemodinámico, controlando la hemorragia e hipovolemia solo post embolización.

En todas las pacientes de causa obstétrica la embolización permitió el control de la hemorragia (control del sitio de sangrado o pseudoaneurisma), sin la necesidad de una intervención quirúrgica alternativa como la ligadura de arterias uterinas o la histerectomía (Tabla II). Hubo 2 casos de pseudoaneurisma de arteria uterina.

El primer caso se trató de una paciente púérpera de primer día de cesárea que presentó intenso dolor abdominal, en cuyo estudio se diagnosticó un pseudoaneurisma. Ante el riesgo de su rotura y como tratamiento se realizó la embolización logrando el cese del dolor y la desaparición del mismo.

El caso 2 se trató de una púérpera de cesárea de séptimo día que presentó dolor y sangrado, diagnosticándose un hematoma pelviano y un pseudoaneurisma de gran tamaño. Este caso requirió un nuevo procedimiento al día siguiente por reperfusión por colaterales pelvianas. En forma complementaria se inyectó bajo visión ecográfica 20 ml de trombina al centro del aneurisma. La Figura 1 muestra el angio TAC de este caso y la Figura 2 la secuencia de embolización del mismo.

En el caso 3 la paciente presentó un desgarro vaginal post aplicación de fórceps, sin que fuese posible conseguir la hemostasia a pesar de la sutura hemostática y la aplicación de compresas vaginales. La angiografía demostró un pseudoaneurisma formado en la zona del desgarro, sangrante, el cual fue tratado por embolización.

El caso 4 corresponde a una púérpera de cesárea en su 7º día, que presentó metrorragia de cuantía importante con compromiso hemodinámico, siendo necesario un legrado uterino por sospecha de restos ovulares, uso de uterotónicos y balón de Bakri, sin conseguir detener la hemorragia. Se de-

cidó la embolización, luego de la cual se detuvo la hemorragia. En este caso no se identificó un punto de sangrado en la angiografía.

El caso 5 fue una paciente sometida a cesárea de urgencia por un desprendimiento prematuro de placenta normoinsera; en el post operatorio presentó un hemoperitoneo por el cual se decidió realizar una angiografía precozmente. Se encontró un sangrado parauterino que se trató en el procedimiento.

Los últimos dos casos correspondieron a pacientes que presentaron inercia uterina sin respuesta al manejo médico tradicional con uterotónicos como metilergonovina, oxitocina, misoprostol y masaje uterino. En las dos pacientes se logró controlar el sangrado uterino luego de la embolización.

En los casos de las patologías ginecológicas, las pacientes 1 y 2 (Tabla I) solicitaron el tratamiento luego de que se explicó la existencia de una alternativa mínimamente invasiva, que podría resolver la sintomatología sin la necesidad de una laparotomía. En ambas pacientes el control de la hemorragia fue exitoso, con una reducción del volumen tumoral de los miomas de un 30% y 25% respectivamente. Una de las pacientes deseaba fertilidad futura sin resultados hasta la fecha, la otra deseaba la conservación uterina. La Figura 3 muestra el angio TAC de uno de estos casos.

**Tabla I**

**RESUMEN DE CASOS DE PATOLOGÍA GINECOLÓGICA TRATADOS POR EMBOLIZACIÓN**

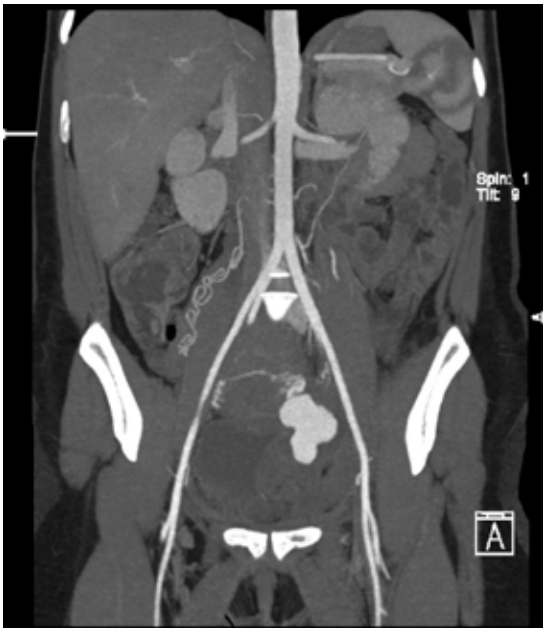Caso	Edad	FO	Diagnóstico e indicación	Resultado
1	39	G1P1A0	Mioma uterino de 10 x 8 cm.	Cese de menometrorragia. Reducción de tamaño tumoral en un 30%.
2	50	G4P3A1	Múltiples miomas, mayor de 5 cm.	Cese de menometrorragia. Reducción de tamaño tumoral en un 25%
3	56	ND	Paciente con trombosis aortomesentérica en UCI, con anticoagulantes presentó metrorragia por mioma de 10 cm.	El sangrado genital se detuvo, sin embargo la paciente falleció por complicaciones de su patología de base.
4	38	G2P2A0	Tumor endometrial y vaginal (cloromas) por LMA.	Cese del sangrado uterino y vaginal.
5	29	G0	Metrorragia post miomectomía de 6 cm por histeroscopia.	Cese de metrorragia inmediatamente.
6	36	G3P2A0	Embarazo cervical.	Control profiláctico exitoso de hemorragia. Uso de balones de oclusión de hipogástricas.

FO: Fórmula obstétrica. G: Gestaciones. P: Partos, A: Abortos. UCI: Unidad de cuidados intensivos. LMA: Leucemia mieloide aguda.

**Tabla II**  
**RESUMEN DE CASOS OBSTÉTRICOS TRATADOS CON EMBOLIZACIÓN SELECTIVA**

Caso	Edad	FO	Vía del parto	Tiempo post parto	Causa	Tratamiento previo	Arterias embolizadas	Trasfusión de hemoderivados
1	29	G2P1A0	Cesárea	1 día	Pseudoaneurisma de arteria uterina. Se presentó como dolor intenso y hemorragia.	Analgesia	Ambas uterinas	no
2	24	G1P0	Cesárea	7 días	Hematoma pelviano y pseudoaneurisma. Se presentó como dolor y hemorragia.	Analgesia	Ambas uterinas	no
3	29	G1P0	Forceps	Inmediato	Desgarro vaginal y pseudoaneurisma. Se presentó como hemorragia persistente e hipovolemia.	Sutura desgarrado, packing vaginal.	Ambas uterinas, necesidad de segundo procedimiento y complemento con inyección directa de trombina.	5U glóbulos rojos, 13U plaquetas, 8U plasma
4	29	G2P1A0	Cesárea	7 días	Metrorragia tardía del puerperio refractaria a tratamiento médico, legrado y balón de Bakri. Desarrolló coagulopatía de consumo.	Legrado uterino. Balon de Bakri.	Ambas uterinas.	6U glóbulos rojos, 6U plasma
5	31	G2P1A0	Cesárea	3 horas	Hemoperitoneo, post cesarea emergencia por DPPNI.	Observación	Ambas uterinas	4U glóbulos rojos, 3U plasma.
6	32	G2P0A1	Vaginal	6 horas	Inercia uterina que no responde a tratamiento médico.	Masaje, uterotonicos: oxitocina, metilergonovina, misoprostol. Drenaje de hematometra.	Ambas uterinas, y tronco de ambas hipogásticas	10U glóbulos rojos, 4U Plasma y 1U plaquetas
7	20	G2P1A0	Cesárea	Inmediato	Inercia uterina que no responde a tratamiento médico.	Masaje, uterotonicos: oxitocina, metilergonovina, misoprostol.	Ambas uterinas	5U glóbulos rojos, 4U plasma

FO: Fórmula obstétrica. G: Gestaciones. P: Partos, A: Abortos. DPPNI: Desprendimiento prematuro de placenta normal inserta.



*Figura 1.* Angio TAC de paciente con psudoneurisma de gran tamaño que se observa con medio de contraste en la pelvis (caso 2).

En la paciente 3 se realizó la embolización como medida de excepción por metrorragia por miomas. La paciente presentaba en forma concomitante una trombosis aortomesentérica y tratamiento anticoagulante, por lo que se intentó la embolización. El procedimiento fue terapéutico desde el punto de vista de la hemorragia, sin embargo, la paciente falleció producto de su cuadro de base 3 días más tarde, por una falla multisistémica con necrosis intestinal. El procedimiento pudo ser efectivo para los fines propuestos, sin necesidad de realizar una laparotomía.

En la paciente 4, la embolización se realizó por sangrado genital producto de tumores vaginales y endometriales por una leucemia mieloide aguda. La hemorragia fue detenida con el procedimiento, sin embargo, la paciente falleció un mes después por causa de su enfermedad de base.

El caso 5 correspondió a una paciente nuligesta que presentó metrorragia en el post operatorio de una miomectomía por histeroscopia. La paciente presentó metrorragia de moderada cuantía, siendo necesaria la embolización selectiva de arterias uterinas, con lo cual se consiguió en forma inmediata la hemostasia.

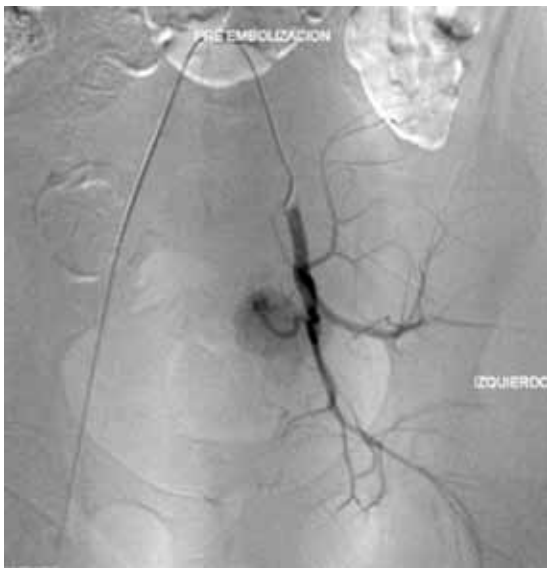
En la serie hubo un caso de embarazo cervical

en una paciente con cesárea anterior. Se realizó la embolización de las arterias uterinas para disminuir el sangrado en forma profiláctica y se dejó balones oclusivos arteriales en las uterinas, para ser usados en caso de hemorragia aguda. Se realizó el tratamiento definitivo por resolución quirúrgica consistente en laparotomía y resección del saco gestacional, preservando el útero con total control hemostático (Figura 4).

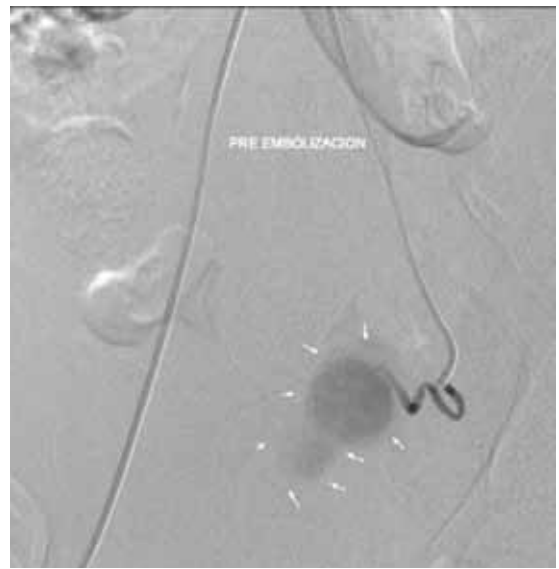
## DISCUSIÓN

La hemorragia posparto (HPP) puede ser clasificada como temprana (antes de 24 horas) o tardía (después de 24 horas) (11). Las causas más frecuentes de HPP temprana son la inercia uterina (80%), retención de restos placentarios, traumatismo del canal del parto y coagulopatías (3,5) siendo menos frecuente la rotura y la inversión uterina (12). El manejo conservador clásico de la inercia uterina consiste en el masaje uterino y el apoyo farmacológico de uterotónicos como oxitocina, derivados de la metilergonovina y misoprostol (13,14). Dentro de las posibilidades terapéuticas tenemos métodos de compresión endocavitarios con el efecto compresor del tamponamiento con sonda Sengstaken-Blakemore (15) y balón de Bakri (16,17). El enfrentamiento quirúrgico se plantea en caso de falla del tratamiento médico, por laparotomía y la ligadura de arterias uterinas, de anastomosis de arterias utero-ovaricas (18), de arterias hipogástricas (19), y la sutura hemostática del útero llamada B-Lynch (20). Si estas no resultan, el tratamiento definitivo es la histerectomía (11). Desafortunadamente, el control de la hemorragia pelviana puede no ser completo incluso después de la histerectomía (21) por el grado de consumo de factores de coagulación y daño de estructuras pelvianas, pudiendo conducir a la muerte.

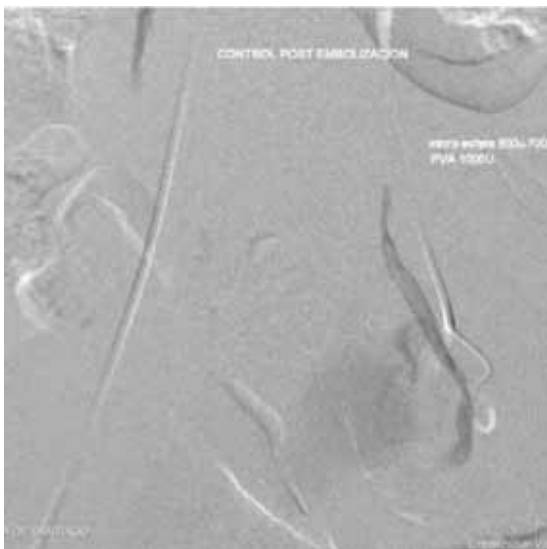
En las patologías ginecológicas benignas que producen menorragia como los miomas uterinos o la adenomiosis, existen terapias médicas farmacológicas como uso de anticonceptivos orales combinados, puros, análogos y antagonistas de GnRH. (22), uso de endoceptivos liberadores de levonorgestrel (23) como Mirena®, y manejo conservador clásico como la miomectomía abierta o laparoscópica y la resección o ablación endometrial por histeroscopia (24). En los casos en que estas alternativas fracasan, en que el tumor es de gran volumen o la metrorragia es persistente, la terapia definitiva puede llegar a ser una histerectomía, siendo los miomas uterinos alrededor de un tercio de las causas del total de ellas (25).



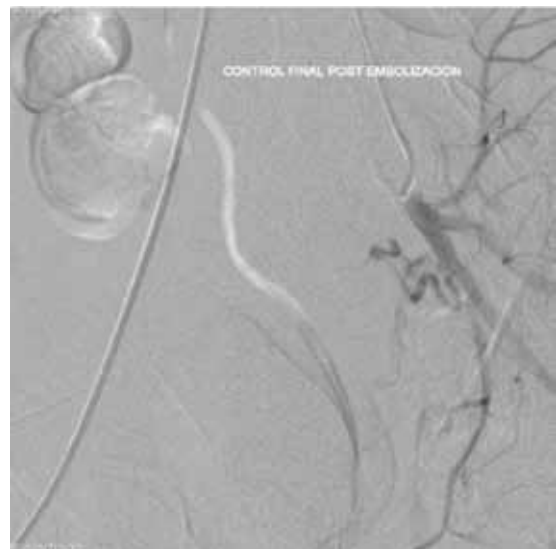
a) Angiografía preembolización de pseudoaneurisma.



b) Las flechas indican pseudoaneurisma a embolizar.



c) Control post embolización inmediata que evidencia la pérdida de contraste



d) Control definitivo post embolización donde desaparece por completo el pseudoaneurisma.

*Figura 2.* Secuencia de embolización de un pseudoaneurisma de arteria uterina.

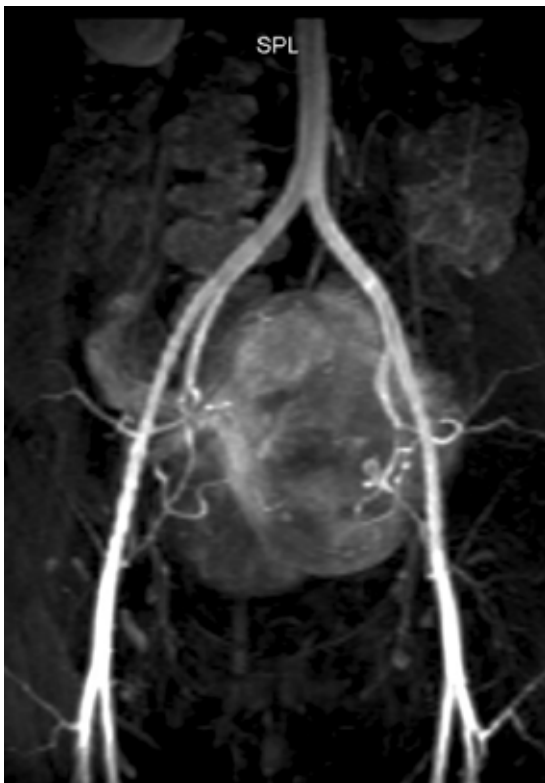


Figura 3. Angio TAC preembolización. Paciente con miomas uterinos.

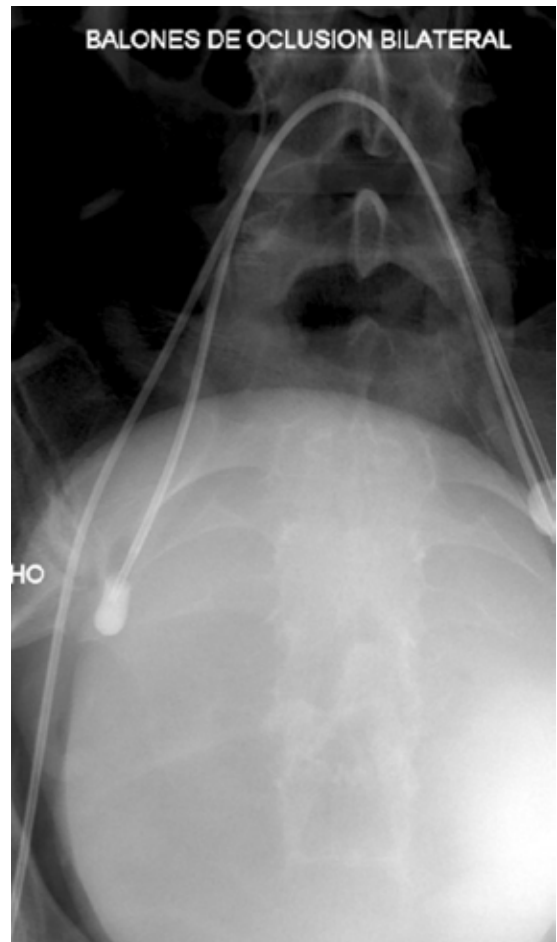

Figura 4. Balones de oclusión arterial. Están instalados desde la arteria femoral derecha, desinflados en las arterias ilíacas internas.

Brown y cols (26), fueron los primeros en reportar el uso de la embolización arterial en hemorragia obstétrica como tratamiento complementario a una histerectomía posparto. Recientes publicaciones han demostrado la aplicabilidad de terapias de embolización arterial selectiva, por vía percutánea y controlados por angiografía en el control de la hemorragia posparto (27,28,29), confirmando la indicación en otros centros. Igualmente, en patologías ginecológicas fue descrito por primera vez en 1995 para el manejo de miomas uterinos (30) y apoyado por múltiples estudios posteriores (31,32). Se estima que en el año 2005 más de 25.000 embolizaciones se habrían realizado para el control de miomas en el mundo (33).

Desde el año 2007 está disponible el recurso de la embolización arterial selectiva en nuestra institución, pudiendo aplicarse en patologías gineco-obstétricas. Se caracteriza por ser mínimamente invasiva, permitiendo controlar la hemorragia y la perfusión del territorio sin realizar una laparotomía, lo que disminuye riesgos importantes. Otra ventaja

es que permite la preservación del órgano, con posibilidad de mantener la fertilidad en teoría.

Es por este motivo que la técnica surge como una alternativa para el manejo de las complicaciones hemorrágicas posparto y en seleccionados casos ginecológicos (34). Es difícil demostrar la efectividad en los casos por complicaciones obstétricas, ya que realizar investigaciones en el contexto de una urgencia con potencial riesgo vital resulta cuestionable (22,24,35,36). Por otra parte, si se realiza en una paciente sin necesidad de tratamiento, la favorable evolución hará concluir falsamente que el procedimiento fue terapéutico. Por este motivo, la valoración como alternativa terapéutica es caso a caso, cuando se pueda demostrar que la arteria sangrante demostrada en angiografía ha sido tratada.

Otra indicación es la profilaxis en los casos de acretismo placentario para evitar una histerectomía (37). A su vez, existen diversas publicaciones de su uso en patologías ginecológicas como miomas sintomáticos que avalan su implementación (38,39).

En nuestro país no existe un registro de la realización de histerectomías por complicaciones obstétricas, las cuales eventualmente podrían evitarse con esta terapia. Lamentablemente, la embolización es poco accesible en la mayoría de los centros hospitalarios, ya sea por su alto costo de implementación o la carencia de personal entrenado. A pesar de ello, una derivación oportuna a otro centro que cuente con esta alternativa terapéutica podría permitir que ciertas pacientes se beneficien de esta técnica.

No debemos olvidar y dejar de precisar que este es un procedimiento que no está exento de riesgos, con complicaciones reportadas graves, como infección uterina (la que incluso se puede presentar varios meses post procedimiento) (40), necrosis uterina que requiere de histerectomía posterior (11,41), sepsis con resultado fatal (42), embolización de otros órganos como la obstrucción del flujo intestinal parcial (43) o el tromboembolismo pulmonar (44), y otras complicaciones menores como el dolor pélvico, la falla ovárica transitoria (45) y definitiva prematura (46), hematomas del sitio de punción (27), sinequias uterinas con abortos espontáneos consecuentes (47), disfunción sexual por oclusión de ramas cervicovaginales (48), descarga vaginal persistente (49), adherencias intrabdominales en embolizaciones de miomas de gran volumen (50), la expulsión de miomas por vía transcervical (51) y reacción adversa a drogas (21) y medios de contraste. También debe ser aclarado a la paciente que la fertilidad futura no está asegurada al conservar el útero. Se ha visto un incremento en la tasa de parto prematuro y hemorragia posparto en aquellas tratadas por miomas (52). Sin embargo, el control de la hemorragia posparto se alcanza en el 95% de los casos, con una tasa de complicaciones del 8,75% según lo reportado por Badawy y cols (53).

El éxito del control de la hemorragia en los casos de miomas alcanza el 85-95% (54), con persistencia de los síntomas en un 9,4%, necesidad de repetir el procedimiento en un 1,3%, realizar miomectomía en un 2,5% y de histerectomía en un 6,9% según Huang y cols (55). A largo plazo se ha reportado recurrencia de los miomas hasta en un 10% (56). Se han realizado estudios comparativos entre embolización y miomectomía laparoscópica o por laparotomía, demostrando tasas de éxito similares (57).

## CONCLUSIÓN

Esta revisión retrospectiva permite concluir que el procedimiento realizado ha sido efectivo para el control de la hemorragia posparto en todos los casos, permitiendo ser el tratamiento definitivo en todos ellos, y permitiendo además la conservación del útero. En casos ginecológicos, los síntomas remitieron pero no se puede asegurar la fertilidad posterior por ahora. El tratamiento ha sido efectivo y debe ser incluido como alternativa en la obstetricia y ginecología actual para la disminución de complicaciones graves.

## BIBLIOGRAFÍA

1. Smith J, Mousa HA. Peripartum hysterectomy for primary postpartum haemorrhage: incidence and maternal morbidity. *J Obstet Gynaecol* 2007;27:44-7.
2. Winograd R. Uterine artery embolization for postpartum hemorrhage. *Best Practice & Research Clinical Obstetrics and Gynaecology* 2008; 22:1119-32.
3. Drife J. Management of primary postpartum haemorrhage. *Br J Obstet Gynaecol* 1997;104:275-7.
4. Maternal mortality in 2005: estimates developed by WHO, UNICEF, UNFPA, and the World Bank. *World Health Organization* 2007.
5. ACOG Practice Bulletin: Clinical Management Guidelines for Obstetrician-Gynecologists Number 76, October 2006: postpartum hemorrhage. *Obstet Gynecol* 2006;108:1039-47.
6. Ronsmans C, Graham WJ. Maternal mortality: who, when, and why? *Lancet* 2006;368:1189-200.
7. Gilbert L, Porter W, Brown VA. Postpartum haemorrhage ± a continuing problem. *Br J Obstet Gynaecol* 1987;94:67-71.
8. Lewis G, Drife JO. Why mothers die. A report on the confidential enquiries into maternal deaths in the United Kingdom, 1994-96. London, Northern Ireland: Department of Health, Department of Health Welsh O, Scottish O. Department of Health, Department of Health and Social Services, 1998.
9. Knight M, Kurinczuk JJ, Spark P, Brocklehurst P. United Kingdom Obstetric Surveillance System Steering Committee. *Obstet Gynecol* 2008;111:97-105.
10. Donoso E, Oyarzún E. Mortalidad Materna, Chile 2003: ¿Continúa el gran descenso? *Rev Chil Obstet Ginecol* 2005;70:79-82.
11. Jouppila P. Postpartum hemorrhage. *Curr Opin Obstet Gynecol* 1995; 7:446-50.
12. Tamizian O, Arulkumaran S. The surgical management of postpartum haemorrhage. *Curr Opin Obstet Gynaecol* 2001;13:127-131.
13. Hofmeyr GJ, Gumezoglu AM. Misoprostol for the prevention and treatment of postpartum haemorrhage. *Best Practice & Research in Clinical Obstetrics & Gynaecology* 2008;22:1025-41.



14. O'Brien P, El Refaey H, Gordon A, et al. Rectally administered misoprostol for the treatment of postpartum haemorrhage unresponsive to oxytocin and ergometrine: a descriptive study. *Obstet Gynaecol* 1998;92:212-4.
15. Katesmark M, Brown R, Raju KS. Successful use of Sengstaken-Blakemore tube to control massive postpartum haemorrhage. *Br J Obstet Gynaecol* 1994;101:259-60.
16. Morales A, Insunza A, Latorre R. Manejo exitoso de la hemorragia postparto por acretismo placentario mediante tamponamiento con balón de Bakri. *Rev Chil Obstet Ginecol* 2006;71:121-4.
17. Bakri YN, Amri A, Abdul Jabbar F. Tamponade balloon for obstetrical bleeding. *Int J Gynaecol Obstet* 2001;74:139-42.
18. Tamizian O, Arulkumaran S. The surgical management of post-partum haemorrhage. *Best Practice & Research Clinical Obstetrics and Gynaecology* 2002;16:81-98.
19. Mahajan, NN, Gaikwad NL, Mahajan KN, Soni RN. Internal iliac artery ligation for arresting postpartum haemorrhage. *BJOG* 2007;114(7):906-7
20. B-Lynch C, Coker A, Lahal A, Abu J, Cowen M. The B-Lynch surgical technique of the control of massive postpartum haemorrhage: an alternative to hysterectomy? Five cases reported. *Br J Obstet Gynaecol* 1997;104:372-5.
21. Soncini E, Pelicelli A, Larini P, Marcato C, Monaco, Griffini A. Uterine artery embolization in the treatment and prevention of postpartum hemorrhage. *Inter J Gynecol Obstet* 2007;96:181-5.
22. Rackow B, Arici A. Options for medical treatment of myomas. *Obstet Gynecol Clin N Am* 2006;33:97-113.
23. Maruo T, Ohara N, Matsuo H, Xu Q, Chen W, Sitruk-Ware R, Johansson E. Effects of levonorgestrel-releasing IUS and progesterone receptor modulator PRM CDB-2914 on uterine leiomyomas. *Contraception* 2007;75:s99-s103.
24. Parker W. Uterine myomas: management. *Fertil Steril* 2007;88:255-71.
25. Vessey MP, Villard-Mackintosh LI, McPherson K. The epidemiology of hysterectomy. Findings in a large cohort study. *Br J Obstet Gynecol* 1992;99:402-7.
26. Brown BJ, Heaston DK, Poulson AM, Gabert HA, Mineau DE, Miller FJ Jr. Uncontrollable postpartum bleeding: a new approach to hemostasis through angiographic arterial embolization. *Obstet Gynecol* 1979;54:361-5.
27. Pelage JP, Soyer P, Repiquet D, Herbeteau D, Le Dref O, Houdart E, Jacob D, Kardache M, Schurando P, True JB, Rymer R. Secondary postpartum hemorrhage: treatment with selective artery embolization. *Radiology* 1999;212:385-9.
28. Hansch E, Chitkara U, Macalpine J, El-Sayet Y, Dake MD, Razavi MK. Pelvic arterial embolization for control of obstetric hemorrhage, a five year experience. *Am J Obstet Gynecol* 1999;180:1454-60.
29. Tourné G, Collet F, Seffert P, Veyret C. Place of embolization of the uterine arteries in the management of post-partum haemorrhage: a study of 12 cases. *Eur J Obstet Gynecol Reprod Biol* 2003; 110:29-34.
30. Ravina JH, Herbeteau C, Ciraru-Vigeneron N, Bouret JM, Houdart E, Aymard A, et al. Arterial embolization to treat uterine myomata. *Lancet* 1995;346:671-2.
31. Bradley E, Riedy J, Forman R, Jarosz L, Braude P. Transcatheter uterine artery embolization to treat large uterine fibroids. *BJOG* 1998;105:235-40.
32. Walker WJ, Pelage JP. Uterine artery embolization for symptomatic fibroids: clinical results in 400 women with imaging follow up. *BJOG* 2002;109:1262-72.
33. Lupattelli T, Basile A, Garaci F, Simonetti G. Percutaneous uterine artery embolization for the treatment of symptomatic fibroids: current status. *Eur J Radiol* 2005;54:136-47.
34. Winograd R. Uterine artery embolization for postpartum hemorrhage. *Best Pract Research Clin Obstet Gynaecol* 2008;22:1119-32.
35. Fiori O, Deux J-F, Kambale J-C, et al. Impact of pelvic arterial embolization for intractable postpartum hemorrhage on fertility. *Am J Obstet Gynecol* 2009;200:384.e1-384.e4.
36. Kirby J, Kachura B, Rajan D, Sniderman K, Simons M, Windrim R, Kingdom J. Arterial embolization for primary postpartum hemorrhage. *J Vasc Interv Radiol* 2009;20:1036-45.
37. Yu P, Ou H, Tsang L, Ku g F, Hsu T, Cheng Y. Prophylactic intraoperative uterine embolization to control hemorrhage in abnormal placentation during late gestation. *Fertil Steril* 2009;91:1951-5.
38. Hehenkamp W, Volkens N, Doderwinkel P, Blok S, Birnie E, Ankum W, Reekers J. Uterine artery embolization versus hysterectomy in the treatment of symptomatic uterine fibroids (EMMY trial): Peri – and postprocedural results from a randomized controlled trial. *Am J Obstet Gynecol* 2005;193:1618-29.
39. Pron G, Bennett J, Common A, Wall J, Asch M, Sniderman K. The Ontario uterine fibroid embolization trial. Part 2. Uterine fibroid reduction and symptom relief after uterine artery embolization for fibroids. *Fertil Steril* 2003;79:120 -7.
40. Walker WJ, Green A, Sutton C. Bilateral uterine artery embolization for myomata: results, complications and failures. *Minim Inv Ther All Tech* 1999;8:449-54.
41. Pron G, Mocarski E, Cohen M. Hysterectomy for complications after uterine artery embolization for leiomyoma: results of a Canadian multicenter clinical trial. *J Am Assoc Gynecol Laparosc* 2003;10:99-106.
42. Blok S, Vries C, Prinssen H, Blaaugeers H, Jorna-Meijer L. Fatal sepsis after uterine artery embolization with microspheres. *J Vasc Interv Radiol* 2003;14:779-83.
43. Payne J, Haney A. Serious complications of uterine artery embolization for conservative treatment of fibroids. *Fertil Steril* 2003;79:128-31.
44. Volkens N, Hehenkamp W, Birnie E, Vries C, Holt C, Ankum W, Reekers J. Uterine artery embolization in the treatment of symptomatic uterine fibroid tumors (EMMY Trial): periprocedural results and complications. *J Vasc Interv Radiol* 2006;17:471-80.
45. Amato P, Roberts A. Transient ovarian failure: a complication of uterine artery embolization. *Fertil Steril* 2001;75: 438-9.
46. Chou YJ, Cheng YF, Shen CC, Hsu TY, Chang SY,

- Kung FT. Failure of uterine arterial embolization: placenta accreta with profuse postpartum hemorrhage. *Acta Obstet Gynecol Scand* 2004;83:688-90.
47. Deffieux, X, Berkane N, Uzan S. Pelvic embolization for treatment of hemorrhage related to spontaneous and induced abortion [letter]. *Am J Obstet Gynecol* 2002;187:819-20.
  48. Soncini E, Pelicelli A, Larini P, Marcato C, Monaco, Griffini A. Uterine artery embolization in the treatment and prevention of postpartum hemorrhage. *InterJ Gynecol Obstet* 2007;96:181-5.
  49. Walker W, Carpenter T, Kent A. Persistent vaginal discharge after uterine artery embolization for fibroid tumors: cause of condition, magnetic resonance appearance, and surgical treatment. *Am J Obstet Gynecol* 2004;190:1230-3.
  50. Agdi M, Valenti D, Tulandi T. Intraabdominal adhesions after uterine artery embolization. *Am J Obstet Gynecol* 2008;199:482.e1-482.e3.
  51. Abbara S, Spies JB, Scialli AR, Jha R, Lage J, Nikolic B. Transcervical expulsion of a fibroid as a result of uterine artery embolization for leiomyomata. *J Vasc Int Radiol* 1999;10:409-11.
  52. Goldberg J, Pereira L, Berghella V. Pregnancy after uterine artery embolization. *Obstet Gynecol* 2002;100:869-72.
  53. Badawy SZA, Etman A, Singh M, Murphy K, Mayelli T, Philadelphia M. Uterine artery embolization: the role in obstetrics and gynecology. *J Clin Imaging* 2001;25:288-95.
  54. Spies JB, Ascher SA, Roth AR, Kim J, Levy EB, Gomez-Jorge J. Uterine artery embolization for leiomyomata. *Obstet Gynecol* 2001;98:29-34.
  55. Huang J, Kafy S, Dugas A, Valenti A, Tulandi T. Failure of uterine fibroid embolization. *Fertil Steril* 2006;85:30-5.
  56. Marret H, Alonso A, Cottier J, Tranquart F, Herbreteau D, Body G. Leiomyoma recurrence after uterine artery embolization. *J Vasc Interv Radiol* 2003;14:1395-99.
  57. Mara M, Fucikova Z, Maskova J, Kuzel D, Haakova L. Uterine fibroid embolization versus myomectomy in women wishing to preserve fertility: Preliminary results of a randomized controlled trial. *Eur J Obstetrics Gynecol Reprod Biol* 2006;126:226-3.
-