

Die transforaminale endoskopische Nukleotomie mit Foraminoplastik bei lumbalen Bandscheibenvorfällen

Endoscopic Transforaminal Nucleotomy with Foraminoplasty for Lumbar Disk Herniation

Michael Schubert, Thomas Hoogland¹

Zusammenfassung

Operationsziel

Entfernung eines lumbalen Bandscheibensequesters; bei foraminaler Stenose kann zusätzlich dekompriert werden (Foraminoplastik).

Ziel ist die Wiederherstellung einer möglichst normalen, schmerzfreien Wirbelsäulenfunktion.

Indikationen

Lumbaler, nach kaudal oder kranial sequestrierter, konservativen Behandlungsverfahren nicht mehr zugänglicher Bandscheibenvorfall.

Cauda-equina-Syndrom.

Kontraindikationen

Dorsal der Dura sequestrierter lumbaler Bandscheibenvorfall.

Operationstechnik

Seitenlagerung auf röntgendurchlässigem Tisch. Freischwenkbarer C-Bogen. Der reguläre Zugang bei einem Sequester in den Etagen L₅/S₁ und L₄/5 liegt ca. 12–14 cm, in den Etagen L₃/4 und L₂/3 ca. 10 cm lateral der Mittellinie. Bei einem nach kranial sequestrierten Vorfall ist der Eintrittswinkel eher flach, bei einem kaudal sequestrierten eher steil zu wählen. Fräsen eines lateralen Zugangs transforaminal zum Spinalkanal. Der Sequester wird endoskopisch durch ein Arbeitsröhrchen entfernt.

Weiterbehandlung

Der Patient verbleibt postoperativ ca. 2 h im Aufwachraum, wird mit einer Rumpforthese versorgt und geht zurück in das Krankenzimmer. Keine medikamentöse Thromboseprophylaxe. Kontrolluntersuchung am nächsten Vormittag. Physiotherapie nach einer Woche. Rumpforthese wird ca. 2–6 Wochen getragen. MRT-Kontrolle sowie MedX-Rückenmuskelttest zur Beurteilung, wie sich die Kraft und Kondition der Rückenmuskulatur nach 3 Monaten entwickelt haben.

Abstract

Objective

Removal of a sequestered lumbar disk; in instances of foraminal stenosis a decompression (foraminoplasty) can also be performed.

The objective is to restore the best possible pain-free function of the spinal column.

Indications

Prolapsed lumbar vertebral disk, sequestered caudally or cranially, that is no longer responding to nonoperative treatment.

Cauda equina syndrome.

Contraindications

Sequestered herniated lumbar disk posterior to the dura mater.

Surgical Technique

Lateral decubitus on a radiolucent table allowing the use of an image intensifier. The usual access to a sequester at segments L₅/S₁ and L₄/5 is approximately 12–14 cm lateral to the midline, at segments L₃/4 and L₂/3 approximately 10 cm lateral to the midline. In the case of sequestration in a cranial direction a somewhat smaller angle of access should be chosen, for caudal displacement the angle should be greater. Reaming of a lateral transforaminal approach to the spinal canal. The sequester is removed endoscopically through a working cannula.

Postoperative Management

The patient remains in the recovery room for approximately 2 h, is fitted with a brace and transferred to the ward. No medicinal thrombosis prophylaxis. Follow-up examination the next morning. Physiotherapy after 1 week.

Oper Orthop Traumatol 2005;17:641–61

DOI 10.1007/s00064-005-1156-9

¹Department Wirbelsäulenchirurgie, Alpha-Klinik München.

Ergebnisse

Von 01/1999 bis 01/2002 wurden 611 Patienten (32% weiblich, 68% männlich) im Alter zwischen 18 und 65 Jahren (durchschnittlich 43,8 Jahre) operiert. Klinische Nachuntersuchungen fanden nach 3 Monaten statt, Kontrollen mit Fragebögen nach 1 und 2 Jahren. Als Bewertungskriterien wurden eigene Fragebögen sowie der MacNab-Score und die visuelle Analogskala (VAS) zugrunde gelegt. Nach 2 Jahren konnten 558 Patienten (91,2%) überprüft werden. Dabei wurde bei 95,3% der Operierten ein ausgezeichnetes oder gutes Resultat erreicht. Sehr zufrieden waren 74,7%, zufrieden 20,6%. Ein unbefriedigendes Ergebnis lag bei 4,7% der Patienten vor (weniger zufrieden 3,9%, unzufrieden 0,8%).

Die bei 448 Patienten präoperativ bestehende Taubheit im Bein war entweder nicht mehr vorhanden (63,9%) oder gebessert (30,3%).

Es traten keine ernsthaften Komplikationen, insbesondere keine Infektionen auf. Die Rezidivrate lag bei 3,6%.

Schlüsselwörter

Lendenwirbelsäule · Lumbaler Bandscheibenvorfall · Endoskop · Transforaminal · Posterolateral · Foraminoplastik

Vorbemerkungen

Bei der herkömmlichen offenen Entfernung eines Bandscheibensequesters in Vollnarkose wird ein Teil der Lamina sowie des Ligamentum flavum reseziert. Zusätzlich muss der „Nervenschlauch“ mobilisiert und beiseite gehalten werden, wobei ein Verletzungsrisiko besteht. Während der Resektion von Bandscheibenmaterial aus dem Intervertebralraum kann es zu einer Perforation des vorderen Längsbandes und der Aorta abdominalis mit ernsthaften, manchmal tödlichen Komplikationen kommen. Aus Angst vor Komplikationen wurde nach minimalinvasiven Verfahren für den Patienten und Chirurgen gesucht [8–13, 18, 24–26].

Beim dorsolateralen transforaminalen Zugang zum Intervertebral- und Epiduralraum kommt es zu keinen Verletzungen von Strukturen, welche zu einer Narbenbildung oder gar zu einer Instabilität führen könnten [22]. Der Zugang verringert außerdem die Wahrscheinlichkeit der Entstehung eines „post-diskectomy syndrome“.

The brace is worn for approximately 2–6 weeks. MRI checkup and after 3 months evaluation of the development of strength and the state of the back musculature.

Results

Between January 1999 and January 2002, 611 patients underwent surgery, 32% women and 68% men, age between 18 and 65 years (average age 43.8 years). Clinical follow-up examinations were carried out after 3 months, follow-ups with questionnaire after 1 and 2 years. The evaluation criteria were based on an own questionnaire, and also on MacNab's score and the visual analog scale (VAS).

After 2 years 558 patients (91.2%) responded to the questionnaires. Excellent or good results were achieved in 95.3% of the patients. 74.7% were very satisfied, 20.6% satisfied. The result was judged unsatisfactory by 4.7% of patients (less satisfied 3.9%, unsatisfied 0.8%).

The numbness of the leg, present in 448 patients preoperatively, was either no longer present (63.9%) or had improved (30.3%).

There were no serious complications, in particular no infections. The recurrence rate was 3.6%.

Key Words

Lumbar spine · Herniated lumbar vertebral disk · Endoscopic · Transforaminal · Posterolateral foraminoplasty

Introductory Remarks

In traditional open diskectomies under general anesthesia, part of the lamina and also of the yellow ligament is resected. In addition, the spinal cord must be mobilized and retracted to one side which incurs the risk of injury. Resection of vertebral disk material from the intervertebral space may result in perforation of the anterior longitudinal ligament and of the abdominal aorta with serious, sometimes fatal complications. The fear of complications has led to a search for minimally invasive procedures advantageous for both, patient and surgeon [8–13, 18, 24–26].

The posterolateral transforaminal approach to the intervertebral and epidural space does not injure any structure that could lead to scarring or even instability [22]. This approach also reduces the likelihood of a “post-diskectomy syndrome”.

The procedure described by Kambin & Sampson [12] in 1986 consisting of a posterolateral percutaneous nucleotomy runs the risk of injury and/or compression of the nerve root or the ganglion. In the case of

Bei dem von Kambin & Sampson [12] 1986 beschriebenen posterolateralen perkutanen Nukleotomieverfahren besteht die Möglichkeit der Verletzung und/oder Kompression der Nervenwurzel oder des Ganglions. Aufgrund der geringeren Größe des Neuroforamens bei foraminaler Stenose erhöht sich das Risiko einer Nervenirritation.

Die noch von Haag [6] 1999 beschriebenen Probleme und schlechten Ergebnisse sowie auch die Unmöglichkeit des Zugangs zu einem Bandscheibenvorfall bei engem Neuroforamen oder bei weit nach kaudal oder kranial sequestriertem Vorfall gehören inzwischen der Vergangenheit an:

Mit dem vom Koautor entwickelten THESSYS-System[®] (Thomas Hoogland Endoscopic Spine System) ist es gelungen, mit speziellen Fräsen das Neuroforamen stufenweise aufzuweiten und so lumbale Bandscheibensequester gut zu erreichen. Das Verfahren wurde erstmals 1994 von Hoogland angewandt [9].

foraminal stenosis the risk of nerve irritation is increased due to the smaller size of the neuroforamen.

The problems and poor results that were still being described by Haag [6] in 1999, and also the impossibility of approaching a vertebral disk herniation, if the neuroforamen is narrow or the sequestered hernia lies excessively caudally or excessively cranially, are now clearly a thing of the past:

With the THESSYS System[®] (Thomas Hoogland Endoscopic Spine System) developed by the coauthor, it is possible to widen the neuroforamen in stages using special reamers, and thus gain easy access to a sequestered lumbar vertebral disk. The procedure was first used by Hoogland in 1994 [9].

Operationsprinzip und -ziel

Perkutaner, dorsolateraler, transforaminaler Zugang zum Epidural- und Intervertebralraum zur Entfernung eines sequestrierten, lumbalen Bandscheibenvorfalles mit einem speziellen starren Instrumentarium unter endoskopischer videoassistierter Kontrolle. Zusätzliche Foraminoplastik bei foraminaler Stenose.

Ziel ist die Beseitigung neurologischer Ausfallerscheinungen mit Wiederherstellung einer schmerzfreien Wirbelsäulenfunktion.

Surgical Principles and Objective

Percutaneous, posterolateral, transforaminal approach to the epidural and intervertebral space for the removal of a sequestered, herniated lumbar disk using a special set of rigid instruments under endoscopic video-assisted control. In addition, foraminoplasty for foraminal stenosis can be done.

The objective is regression of neurologic deficits and restoration of pain-free function of the spinal column.

Vorteile

- Keine Vollnarkose, dadurch geringeres Risiko einer Nervenschädigung und Thrombose.
- Minimalinvasiver Zugang, dadurch geringeres Risiko einer Infektion oder Nachblutung.
- Ambulantes Vorgehen möglich.
- Unmittelbare Schmerzlinderung bei ca. 90% der Patienten zu erwarten.
- Geringe postoperative Schmerzen.
- Kürzere Rehabilitation und schnellere Rückkehr in das Berufsleben.
- Keine Eröffnung des Ligamentum flavum, dadurch geringere Instabilitätsgefahr und Narbenbildung.
- Direkter Zugang zum Sequester.

Advantages

- No general anesthesia, thus lower risk of nerve damage and thrombosis.
- Minimally invasive approach, thus lower risk of infection or postoperative bleeding.
- Outpatient procedure possible.
- Immediate alleviation of pain to be expected in approximately 90% of patients.
- Minimal postoperative pain.
- Shorter rehabilitation and faster return to work.
- No damage to the yellow ligament, thus lower risk of instability and scar formation.
- Direct access to the sequester.

Nachteile

- Technisch anspruchsvolles Operationsverfahren.
- Aufwendiges Instrumentarium.

Indikationen

- Jegliche Form lumbaler, nichtsequestrierter und sequestrierter Bandscheibenvorfälle.
- Cauda-equina-Syndrom.

Kontraindikationen

- Seltener, dorsal der Dura sequestrierter lumbaler Bandscheibenvorfall.

Patientenaufklärung

- Übliche Patientenaufklärung wie Gefahr von Infektion, Wundheilungsstörung etc.
- Verletzung nervaler Strukturen.
- Duraverletzung.
- Rezidiv.
- Wechsel auf offenes Operationsverfahren möglich.
- Das vorübergehende Tragen einer vor der Operation hergestellten Rumpforthese für einige Wochen ist empfehlenswert.
- Arbeitsunfähigkeit je nach Beruf für 1–6 Wochen.

Operationsvorbereitungen

- Sorgfältige klinische Untersuchung und Erhebung des neurologischen Status.
- Röntgenaufnahme der Lendenwirbelsäule in zwei Ebenen. MRT oder ggf. CT.
- Gipsabdruck für Rumpforthese.
- Prophylaktische einmalige präoperative Antibiose mit einem Cephalosporin.
- Folgende Überlegungen sind angebracht:
 - Das Arbeitsröhrchen muss sicher durch das laterale Foramen zum Bandscheibenvorfall geführt werden. Beim Zugang mit den Führungsinstrumenten und Fräsen ist die Lage des Bandscheibenvorfalles zu bedenken.
 - Im Allgemeinen sollten weiter nach kaudal verlagerte Vorfälle von einem mehr kranialen und lateralen Zugangspunkt angegangen werden. Wie weit lateral der Zugang von der Mittellinie gewählt wird, hängt auch von der Größe des Foramens und dem Körperbau des Patienten ab. Falls z.B. ein großes Foramen angelegt ist, wie normalerweise in den Ebenen L2/L3 und L3/L4, reicht ein Zugang etwa 10 cm von der Mittellinie entfernt. Die Ebenen L4/L5 und L5/S1 können bei einem normal großen Foramen etwa im Abstand von 12–14 cm von der Mittellinie angegangen

Disadvantages

- Technically demanding surgical procedure.
- Expensive set of instruments.

Indications

- Any form of lumbar, nonsequestered and sequestered herniated intervertebral disk.
- Cauda equina syndrome.

Contraindications

- Rare herniated lumbar intervertebral disk posterior to the dura mater.

Patient Information

- Usual explanations to the patient such as the risk of infection, wound healing impairment, etc.
- Injury to neural structures.
- Injury to the dura mater.
- Recurrence.
- Possible change to open surgical procedure.
- Temporary wearing of a brace, manufactured before surgery, is recommended for several weeks postoperatively.
- Depending on occupation, inability to work for 1–6 weeks.

Preoperative Work Up

- Careful clinical examination and assessment of neurologic status.
- Radiographs of the lumbar spine in two planes. MRI or CT as necessary.
- Plaster mold for brace.
- Single prophylactic preoperative antibiotic dose of a cephalosporin.
- The following considerations are appropriate:
 - The working cannula must be accurately introduced through the lateral foramen in the intervertebral disk herniation. The position of the disk herniation must be taken into account when introducing the guide instruments and reamers.
 - Generally speaking, a herniation situated more toward the caudal aspect should be approached from a more cranial and lateral insertion site. The exact distance from the midline depends on the size of the foramen and the patient's physique. For example, if a large foramen is present, as it is usual at segments L2/L3 and L3/L4, an approach approximately 10 cm from the midline suffices. If the foramen is of normal size, segments L4/L5 and L5/S1 may be approached from 12–14 cm from the midline. A greater distance from the midline

werden. Der Abstand von der Mittellinie ist größer zu wählen, falls der Patient adipös ist und/oder ein ganz enges Foramen mit einer Facettenarthrose aufweist.

Instrumentarium

- Spinalnadel 18 Gauge, Diskographienadel 22 Gauge.
- Spezialinstrumentarium (Abbildung 1; joimax GmbH, Raumfabrik 33A, Amalienbadstraße, 76227 Karlsruhe).
- Videoendoskop, Monitor, Rollenpumpe.

Anästhesie und Lagerung

- Analgosedierung z.B. mit i.v. Opiaten und Midazolam (z.B. Utiva® 0,05 µg/kg/min und 3–5 mg Dormicum®), Pulsoxymeter und EKG. Die Analgosedierung sollte nicht zu „tief“, der Patient jederzeit ansprechbar sein.
- Seitenlagerung auf röntgendurchlässigem Tisch mit der zu behandelnden Seite nach oben. Die Taille sollte mit einem kleinen Kissen oder einer Rolle unterstützt werden. Die Beine des Patienten werden zur Entlordosierung der Lendenwirbelsäule angewinkelt. Der Patient wird mit einem Gurt um die Hüfte gegen ein Verrutschen gesichert (Abbildung 2).
- Eine Bauchlagerung ist möglich und bietet sich bei beidseitigen Eingriffen, wie z.B. bei Dekompressionen oder Abrasionen, an.
- Steriles Abwaschen und Abdecken.
- Frei beweglicher C-Bogen für seitliche und anteroposteriore (a.p.) Röntgenkontrolle.

should be preferred, if the patient is obese and/or if a very narrow foramen with facet arthrosis is present.

Surgical Instruments

- 18-gauge spinal needle, 22-gauge diskography needle.
- Special instrument set (Figure 1, joimax GmbH, Raumfabrik 33A, Amalienbadstraße, 76227 Karlsruhe, Germany).
- Video endoscope, monitor, roller pump.

Anesthesia and Positioning

- Analgesic sedation, e.g., with i.v. opiates and midazolam (e.g. Utiva® 0.05 µg/kg/min and 3–5 mg Dormicum®). Monitoring with pulse oximetry and ECG. The analgesic sedation should not be too “deep”, as the patient should be responsive at all times.
- Lateral decubitus on the unaffected side on a radiolucent table. The waist should be supported by a small cushion or roll. The patient’s legs should be bent to release lumbar lordosis. The patient’s position is secured with a belt around the hips (Figure 2).
- A prone position is possible for bilateral interventions, such as in instances of decompressions or abrasions.
- Sterile prepping and draping.
- Freely mobile C-arm for lateral and anteroposterior (AP) radiographic control.

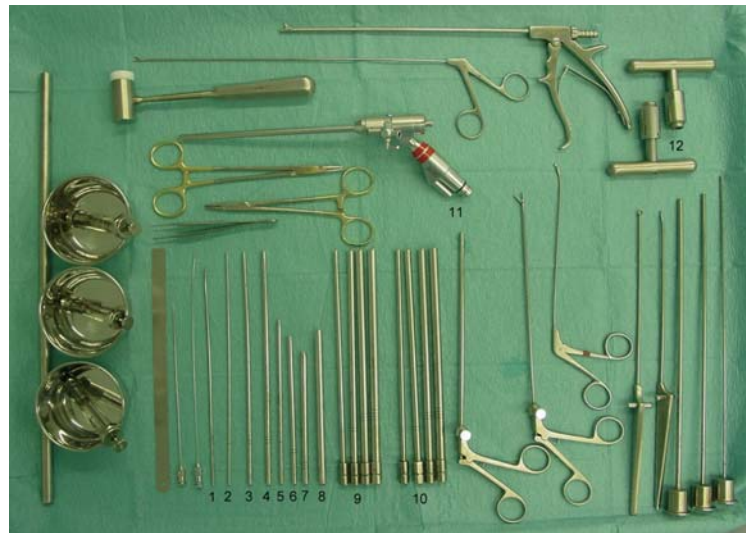

Abbildung 1

Komplettes endoskopisches Instrumentarium (THESSYS®). Zentimetermaß, je ein Schälchen mit Lokalanästhetikum, Kontrastmittel und NaCl, Nadelhalter, Pinzette, diverse Führungsdrähte, 18- und 22-Gauge-Nadeln, Hammer, gebogener Führungsstab (1), gerade Führungsstäbe aufsteigender Größe (2–4), Führungsröhrchen aufsteigenden Durchmessers (5–7), Arbeitsröhrchen (8), vier normale Fräsen von 5,5 bis 8,5 mm (9), vier feine Fräsen von 5,5 bis 8,5 mm (10), zwei Haltegriffe für die Fräsen (12), unterschiedliche Fasszangen, Stößel, Endoskop (11).

Figure 1

Complete endoscopic instrument system (THESSYS®). Ruler in centimeters, bowls containing local anesthetic, contrast agent and NaCl, respectively, needle holder, tweezers, various guide wires, 18- and 22-gauge needles, hammer, curved guide rod (1), straight guide rods in increasing sizes (2–4), guide tubes of increasing diameter (5–7), working cannula (8), four normal reamers from 5.5 to 8.5 mm (9), four fine reamers from 5.5 to 8.5 mm (10), two handle grips for the reamers (12), various grasping forceps, pestle, endoscope (11).

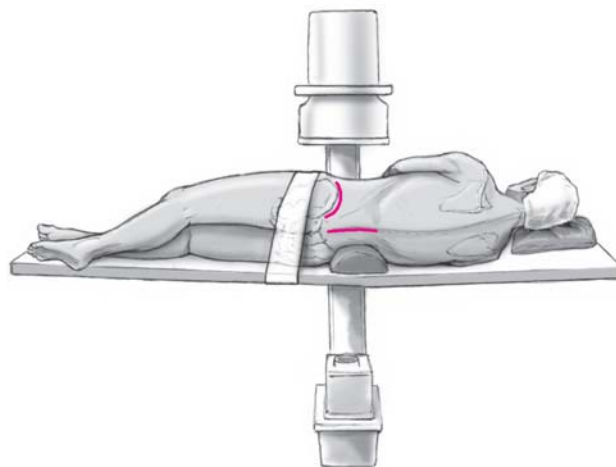


Abbildung 2

Patient in Seitenlagerung auf einem röntgendurchlässigen Tisch. Der Kopf liegt auf einem Kissen. Die Lendenwirbelsäule wird mit einer Rolle unterstützt. Das Becken ist mit einem breiten Gurt fixiert. Die Beine sind in der Hüfte und den Knien angewinkelt. Der mobile Bildverstärker steht über der zu operierenden Etage bereit.

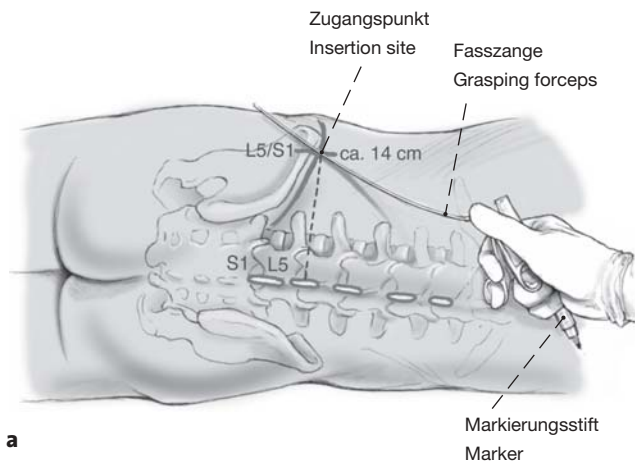
Figure 2

Patient in the lateral decubitus on a radiolucent table. The head rests on a cushion. The lumbar spine is supported by a roll of towels. The pelvis is immobilized with a broad belt. The legs are bent at the hip and at the knee. The mobile image intensifier is ready at the segment to be operated.

Operationstechnik

Abbildungen 3 bis 15

Am Beispiel eines Bandscheibensequesters in der Etage L5/S1



Abbildungen 3a und 3b

Markierung der Dornfortsatzreihe in der Mittellinie, Anzeichnen des Beckenkamms (a). Der geschätzte seitliche Abstand zur Etage L5/S1 wird bei 14 cm gewählt. Nun wird im seitlichen Strahlengang des C-Bogens (b) ein langes Instrument, z.B. eine Fasszange, in die Richtung gelegt, in der der Bandscheibenvorfall angenommen wird. Ist die Stelle getroffen, markieren wir die Richtung mit einem sterilen Stift. Der Kreuzungspunkt der markierten horizontalen Abstandslinie und der schrägen Richtungslinie ergibt den Zugangspunkt.

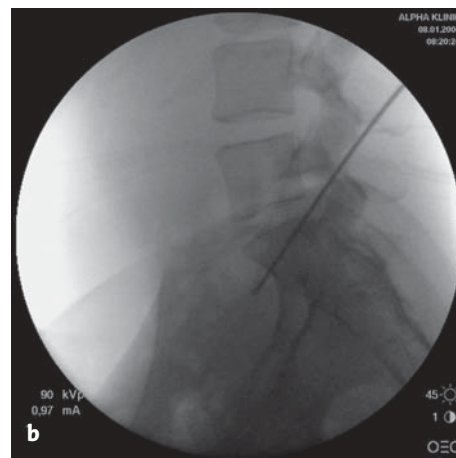
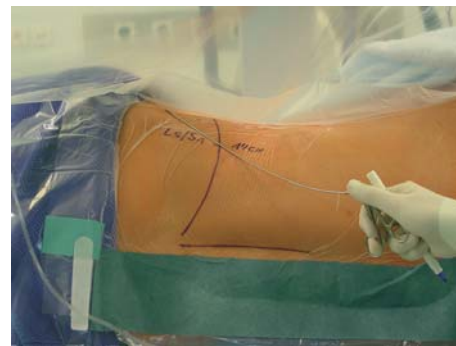Figures 3a and 3b

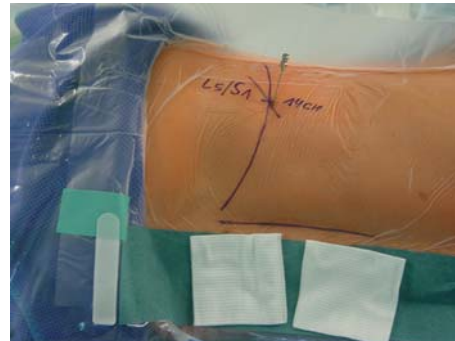
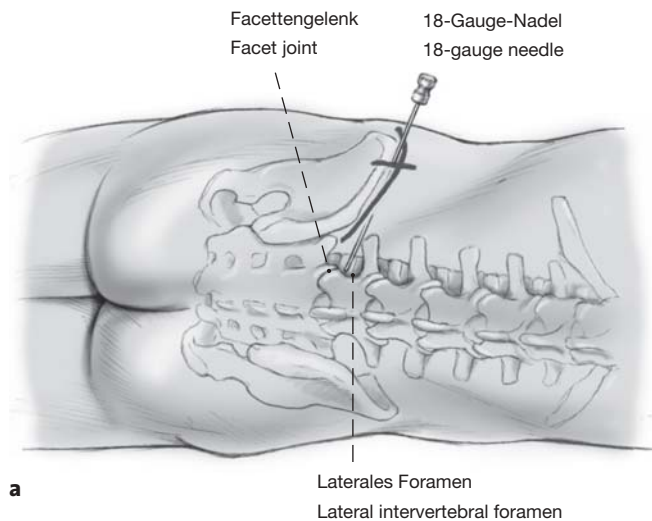
Marking of the rows of processus spinosus in the midline and of the iliac crest (a). An estimated lateral distance to segment L5/S1 of 14 cm is chosen. Now with the C-arm in a position for lateral imaging a long instrument, e.g., a grasping forceps, is positioned (b) in the assumed direction of the herniated disk. Once the location has been found, the direction is marked with a sterile marker. The point of intersection between the marked horizontal line and the oblique directional line gives the point of insertion of the needle.

Surgical Technique

Figures 3 to 15

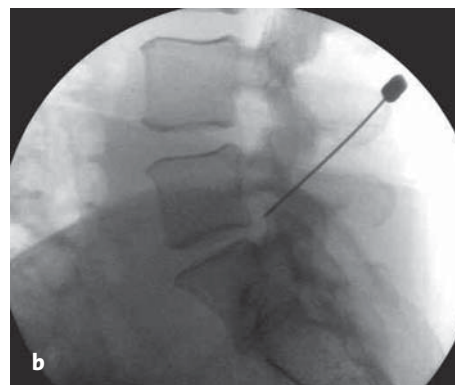
An Intervertebral Disk Sequester at Segment L5/S1 Serving as an Example





Abbildungen 4a und 4b

Die Haut im Zugangsbereich wird mit ca. 5 ml Xylocain® mit Adrenalinzusatz infiltriert. Eine 18-Gauge-Nadel wird zum lateralen Foramen vorgeschoben (a). Dabei trifft man zunächst häufig auf das Facettengelenk. Zur genauen Orientierung kontrollieren wir die Lage der Nadel röntgenologisch in zwei Ebenen. Ihr idealer Eintrittspunkt liegt gerade etwas über dem Facettengelenk (b).



Figures 4a and 4b

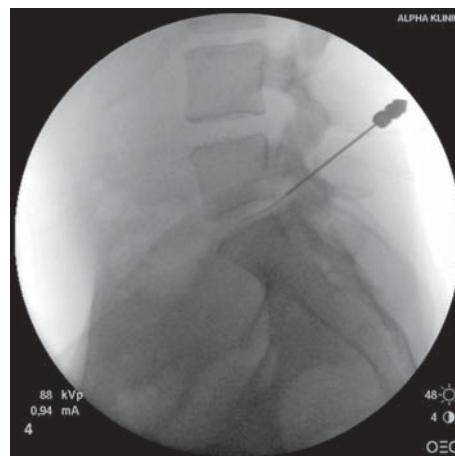
The skin at the insertion site is infiltrated with approximately 5 ml Xylocaine® with adrenaline. An 18-gauge needle is advanced to the lateral foramen (a). In this way the needle often first meets the facet joint. For precise orientation we check the position of the needle with the image intensifier in two planes. The ideal point of entry for it is just slightly cranial to the facet joint (b).

Abbildung 5

Durch die 18-Gauge-Nadel wird nun eine gebogene 22-Gauge-Nadel geführt. Die Spitze dieser Nadel sollte nun die Bandscheibe erreichen. Fakultativ kann eine Kontrastmitteldarstellung erfolgen. Dies ist z.B. bei einem Bandscheibenvorfall in mehr als nur einer Etage, zur weiterführenden Diagnostik, angebracht.

Figure 5

A 22-gauge curved needle is now advanced through the 18-gauge needle. The tip of this needle should now reach the region of the herniated disk. Optionally, a contrast medium may be used. This is appropriate for a more precise diagnosis, for example, in the presence of a herniated disk at more than one level.



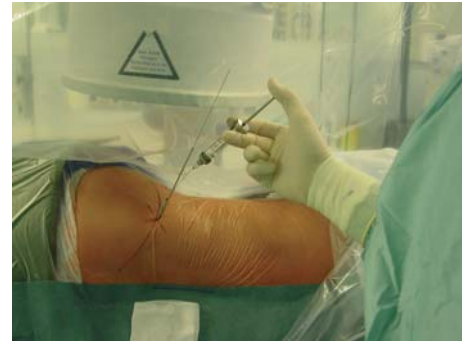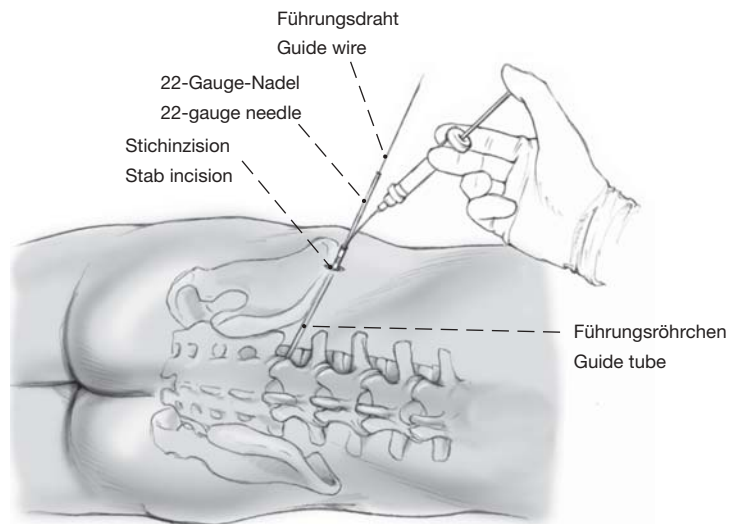


Abbildung 6

Die 18-Gauge-Nadel wird nun über die 22-Gauge-Nadel weiter bis zum Bereich des Bandscheibenvorfalls vorgeschoben. Anschließend wird die 22-Gauge-Nadel entfernt. Ein Führungsdraht wird durch die 18-Gauge-Nadel geführt, und die Nadel wird danach entfernt.

Nun nehmen wir eine ca. 5 mm lange Stichinzision im Bereich des Führungsdrahts vor. Über den Draht wird zunächst der dünnste kanülierte Führungsstab bis zum Facettengelenk vorgeschoben. Anschließend werden drei weitere Führungsrohre aufsteigenden Durchmessers über den Führungsstab vorgeschoben, um den Weichteilkanal zu erweitern. Die ersten zwei Führungsrohre werden entfernt. Durch das verbliebene letzte Führungsrohr wird das Facettengelenk mit ca. 10 ml Xylocain® mit Adrenalinzusatz infiltriert. Wir verwenden dazu eine lange, dünne Spinalnadel.

Figure 6

The 18-gauge needle is now further advanced over the 22-gauge needle to the region of the herniated disk. Then the 22-gauge needle is removed. A guide wire is advanced through the 18-gauge needle, and this needle is then removed.

Next, a stab incision is made approximately 5 mm long in the region of the guide wire. First, the thinnest guide rod is advanced as far as the facet joint. Subsequently, three further guide tubes of increasing diameter are advanced over the cannulated guide rod, to widen the soft-tissue channel. The first two guide tubes are removed. Through the last remaining guide tube the facet joint is infiltrated with approximately 10 ml Xylocaine® with adrenaline. For this we use a long, thin spinal needle.

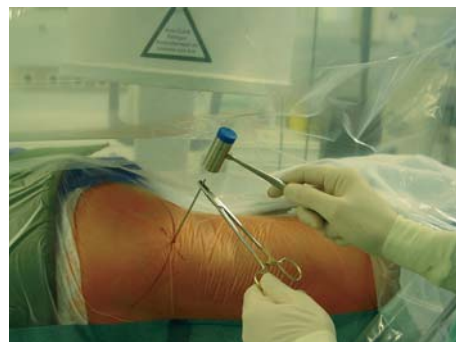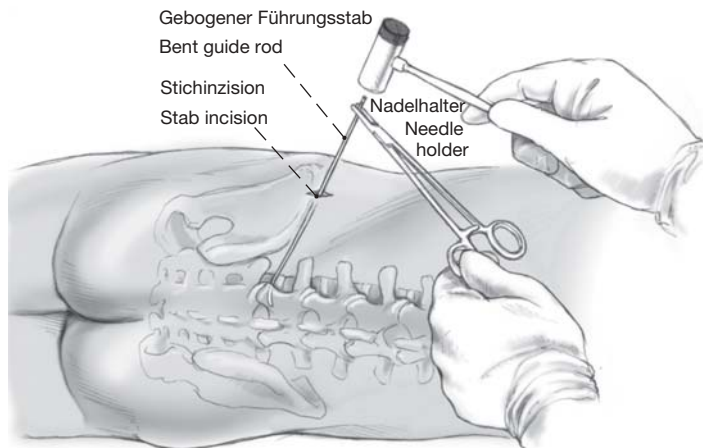
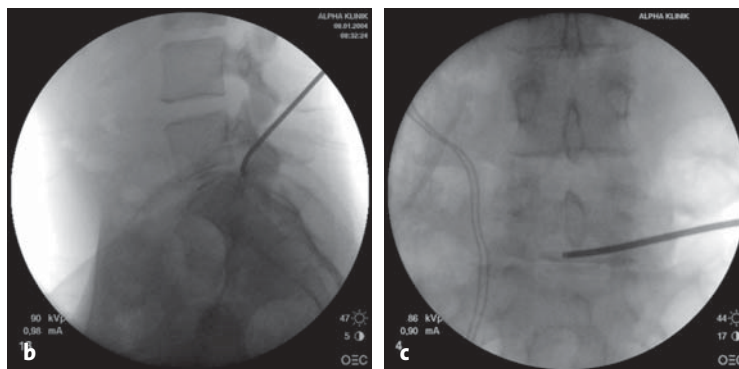
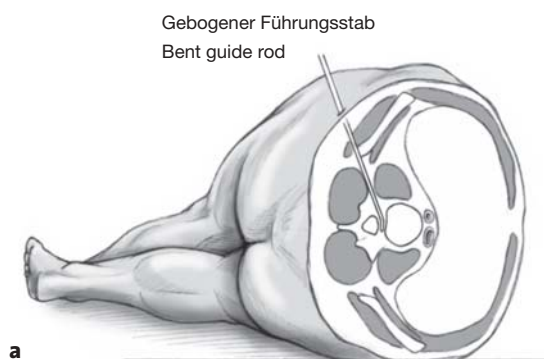


Abbildung 7

Der dünne Führungsstab und das Führungsröhrchen werden entfernt. Über den verbliebenen Führungsdraht wird ein am Ende gebogener 2-mm-Führungsstab vorgeschoben. Zur besseren Orientierung wird am Ende des gebogenen Führungsstabes ein Nadelhalter so festgeklemmt, das er in dieselbe Richtung wie die Biegung des Führungsstabes zeigt.

Figure 7

The thin guide rod and the guide tube are removed. A 2-mm guide rod with a curved end is advanced over the guide wire left in place. For better orientation, a needle holder is clamped at the end of the curved guide rod in such a way that it points in the same direction as the curve in the guide rod.



Abbildungen 8a bis 8c

Der Führungsdraht wird entfernt. Das Ende des gebogenen Führungsstabes wird mit einigen vorsichtigen Hammerschlägen bis zum Zentrum des Vorfalles vorangetrieben (a). Idealerweise sollte die Spitze des gebogenen Führungsstabes bei seitlicher Röntgenkontrolle dorsal der Bandscheibe (b), bei der a.p. Röntgenkontrolle bis zur Mitte des Spinalkanals vorgeschoben sein (c).

Figures 8a to 8c

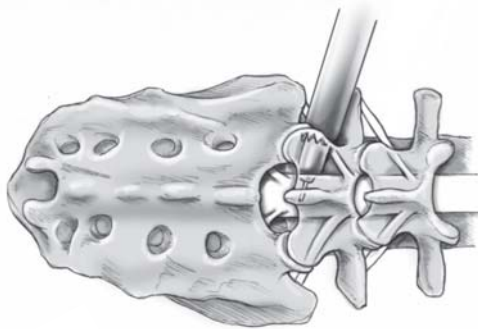
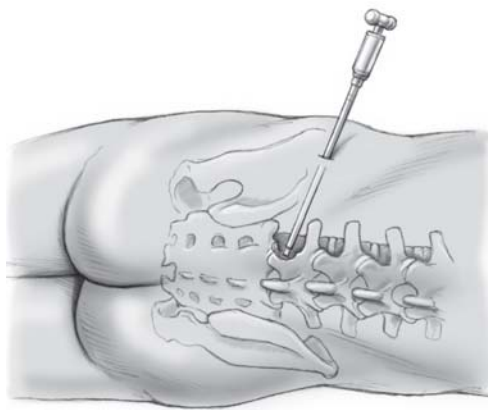
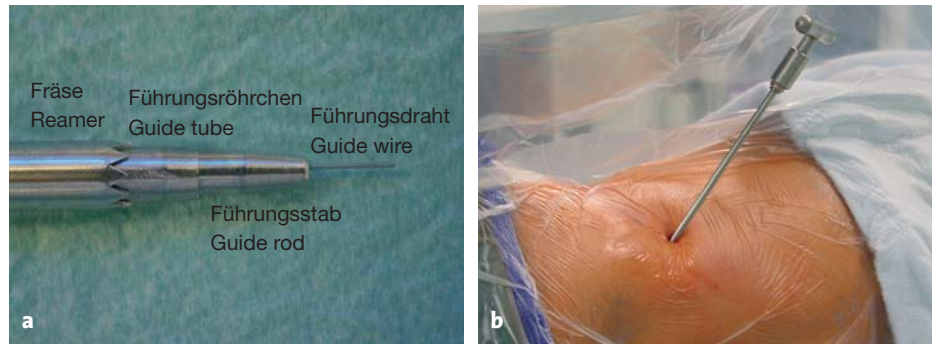
The guide wire is removed. The end of the curved guide rod is worked forward to the center of the herniation with a few careful hammer blows (a). Ideally, the tip of the curved guide rod should be advanced posterior to the disk under lateral image intensification (b), to the middle of the vertebral canal under AP imaging (c).

Abbildungen 9a und 9b

Über den Führungsstab wird ein 3-mm-Führungsrohrchen vorgeschoben (a). Der erste Fräser wird in Richtung des Bandscheibenvorfalles in den Epiduralraum geführt (b).

Figures 9a and 9b

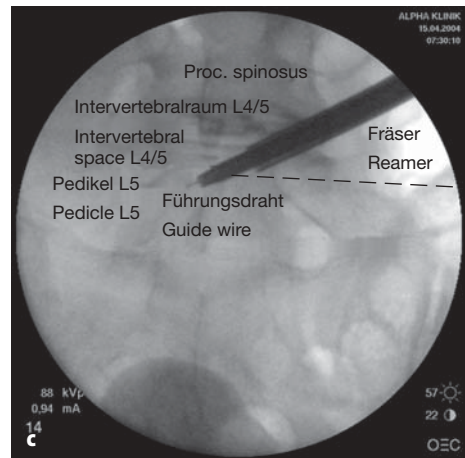
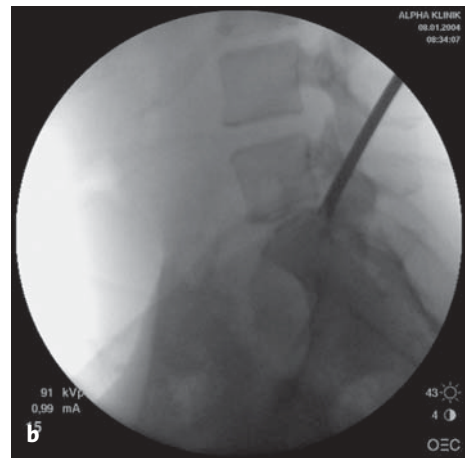
A 3-mm guide tube is advanced over the guide rod (a). The first reamer is inserted into the epidural space in the direction of the disk herniation (b).



a

Abbildungen 10a bis 10c

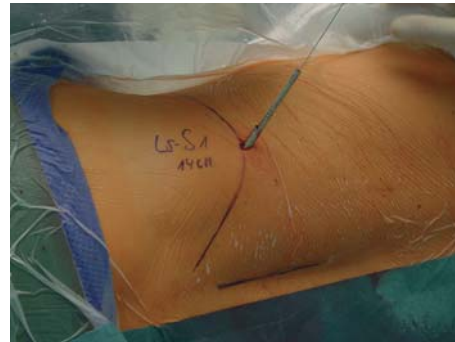
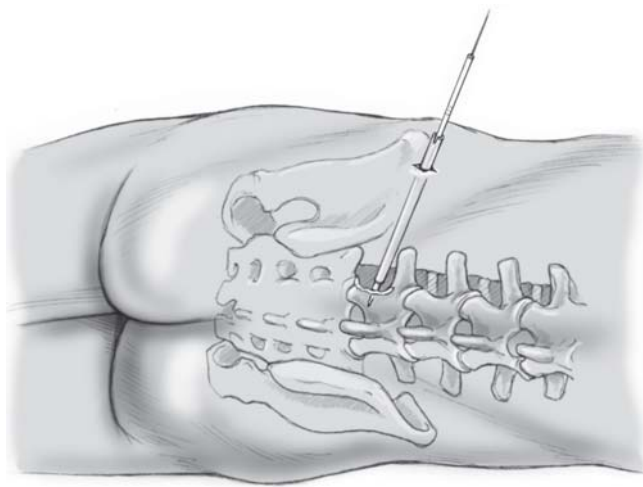
Dabei wird ein Teil des lateralen Facettengelenkknorpels weggefräst, und das Neuroforamen wird erweitert (a). Der Fräsvorgang wird röntgenologisch in zwei Ebenen kontrolliert (b, c). Der Fräser sollte nicht weiter als bis zur medialen Interpedikularlinie vorgedreht werden.



Führungsstab
Guide rod

Figures 10a to 10c

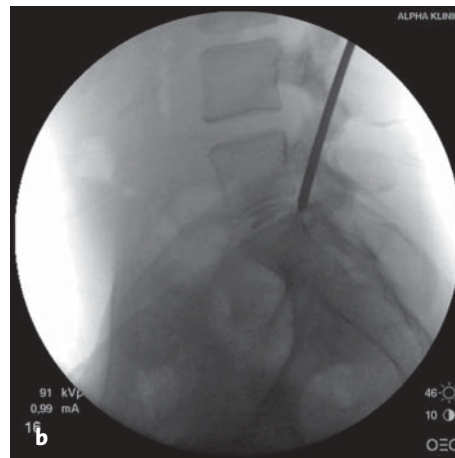
Part of the facet joint is removed with the reamer and the neuroforamen is widened (a). The reaming procedure is controlled radiologically in two planes (b, c). The reamer should not be advanced beyond the medial interpediculate line.



a

Abbildungen 11a und 11b

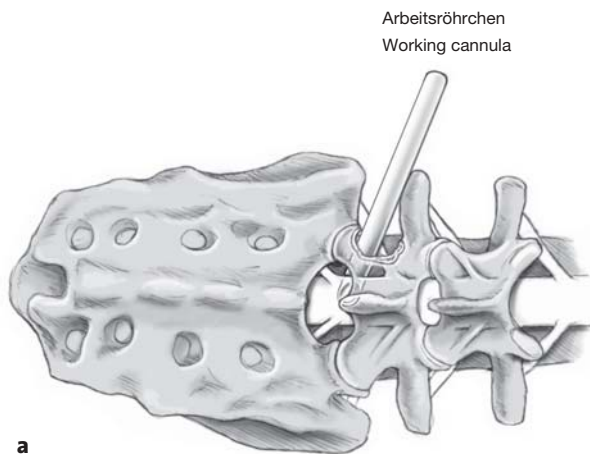
Bevor Führungsstab, Führungsröhrchen und Fräse entfernt werden, wird erneut ein Führungsdraht durch den Führungsstab vorgeschoben (a). Er dient dem nächsten Operationsschritt und kennzeichnet den Weg zum Epiduralraum. Über den Führungsdraht wird ein 3-mm-Führungsstab geschoben. Der Draht wird entfernt, wenn der Führungsstab am Eingang des Foramens liegt. Der Führungsstab wird nun mit vorsichtigen Hammerschlägen in Richtung auf den Bandscheibenvorfall nach medial vorangebracht. Erneute Röntgenkontrolle in zwei Ebenen (b). Sobald der Führungsstab an der Hinterkante des Wirbelkörpers liegt, sollte er in der a.p. Aufnahme mittig erscheinen. Bei richtiger Lage wird über ihn ein 4-mm-Führungsröhrchen geschoben, über welches mit der nächsten Knochenfräse gefräst wird. Dieser Vorgang wird so oft wiederholt, bis das Foramen mit einer 7,5 mm breiten Fräse erweitert worden ist.



Figures 11a and 11b

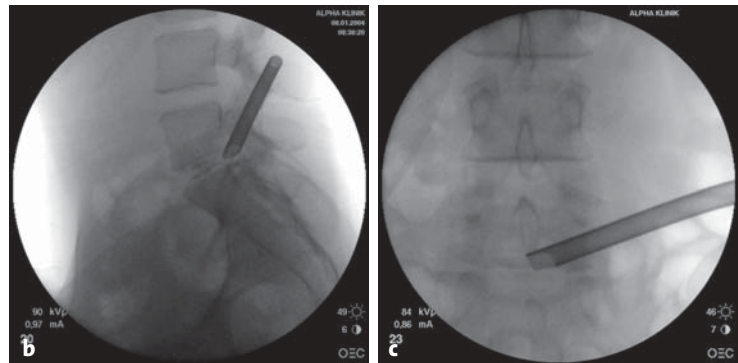
Before the guide rod, guide tubes and reamer are removed, a guide wire is again advanced through the guide rod (a). This is useful for the next surgical step and indicates the route to the epidural space.

A 3-mm guide rod is advanced over the guide wire. The wire is removed when the guide rod is positioned at the entrance to the foramen. The guide rod is now advanced in a medial direction toward the herniated disk by careful hammer blows. Radiologic control once more in two planes (b). As soon as the guide rod is at the posterior margin of the vertebral body, it should appear in the middle of the AP image. If the position is correct, a 4-mm guide tube is passed over the rod and reaming with the next diameter reamer can be performed. This process is repeated until the foramen has been enlarged with a 7.5-mm diameter reamer.



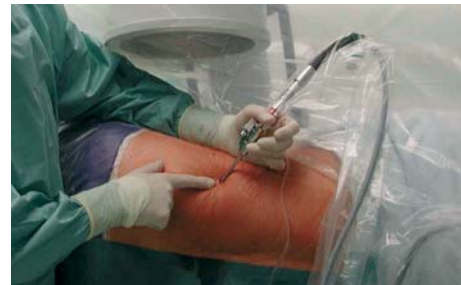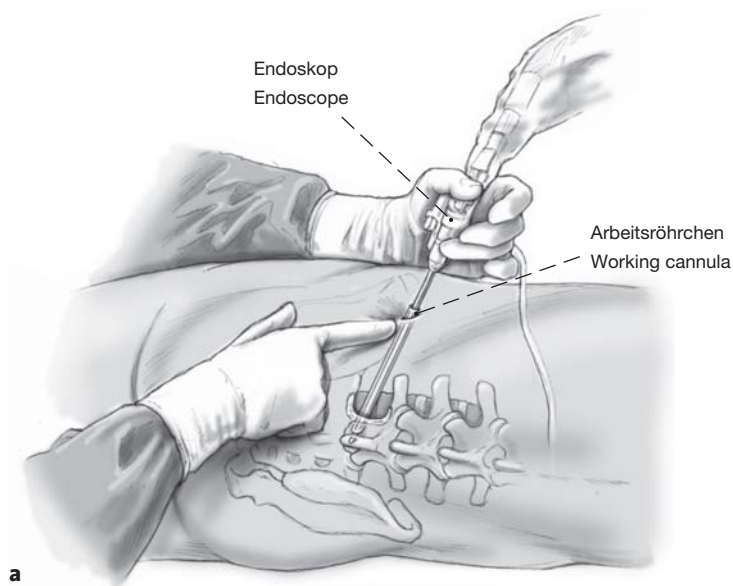
Abbildungen 12a bis 12c

Nach Entfernung der zuletzt verwendeten Fräse wird das Arbeitsröhrchen über den verbliebenen Führungsstab samt Führungsröhrchen bis zum Bandscheibenvorfall vorgeschoben (a). Anschließend werden der Führungsstab und das Führungsröhrchen entfernt. Die genaue Lage des Arbeitsröhrchens wird röntgenologisch in zwei Ebenen überprüft (b, c).



Figures 12a to 12c

After removal of the last reamer used, the working cannula is advanced over the remaining guide rod and guide tube to the herniated disk (a). Then the guide rod and guide tube are removed. The precise position of the working cannula is checked in two planes by imaging (b, c).



Abbildungen 13a und 13b

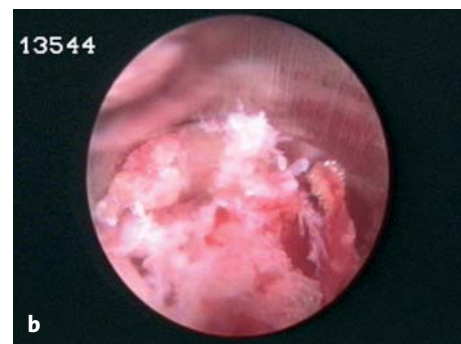
Durch das Arbeitsröhrchen wird das Endoskop eingeführt (a); die Umgebung des Foramens wird inspiziert. Normalerweise ist der Bandscheibenvorfall gut erkennbar. Gelegentlich ist auch ein Teil des komprimierten Nervs medial zu sehen.

Wir führen eine Fasszange durch das Endoskop ein und entfernen zunächst nur die losen Teile des Vorfalls (b). Dura und Nervenwurzel dürfen dabei nicht verletzt werden.

Figures 13a and 13b

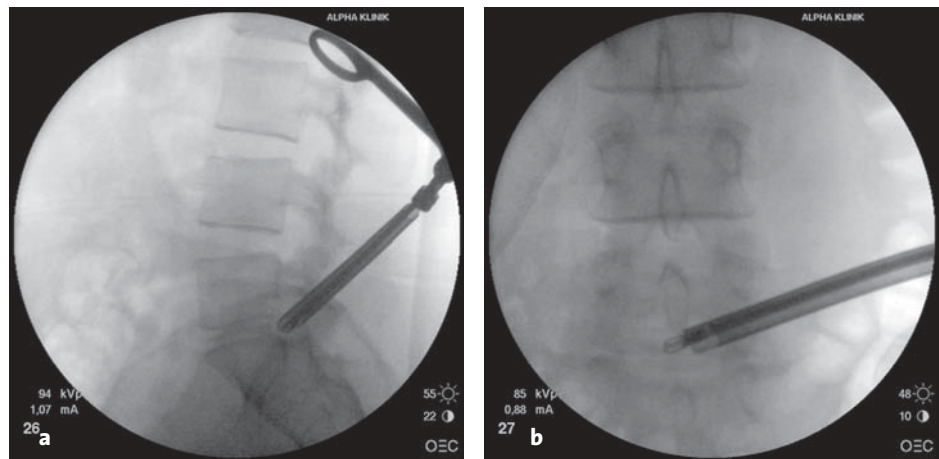
The endoscope is introduced through the working cannula (a); the surroundings of the foramen are inspected. Generally, the herniated disk is easily recognized. Part of the compressed nerve can occasionally be seen medially.

We introduce a grasping forceps through the endoscope and first remove only the loose parts of the herniated disk (b). The dura mater and nerve root must not be damaged in the process.



Abbildungen 14a und 14b

Nach endoskopischer Übersicht wird das Endoskop entfernt, und eine kräftigere Faszange wird durch das Arbeitsröhrchen zum Bandscheibenvorfall gebracht. Die Position der Faszange wird röntgenologisch in zwei Ebenen kontrolliert (a, b). Die Zange sollte genau dort liegen, wo der Bandscheibenvorfall erwartet wird. Der Sequester und weitere mögliche Fragmente werden extrahiert.



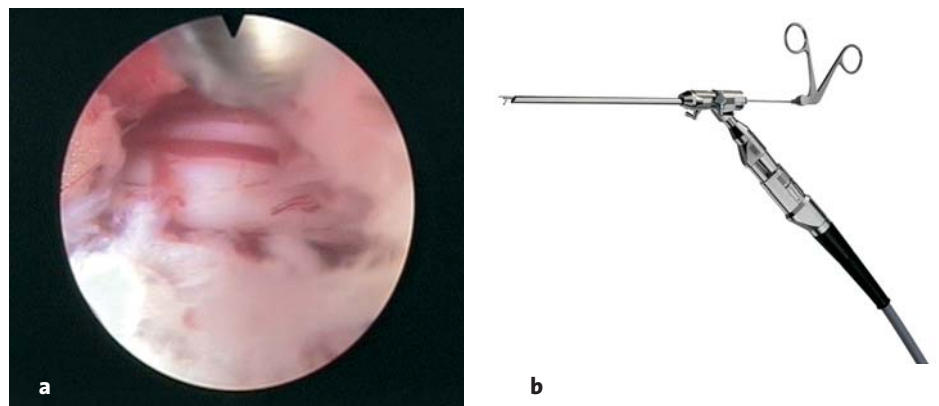
Figures 14a and 14b

After endoscopic survey the endoscope is removed and a more powerful grasping forceps is brought to the herniated disk through the working cannula. The position of the grasping forceps is controlled by image intensification in two planes (a, b). The forceps should be placed precisely where the herniated disk is expected to be. The sequester and any other fragments are extracted.

Abbildungen 15a und 15b

Nach Entfernung aller Fragmente wird das Endoskop nochmals eingeführt, und das Operationsgebiet wird kontrolliert (a). Die pulsierende Nervenwurzel sollte erkennbar sein.

Anschließend wird das offene Ende des Arbeitsröhrchen um 180° gedreht. Mit unterschiedlichen Faszangen (b) wird auch noch der hintere Bandscheibenbereich auf freies Bandscheibenmaterial überprüft und von kleinen Sequestern befreit. Zum Abschluss der Operation wird mit einer gebogenen 22-Gauge-Nadel ein Antibiotikum in den Bandscheibenraum eingebracht, das Arbeitsröhrchen wird entfernt und die Stichinzision verschlossen. Der Patient sollte während der Extraktion des oder der Sequester ansprechbar sein.



Figures 15a and 15b

After the removal of all fragments the endoscope is once more introduced and the surgical site is checked (a). A pulsation of the nerve root should be visible.

Finally, the open end of the working cannula is turned through 180°. Using different grasping forceps (b), the region posterior to the intervertebral disk is once more checked for loose disk material and cleared of small sequesters. At the end of surgery an antibiotic is injected into the disk space through a curved 22-gauge needle. The working cannula is removed and the stab incision closed. The patient should be responsive during the extraction of the disk or sequester.

Postoperative Behandlung

- Nach der Operation verbleibt der Patient für ca. 2 h im Aufwachraum.
- Der Patient wird mit einer Rumpforthese versorgt und geht anschließend in sein Krankenzimmer oder wird in ein nahegelegenes Hotelzimmer gebracht.
- Bei Bedarf Gabe eines Schmerzmittels, z.B. talvosilen® (Paracetamol/Codein-Kombinationspräparat).
- Klinische Kontrolle am nächsten Vormittag.
- Nach 1 Woche Beginn mit physiotherapeutischen Übungen, z.B. Mobilisierungstechniken aus dem manual- und chirotherapeutischen Bereich, osteopathische Techniken oder Behandlungsmethoden nach Brügger [1, 2], Maitland [15, 16], McKenzie [19] und Cyriax [4, 5].
- Entfernung des Fadens nach 10–12 Tagen.
- Die Rumpforthese wird, je nach Befund, ca. 2–6 Wochen getragen. Die Tragezeit hängt auch mit den jeweiligen berufsbedingten körperlichen Belastungen zusammen.
- Nach 3 Monaten klinische Kontrolle, MRT-Kontrolle sowie MedX-Rückenmuskeltest [23]. Dieser dient zur Beurteilung, wie sich die Kraft der Rückenmuskulatur (Rückenmuskelextensoren) und die Rückencondition entwickelt haben. Dokumentiert wird der Verlauf mit dem West Haven Yale University Multi Dimensional Pain Inventory (WHYMPI). Die Qualitätskontrolle unterliegt den Kriterien der Internationalen Gesellschaft für Medizinische Kräftigungstherapie, Basel, Schweiz [3, 20, 21].

Fehler, Gefahren, Komplikationen

- Nicht jeder Operationsschritt wird röntgenologisch in zwei Ebenen kontrolliert: 1. Es wird in die falsche Richtung gefräst: Folge ist die Entstehung einer „via valsa“, welche es fast unmöglich macht, den richtigen Weg neuerlich zu finden und zu fräsen. Somit kann das Endresultat der Schaffung des richtigen Zugangs zum Vorfall sehr unbefriedigend sein. Zwingende Voraussetzung für den Erfolg dieser Operationsmethode ist schlussendlich, das Arbeitsröhrchen exakt an die Stelle zu bringen, wo sich der Vorfall befindet, um diesen dann mit den Zangen zu entfernen. 2. Es wird zu weit gefräst: Hier kann es zu Wurzelkompression und/oder Duraverletzungen kommen.
- Blutung: Physiologische Hämostase abwarten (in der Regel 3 min). Sollten dennoch Blutungen die Sicht erschweren, reicht in der Regel eine vorsichtige sukzessive Spüldruckerhöhung aus.

Postoperative Management

- After surgery the patient remains in the recovery room for approximately 2 h.
- He/she is fitted with a brace and then transferred to the ward or taken to a nearby hotel room.
- Administration of analgesics as needed, e.g. paracetamol/codeine in combination as talvosilen® (Tylenol #3).
- Clinical checkup the following morning.
- Start of physiotherapy exercises after 1 week, e.g., mobilization techniques from the manual and chirotherapeutic fields, osteopathy techniques or treatment methods according to Brügger [1, 2], Maitland [15, 16], McKenzie [19] and Cyriax [4, 5].
- Removal of stitches after 10–12 days.
- Depending on the findings, the brace is worn for approximately 2–6 weeks depending on the physical demands required by the patient's occupation.
- Clinical checkup after 3 months. MRI control and also MedX back muscle test [23] to evaluate the recuperation of strength and the state of the back musculature (back muscle extensors). The progress is documented with the WHYMPI (West Haven Yale University Multi Dimensional Pain Inventory). The quality check is subject to the criteria of the International Society for Medical Strength Therapy, Basel, Switzerland [3, 20, 21].

Errors, Hazards, Complications

- Not every surgical step is controlled by imaging in two planes: (1) direction of reaming is wrong: the result is the formation of a “via valsa” (false route), which makes it almost impossible to reestablish the proper path and to ream in the right direction. Thus, the final result in achieving the correct approach to the herniated disk may be very unsatisfactory. Essential to the success of this surgical method is ultimately to bring the working cannula precisely to the site where the herniation is found for removal using the forceps. (2) Reaming is too excessive: this may lead to root compression and/or injury to the dura mater.
- Hemorrhage: wait for physiologic hemostasis (as a rule 3 min). If bleeding still obscures the view, careful successive increases in irrigation pressure will generally suffice.
- Injury to the dura mater with or without leakage of cerebrospinal fluid: can be successfully managed by freshening of the end plate of the vertebral body at the operated segment with the smallest reamer until bleeding occurs from the cancellous bone to create a blood patch. This procedure also permits usual mobi-

- Duraverletzungen mit und/oder ohne Liquorverlust: Sie werden erfolgreich durch Anfrischen der knöchernen Deckplatte des Wirbelkörpers im operierten Segment bis zum Auftreten spongiöser Blutungen mit der kleinsten Fräse und somit provoziertem Blutpatch behandelt. Diese Vorgehensweise ermöglicht auch eine normale Mobilisierung des Patienten. Gerade bei Verletzungen der Dura im anterioren Bereich kommt es erfahrungsgemäß selten zu Kopfschmerzen oder einem Liquorverlustsyndrom. Sollte dennoch ein Liquorverlustsyndrom eintreten, reichen Bettruhe und erhöhte Flüssigkeitszufuhr, evtl. auch intravenös, bis zum Abklingen der Symptome aus. Bei den zwischenzeitlich ca. 8 000 endoskopischen Eingriffen haben die wenigen stattgehabten Duraverletzungen keine Revisionsoperation erfordert.

Ergebnisse

Im Zeitraum von Januar 1999 bis Januar 2002 wurden insgesamt 1 201 endoskopische Operationen nach dem oben beschriebenen Verfahren durchgeführt. Um Eingang in die hier vorgelegte Studie zu finden, mussten die Patienten folgende Voraussetzungen erfüllen: persistierende Lumboischialgien, bisheriges Versagen konservativer Maßnahmen, Taubheitsgefühl und/oder Kraftverlust im Bein.

Alle Patienten wiesen ein positives Lasègue-Zeichen und einen positiven MRT-Befund mit Bandscheibensequester auf.

Operiert wurde nur in einer Etage. Die durchschnittliche Operationsdauer betrug ca. 50 min. Das Patientenalter lag zwischen 18 und 65 Jahren (durchschnittlich 43,8 Jahre). Keiner der Patienten war bereits an der Wirbelsäule operiert worden. 611 Patienten (32% Frauen und 68% Männer) erfüllten die genannten Kriterien.

Die Ergebnisse werteten wir mit eigenen Fragebögen einschließlich des MacNab-Scores [14] und der visuellen Analogskala (VAS) nach 3 Monaten im Rahmen einer klinischen Nachkontrolle aus. 1 Jahr und 2 Jahre postoperativ wurden die Patienten per Fragebogen (Tabelle 1) um ihr Urteil gebeten. Nach 2 Jahren konnte eine Nachuntersuchungsquote von 91,2% erreicht werden, d.h., wir konnten 558 der 611 Patienten kontrollieren.

Sieben Patienten wurden in der Etage L2/L3, 25 in der Etage L3/L4, 225 in der Etage L4/L5, 14 in der Etage L5/L6 (Übergangswirbel) und 287 in der Etage L5/S1 operiert.

Bei 95,3% der Operierten erreichten wir subjektiv ein ausgezeichnetes oder gutes Resultat: 74,7% der

lization of the patient. In our experience, injury to the dura mater in the anterior region rarely causes headaches or a liquor leakage syndrome. However, if the latter does occur, bed rest and increased fluid intake, if necessary intravenously, suffice to alleviate the symptoms. In the 8,000 or more endoscopic operations carried out so far, injuries to the dura mater, which have rarely occurred, have not required revision.

Results

In the period from January 1999 until January 2002, a total of 1,201 endoscopic operations were performed in accordance with the procedure described above. To be included in the present study, patients had to fulfill the following requirements: persistent lumbosciatica, failure of all previous nonoperative treatments, feeling of numbness and/or loss of strength in the leg.

All patients exhibited a positive Lasègue sign, positive MRI findings and showed evidence of an intervertebral disk sequestration.

Surgery was performed on only one segment. The average duration of surgery amounted to 50 min. The patients' age varied between 18 and 65 years (average age 43.8 years). None of the patients had undergone previous surgery to the spinal column. 611 patients (32% women and 68% men) fulfilled the said criteria.

After 3 months we evaluated the results using our own questionnaire including the MacNab score [14] and visual analog scale (VAS) as part of the clinical follow-up. After 1 and 2 years, patients were asked to judge the outcome using the questionnaire (Table 1). After 2 years a follow-up rate of 91.2% was achieved, in other words, we were able to reach 558 of the 611 patients.

Seven patients were operated at segment L2/L3, 25 at L3/L4, 225 at L4/L5, 14 at L5/L6 (lumbarization of S1), and 287 at L5/S1.

95.3% of the patients judged the result of surgery as being excellent or good; 74.7% of patients were very satisfied, 20.6% satisfied. Only 4.7% reported an unsatisfactory result, 3.9% being less satisfied, 0.8% unsatisfied.

The numbness of the leg, reported by 448 patients before surgery, was no longer present in 286 (63.9%), in 30.3% it had decreased. 5.1% described continuing, unchanged numbness, and 0.7% an increase in numbness.

396 patients exhibited loss of strength in the leg before surgery. Loss of strength could no longer be detected postoperatively in 61.1%; 33.8% recovered their loss of strength only partly.

Tabelle 1
Postoperativer Fragebogen.

Name: _____ Geburtsdatum: _____ - _____ - _____
 Adresse: _____
 E-Mail: _____ Tel.: _____ - _____
 Ich habe eine neue Adresse

1. Wie beurteilen Sie das Ergebnis Ihrer Operation?
 Ausgezeichnet Etwas besser
 Gut Unverändert Schlechter

Sind Komplikationen (z.B. Infektion, Blutungen) in Verbindung mit der Operation aufgetreten? Ja Nein
 Wenn ja, welche? _____

2. Haben Sie in letzter Zeit noch Schmerzmittel wegen des operierten Segments eingenommen? Ja Nein
 Welche Medikamente? _____

3. Wie stufen Sie Ihre Rückenschmerzen derzeit ein?
 (Bitte auf der Skala ankreuzen)
 0 1 2 3 4 5 6 7 8 9 10
 (keine) (unerträglich)

4. Wie stufen Sie Ihre Beinschmerzen derzeit ein?
 (Bitte auf der Skala ankreuzen)
 0 1 2 3 4 5 6 7 8 9 10
 (keine) (unerträglich)

5. War vor der Operation ein Taubheitsgefühl vorhanden? Ja Nein
 Ist diese Störung jetzt ... nicht mehr vorhanden gebessert
 unverändert verschlechtert

6. War vor der Operation ein Kraftverlust in den Beinen oder an einer anderen Stelle vorhanden? Ja Nein
 Ist diese Störung jetzt ... nicht mehr vorhanden gebessert
 unverändert verschlechtert

7. Durch den Bandscheibenvorfall waren Sie in Ihren körperlichen Aktivitäten deutlich eingeschränkt.
 Ist Ihre Leistungsfähigkeit heute ...
 wieder voll hergestellt gering eingeschränkt
 unverändert/eingeschränkt vermehrt eingeschränkt

8. Sind nach der Operation erneut Probleme aufgetreten, die eine neue Behandlung erforderlich machten? Ja Nein
 Wenn ja, an der operierten Bandscheibe
 am Rücken/Bein
 Welche Behandlung wurde erforderlich?

War eine Re-OP erforderlich? Wenn ja, wann, wo und in welcher Etage?

9. Haben Sie heute noch/wieder Schmerzen? Ja Nein
 Wenn ja, wie viele Tage im Monat?
 _____ Tage im Monat im Rücken
 _____ Tage im Monat im Bein

10. Nach wie vielen Wochen konnten Sie Ihre Tätigkeit im Beruf oder Haushalt wieder normal aufnehmen?
 Nach _____ Wochen

11. Bestand nach der Therapie nochmals Arbeitsunfähigkeit wegen der operierten Bandscheibe? Ja Nein
 Wenn ja, wie viele Tage? _____

12. Haben Sie vor Ihrer Operation Sport betrieben? Ja Nein
 Wenn ja, welche Sportart(en)? _____

13. Haben Sie nach Ihrer Operation Sport betrieben? Ja Nein
 Wenn ja, welche Sportart(en)? _____

14. Wann haben Sie mit diesen sportlichen Aktivitäten wieder begonnen?
 Nach _____ Wochen

15. Können Sie Ihren Sport in gleichem Maße wie vor der Operation ausüben? Ja Nein
 Wenn nein: Intensität (Ausmaß) eingeschränkt
 Häufigkeit eingeschränkt

16. Haben Sie nach der Operation an einem MedX-, Kieser- oder einem anderen Rückentraining teilgenommen? Ja Nein
 Wenn ja, MedX Kranken-/Wirbelgymnastik
 Kieser Ich trainiere zu Hause

17. Würden Sie einem Freund mit gleichen Problemen diese Operation weiterempfehlen? Ja Nein

18. Anregungen/Kritik/Empfehlungen?

Table 1
Postoperative questionnaire.

Name: _____ Date of birth: _____ - _____ - _____
 Address: _____
 E-mail: _____ Phone: _____ - _____

Change of address

1. How do you assess the result of your operation?
 Excellent Somewhat better
 Good Unchanged Worse

Were there complications in relation to the operation (e.g., infection, bleeding)? Yes No
 If yes, give details _____

2. Have you been taking painkillers recently on account of pain at the surgical site? Yes No
 Which ones? _____

3. How would you describe your back pain at present?
 (Please put a cross on the scale)
 0 1 2 3 4 5 6 7 8 9 10
 (none) (unbearable)

4. How would you describe you leg pain at present?
 (Please put a cross on the scale)
 0 1 2 3 4 5 6 7 8 9 10
 (none) (unbearable)

5. Was there a feeling of numbness before the operation? Yes No
 Is this problem now ... no longer present improved
 unchanged worse

6. Before the operation was there loss of strength in the legs or elsewhere? Yes No
 Is this problem now ... no longer present improved
 unchanged worse

7. Your physical activities were very much limited because of the herniated disk.
 Is your performance today ...
 again fully recovered slightly limited
 unchanged/limited more limited

8. Have any problems arisen since the operation which made new treatment necessary? Yes No
 If so, at the disk which was operated on
 in the back/leg
 What treatment was necessary?

Was a repeat operation necessary? If so, when, where and to which segment?

9. Do you have pain today still/again? Yes No
 If so, how many days in a month?
 _____ days a month in the back
 _____ days a month in the leg

10. After how many weeks could you resume normal activities at work or in the home?
 After _____ weeks

11. Were you still unfit for work after the therapy on account of the disk surgery? Yes No
 If yes, for how many days? _____

12. Did you take part in sports before your operation? Yes No
 If yes, which type of sport(s)? _____

13. Have you taken part in sports since your operation? Yes No
 If yes, which type of sport(s)? _____

14. When did you resume these sports activities?
 After _____ weeks

15. Can you take part in your sport to the same extent as before the operation?
 Yes No
 If not: Intensity (extent) limited
 Frequency limited

16. After the operation did you take part in MedX, Kieser or other form of back training?
 Yes No
 If yes, MedX rehabilitation/spinal gymnastics
 Kieser I train at home

17. Would you recommend this operation to a friend with the same problems? Yes No

18. Encouragement/criticism/recommendations?

Tabelle 2
MacNab-Klassifikation [14].

Ausgezeichnet	Kein Schmerz, keine Aktivitätseinschränkungen
Gut	Gelegentlicher Rücken- oder Beinschmerz, welcher die Arbeit oder Freizeitaktivität nicht einschränkt
Zufriedenstellend	Insgesamt Verbesserung des Allgemeinbefindens und der Aktivität, jedoch zeitweilige Schmerzen, welche die Arbeit oder Freizeitaktivitäten einschränken
Unbefriedigend	Keine Verbesserung oder nur ungenügende Linderung der Beschwerden (Schmerzen), welche eine allgemeine Aktivitätszunahme nicht ermöglichen. Eventuell weitere Operation erforderlich

Operierten waren sehr zufrieden, 20,6% zufrieden. Ein unbefriedigendes Resultat gaben lediglich 4,7% der Patienten an, d.h., 3,9% waren weniger zufrieden, 0,8% unzufrieden.

448 Patienten berichteten präoperativ über eine Taubheit im Bein. Bei 286 Patienten (63,9%) war die Taubheit postoperativ nicht mehr vorhanden, bei 30,3% war sie gebessert. Eine unverändert fortbestehende Taubheit gaben 5,1%, eine Zunahme 0,7% der Patienten an.

396 Patienten wiesen präoperativ einen Kraftverlust im Bein auf. Postoperativ konnte ein Kraftverlust bei 61,1% der Patienten nicht mehr nachgewiesen werden; bei 33,8% war er weniger stark ausgeprägt als vor der Operation.

Nach den Kriterien von MacNab (n = 558; Tabelle 2) erreichen wir bei 50,9% der Patienten eine uneingeschränkte Funktion und bei 42,5% eine Funktion mit nur noch gering ausgeprägten Einschränkungen. Funktionell noch behindert waren 6,3% der Patienten, funktionell verschlechtert hatten sich 0,3%.

Nach der VAS verbesserte sich die Punktzahl in Bezug auf den Rückenschmerz von ursprünglich 8,6 auf 1,4 und in Bezug auf den Beinschmerz von 8,4 präoperativ auf 1,0 postoperativ.

545 der 558 operierten Patienten würden sich erneut ambulant mit dem gleichen Verfahren operieren lassen.

403 aller Patienten waren vor dem zu operierenden Bandscheibenvorfall sportlich aktiv. Nach der Operation gaben 438 Patienten an, Sport zu treiben. Nach unserer Interpretation wurden durch Physiotherapie und rehabilitative Maßnahmen auch die präoperativ nicht sportlich aktiven Patienten motiviert, sich postoperativ sportlich zu betätigen. Bei keinem Patienten fanden sich ernsthafte Komplikationen, insbesondere kam es zu keinen Infektionen.

Bei drei Patienten (0,5%) traten eine passagere Parästhesie sowie eine Zehen- und Fußheberschwäche auf. Diese Störung war nach 3 Monaten verschwunden. Bei einem Patienten verzeichneten wir eine vor-

Table 2
MacNab Score [14].

Excellent	No pain, no limitation of activity
Good	Occasional pain in the back or legs which does not limit work or leisure activities
Satisfactory	Overall improved general condition and activity, but occasional pain which limits work or leisure activity
Unsatisfactory	No improvement or only insufficient alleviation of the symptoms (pain) which do not permit a general increase in activities. Possibly a further operation necessary

According to MacNab's score (n = 558; Table 2) 50.9% of patients achieved full function, 42.5% had only a slightly limited function. The function was still limited in 6.3% and had worsened in 0.3%.

Based on the VAS with relation to back pain, the preoperative 8.6 points were improved to 1.4 points, with relation to leg pain from 8.4 points preoperatively to 1.0 points postoperatively.

545 of the 558 patients who underwent surgery said that they would undergo the same procedure again as outpatients.

403 of all patients were active in sports prior to disk herniation. After the operation 438 patients stated they were active in sports. According to our interpretation, even those who were not engaged in sports before were motivated to become active in sports due to the physiotherapy and rehabilitative measures. None of the patients experienced serious complications, in particular, no infections occurred.

In three patients (0.5%) a transient paresthesia was present and in one weakness in raising the toe and foot; they disappeared after 3 months. In one patient we witnessed a transient allergic reaction to the administered cephalosporin.

The recurrence rate in our patients in the first 2 years after the operation was 3.6% (22 patients). 17 patients underwent a repeat endoscopic surgery, and five patients required microsurgery. Of the 22 patients two had surgery at segment L3/4, 13 at segment L4/5, and seven at segment L5/S1. One patient underwent a third operation with insertion of an intervertebral disk prosthesis.

In a publication from 2002, satisfactory results were reported in 89.3% of posterolateral endoscopic disk operations and poor results in 10.7% [27]. The complication rate was 3.5% including 0.6% disk space infections, and one repeat surgery due to major injury to the dura mater. After a follow-up of 19 months the incidence of repeat surgery was 5%.

übergehende allergische Reaktion auf das verabreichte Cephalosporin.

Die Rezidivrate lag bei unseren Patienten in den ersten 2 Jahren nach der Operation bei 3,6% (22 Patienten). 17 Patienten wurden neuerlich endoskopisch und fünf Patienten offen mikrochirurgisch nachoperiert. Zwei dieser 22 Patienten wurden in der Etage L3/4, 13 in der Etage L4/5 und sieben in der Etage L5/S1 operiert. Ein Patient unterzog sich einer dritten Operation und erhielt dabei eine Bandscheibenprothese.

In einer Publikation aus dem Jahr 2002 wird über befriedigende Ergebnisse bei dorsolateralen endoskopischen Bandscheibenoperationen in 89,3%, über schlechte Ergebnisse in 10,7% berichtet [27]. Die Komplikationsrate lag bei 3,5% einschließlich 0,6% Bandscheibeninfektionen und einer Revisionsoperation wegen einer größeren Duraverletzung. In einem Nachuntersuchungszeitraum von 19 Monaten betrug die Rate an Revisionsoperationen 5%.

Die Ergebnisse der offenen und endoskopischen Bandscheibenchirurgie sind offenbar vergleichbar [17, 18]. In einer Studie von Hermantin et al. [7] fällt der Vergleich folgendermaßen aus: Bei 30 Patienten mit endoskopischen Operationen wurden in 97% gute Ergebnisse, bei 30 Patienten mit offener Bandscheibenoperation in 93% gute Resultate erzielt. Zu ähnlichen Ergebnissen kamen auch Mayer & Brock [18].

Literatur – References

- Brügger A. Differentialdiagnose radikulärer und pseudoradikulärer Syndrome und deren Therapie. Therapie über das Nervensystem 7. Stuttgart: Hippokrates, 1967:280–93.
- Brügger A. Neurologische Gesetzmäßigkeiten der Schmerzzustände des Bewegungsapparates. Therapie über das Nervensystem 7. Stuttgart: Hippokrates, 1967:294–304.
- Carpenter M. Effect of 12 and 20 weeks of resistance training on lumbar extension torque production. Phys Ther 1991;71.
- Cyriax JH. Manipulation for lumbar disc prolapse. Br Med J 1969;4:173.
- Cyriax JH. Spinal manipulation and chiropractic. Can Med Assoc J 1972;107:485.
- Haag M. Transforaminale endoskopische Mikrodiskektomie. Orthopäde 1999;28:615–21.
- Hermantin F, Peters T, Quartararo L. A prospective, randomized study comparing the results of open discectomy with those of video-assisted arthroscopic microdiscectomy. J Bone Joint Surg Am 1999;81:958–65.
- Hoogland T, Scheckenbach C. Die perkutane lumbale Nukleotomie mit Low-Dosis Chymopapain, ein ambulantes Verfahren. Z Orthop 1995;133:106–13.
- Hoogland T, Scheckenbach C. Endoskopische transforaminale Diskektomie bei lumbalen Bandscheibenvorfällen. Orthop Prax 1998;34:352–5.
- Hoogland T, Scheckenbach C. Endoskopische transforaminale Diskektomie. Ambulant operieren 4. Stuttgart: Thieme, 1999.
- Kambin P. Posterolateral percutaneous lumbar discectomy and decompression. In: Kambin P, ed. Arthroscopic microdiscectomy: minimal intervention in spinal surgery. Baltimore: Williams & Wilkins, 1991:67–100.

The results of open and endoscopic vertebral surgery are clearly comparable [17, 18]. In a study by Hermantin et al. [7] the comparison is as follows: after endoscopic operations on 30 patients, a good result was achieved in 97%, of 30 patients with open vertebral disk surgery, a good result was achieved in 93%. Similar results were also achieved by Mayer & Brock [18].

- Kambin P, Sampson S. Posterolateral percutaneous suction-excision of herniated lumbar intervertebral discs: report of interim results. Clin Orthop 1986;207:37–43.
- Krappel F, Schmitz R, Bauer E, et al. Offene oder endoskopische Nukleotomie – Ergebnisse einer kontrollierten klinischen Studie mit unabhängiger Nachuntersuchung, MRT und unter besonderer Berücksichtigung der Kosten-Nutzen-Relation. Orthop Prax 2001;37:164–9.
- MacNab I. Negative disc exploration. J Bone Joint Surg Am 1971;53:891–903.
- Maitland GD. Manipulation technique for the lower back. Aust J Physiother 1957;3:135–40.
- Maitland GD. The Maitland concept: assessment, examination and treatment by passive movement. In: Physical therapy of the low back. New York, 1987:135–57.
- Mathews H, Long B. Minimally invasive techniques for the treatment of intervertebral disc herniation. J Am Acad Orthop Surg 2002;10:80–5.
- Mayer H, Brock M. Percutaneous endoscopic discectomy: surgical technique and preliminary results compared to microsurgical discectomy. J Neurosurg 1993;78:216–25.
- McKenzie RA. The lumbar spine: mechanical diagnosis and therapy. Lower Hutt: Spinal Pubs, 1981:4, 87.
- Nelson B. The clinical effects of intensive specific exercise on chronic low back pain: a controlled study of 895 consecutive patients with 1-year follow up. Orthopedics 1995;18.
- Nelson B. Can spinal surgery be prevented by aggressive strengthening exercises? A prospective study of cervical and lumbar patients. Arch Phys Med Rehabil 1999;80.
- Osman S, Nibu K, Panjabi M, et al. Transforaminal and posterior decompressions of the lumbar spine. Spine 1997;22:1690–3.
- Pollok M, Leggett SH, Graves JE, et al. Effect of resistance training on lumbar extension strength. Am J Sports Med 1989;17:624–9.
- Schaffer J, Kambin P. Percutaneous posterolateral lumbar discectomy and decompression with a 6.9-millimeter cannula: analysis of operative failures and complications. J Bone Joint Surg Am 1991;73:822–31.
- Scheckenbach C, Hoogland T. Endoskopische transforaminale Diskektomie (EDT) – Ergebnisse nach 2 Jahren. Orthop Prax 1999;35:104–5.
- Stücker R, Krug C, Reichelt A. Der perkutane transforaminale Zugang zum Epiduralraum. Orthopäde 1997;26:280–7.
- Yeung A, Tsou P. Posterolateral endoscopic excision for lumbar disc herniation. Spine 2002;27:722–31.

Korrespondenzanschrift – Address for Correspondence

Dr. Michael Schubert
 Dr. Thomas Hoogland
 Department Wirbelsäulen Chirurgie
 Alpha-Klinik München
 Effnerstraße 38
 D-81925 München
 Telefon (+49/89) 204000-200, Fax -299
 E-Mail: schubert@alphaklinik.de
 hoogland@alphaklinik.de