

# Enfermedad de Hirschsprung: Un caso de constipación en adulto

## *Hirschsprung's disease: A case in an adult person*

*D. en C. Emilio Prieto-Díaz-Chávez, M. en C. José Luis Medina Chávez, Dr. Rafael Casillas Mesina, M. en C. Jorge Ávalos González, D. en C. Benjamín Trujillo Hernández*

### Resumen

**Introducción:** La enfermedad de Hirschsprung o megacolon primario es una condición rara con frecuencia de 1:5,000 nacimientos. En el recién nacido la obstrucción intestinal baja suele asociarse con desórdenes como la enfermedad de Hirschsprung. En el adulto la enfermedad es rara y debe sospecharse en casos de constipación refractaria a tratamiento; el tratamiento es por lo general quirúrgico con anastomosis del segmento intestinal normalmente inervado al canal anal.

**Objetivo:** Presentar el caso de un adulto con cuadro de constipación refractaria a manejo quien fue sometido a manejo quirúrgico.

**Presentación del caso:** Masculino de 18 años de edad presenta constipación desde la infancia, el colon por enema reveló megacolon. El paciente es sometido a laparatomía encontrando recto mayor de 15 cm de diámetro, realizándose colectomía subtotal con anastomosis baja.

**Conclusiones:** La enfermedad de Hirschsprung es una condición rara. El retraso en el diagnóstico y manejo quirúrgico puede conducir a severas complicaciones.

**Palabras clave:** Enfermedad de Hirschsprung o megacolon primario, constipación refractaria, colectomía, anastomosis baja.

**Cir Gen 2008;30:231-233**

### Abstract

**Introduction:** Hirschsprung's disease or primary megacolon is an unusual condition that presents a frequency rate of one in 5,000 births. In newly-born babies, low intestinal obstruction is often associated to certain disorders such as Hirschsprung's disease. In adult people, this mentioned disease is unusual and it must be suspected in cases of constipation refractory to treatment. The treatment is usually surgical, with the intestinal segment commonly innervated to the anal canal.

**Objective:** To present a case from an adult subject having a condition of constipation refractory to management. This patient was subjected to surgical management.

**A case-presentation:** Male individual being 18 years old presenting constipation refractory since his childhood. The colon revealed megacolon through an enema. The patient was subjected to laparotomy, finding a rectum larger than 15-cm diameter, performing subtotal colectomy with low anastomosis.

**Conclusions:** Hirschsprung's disease is an unusual condition.

**Key words:** Hirschsprung's disease or primary megacolon, refractory constipation, colectomy, low anastomosis.

**Cir Gen 2008;30:231-233**

### Introducción

La enfermedad de Hirschsprung es causa de constipación crónica mal diagnosticada. Se presenta en 1/5,000 nacidos vivos y es definida como la ausencia congénita de células neuronales en los plexos nerviosos de la parte distal del tracto digestivo<sup>1</sup> afectando en el 80%

de los casos al colon sigmoide y al recto, pero sólo pocos casos, aproximadamente 5%, desarrollan enfermedad que requiere tratamiento quirúrgico. En el adulto es una enfermedad rara pero el diagnóstico debe ser considerado en casos de constipación intratable. La mortalidad es estimada en 25% y se relaciona con dos

Departamento de Cirugía y Unidad de Investigación en Epidemiología Clínica.

Departamento de Histopatología.

Hospital General de Zona y Medicina Familiar No. 1, Instituto Mexicano del Seguro Social, Colima, México.

Recibido para publicación: 7 septiembre 2007

Aceptado para publicación: 1 marzo 2008

Correspondencia: D. en C. Emilio Prieto-Díaz-Chávez. Corregidora Núm. 380, Jardines de la Corregidora Colima, Colima, México 28030. Tel.: (01312) 314-44-04 Fax: (01312) 313-01-11

E-mail: epdch@gcic.ucof.mx

factores principales, retraso en el diagnóstico y en el manejo quirúrgico con alta incidencia de enterocolitis en pacientes con aganglionesis.<sup>2</sup>

### Reporte del caso

Masculino de 18 años de edad con historia de constipación desde la infancia, presenta historia de evacuaciones cada 2 semanas con el uso de laxantes y fibra. La revisión radiológica del colon por enema reveló hallazgos compatibles con megacolon con predominio en sigmoides con pérdida de austraciones que recuerda la enfermedad de Hirschsprung de segmento corto (**Figura 1**). Se realiza colonoscopia observando dilatación de colon con mucosa rectal histológicamente normal en biopsias superficiales sin detectar aganglionesis. El paciente es sometido a laparotomía electiva encontrando megacolon con recto mayor de 15 cm de diámetro con otra zona de estenosis en colon ascendente a 22

cm del ciego (**Figura 2**), realizándose colectomía subtotal con ileo-recto anastomosis término-terminal baja con engrapadora. El resultado histopatológico de la pieza quirúrgica mostró dos segmentos agangliósicos en el sitio de estenosis sobre colon ascendente y en recto por abajo del sitio de corte (**Figuras 3 y 4**).

### Discusión del caso

La enfermedad de Hirschsprung o megacolon primario es una condición rara con frecuencia de 1:5,000 nacimientos. La lesión esencial es la ausencia de plexos mientéricos (Auerbach) resultando en segmentos agangliósicos (en células submucosas de Meissner) causado por una constitución anormal de la matriz extracelular.<sup>2-5</sup>

En el recién nacido la obstrucción intestinal baja suele asociarse con malformaciones anorrectales, impactación por meconio, síndrome de hipoperistalsis megacistis-microcolon, pero desórdenes como la en-

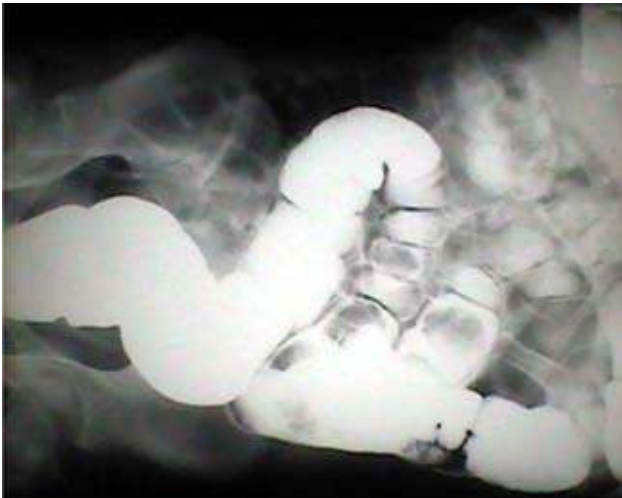

Fig. 1.

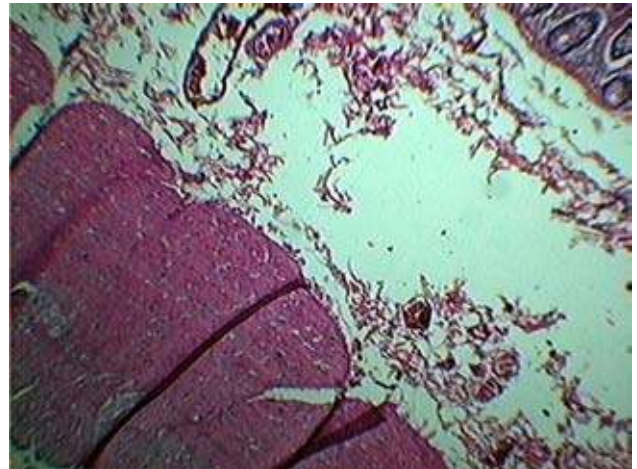


Fig. 3.

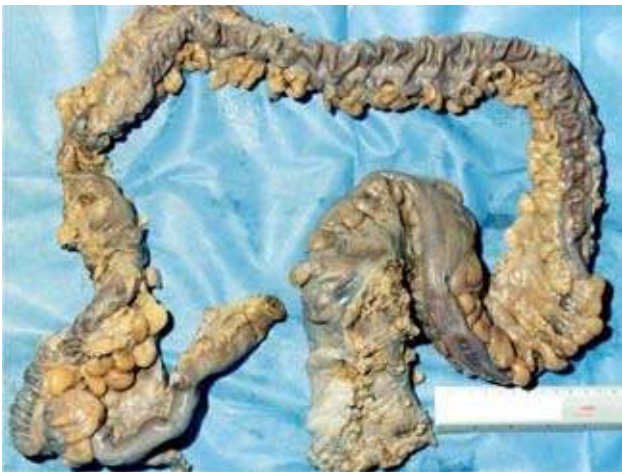

Fig. 2.

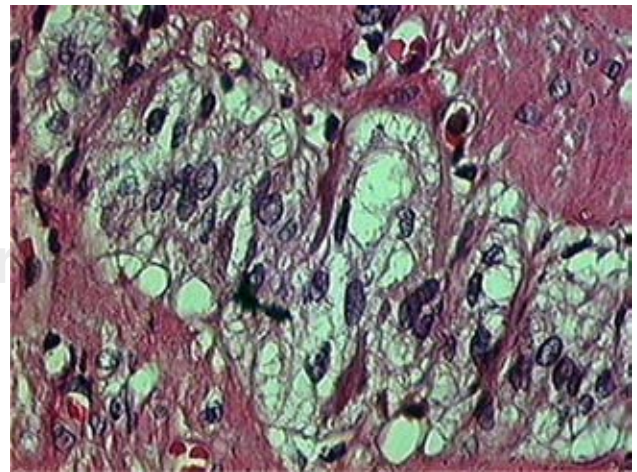


Fig. 4.

fermedad de Hirschsprung es causa de constipación crónica mal diagnosticada.<sup>6</sup> En el adulto la enfermedad es rara y debe sospecharse en casos de constipación refractaria a tratamiento, afectando el recto y colon sigmoides en el 80% de los casos y se debe sospechar una enfermedad más extensa en casos de obstrucción intestinal baja.<sup>1</sup> Las manifestaciones clínicas más frecuentes son constipación crónica desde el nacimiento y distensión abdominal severa,<sup>8</sup> mientras que el vólvulo de sigmoides es una presentación rara de la enfermedad.<sup>9</sup>

La anticipación del nivel de aganglionosis influye en definitiva en el abordaje quirúrgico de la enfermedad, los hallazgos radiológicos principales son dilatación marcada, heces acintadas en la zona de transición, un recto estrecho (estrechez en cono) y mosaico colónico a causa de una mucosa redundante colapsada.<sup>10</sup> La tomografía axial computada puede confirmar coprectasia significativa en todo el colon y recto. La manometría anal revela un reflejo inhibitorio anormal. Una biopsia rectal es fundamental para el diagnóstico.<sup>8</sup>

El tratamiento de la enfermedad de Hirschsprung, es por lo general quirúrgico con anastomosis del segmento intestinal normalmente inervado al canal anal, por lo que deben realizarse biopsias transoperatorias.<sup>8</sup> La cirugía resectiva con colectomía total o el bypass del segmento afectado puede ser requerida.<sup>2,6,11</sup>

Los procedimientos laparoscópicos son posibles, seguros y reproducibles en la enfermedad de Hirschsprung pero aún la experiencia es poca. Posterior a la cirugía es recomendado un periodo largo de manejo médico para evitar la constipación funcional.<sup>1,5</sup>

### Conclusiones

La enfermedad de Hirschsprung o megacolon primario es una condición rara; el alto índice de sospecha en pacientes adultos con estreñimiento crónico e intrata-

ble debe hacer sospechar la patología. El retraso en el diagnóstico y manejo quirúrgico puede conducir a severas complicaciones.

### Referencias

1. Boman F, Corsois L, Paraf F. Hirschsprung's disease: Practical considerations. *Ann Pathol* 2004; 24: 486-98.
2. Cram RW. Hirschsprung's disease: long-term follow-up of 65 cases. *Can J Surg* 1982; 25: 435-437.
3. Oladipo A, Daniel G, Jones A. Hirschsprung's disease: an unusual presentation in pregnancy. *J Obstet Gynaecol* 1999; 19: 206-207.
4. Todd IP. Adult Hirschsprung's disease. *Br J Surg* 1977; 64: 311-312.
5. Campobasso P, Pesce C, Mercurella A, Fabbro MA. Severe chronic constipation: limitations of medical therapy and indications for surgical intervention. *II Pediatr Med Chir* 1996; 18: 429-431.
6. Loening-Baucke V, Kimura K. Failure to pass meconium: diagnosing neonatal intestinal obstruction. *Am Fam Physician* 1999; 60: 2043-2050.
7. Miyamoto M, Egami K, Maeda S, Ohkawa K, Tanaka N, Uchida E, et al. Hirschsprung's disease in adults: Report of a case and review of the literature. *J Nippon Med Sch* 2005; 72(2): 113-20.
8. Chen F, Winston JH 3rd, Jain SK, Frankel WL. Hirschsprung's disease in a young adult: report of a case and review of the literature. *Ann Diagn Pathol* 2006; 10: 347-351.
9. Tan FL, Tan YM, Heah SM, Seow-Choen F. Adult Hirschsprung's disease presenting as sigmoid volvulus: A case report and review of literature. *Tech Coloproctol* 2006; 10: 245-248.
10. Mindelzun RE, Hicks SM. Adult Hirschsprung disease: Radiographic findings. *Radiology* 1986; 160: 623-5.
11. Sullivan PB. Hirschsprung's disease. *Arch Dis Child* 1996; 74: 5-7.
12. Bonnard A, de Lagausie P, Leclair MD, Marwan K, Languépin J, Bruneau B, et al. Definitive treatment of extended Hirschsprung's disease or total colonic form. *Surg Endosc* 2001; 15: 1301-1304.