

CISTOS ARACNÓIDES INTRACRANIANOS

TRATAMENTO PELA NEUROENDOSCOPIA

*SAMUEL CAPUTO DE CASTRO**

RESUMO - O autor relata sua experiência com sete pacientes portadores de cistos aracnóides tratados cirurgicamente, todos pela técnica neuroendoscópica. Dentre os pacientes, dois portadores de cistos supraselares haviam sido submetidos a várias cirurgias de derivação do líquido cefalorraquiano e um portador de cisto temporal, a derivações externas de higroma subdural associado. Apenas neste caso a abordagem endoscópica não resultou em controle dos sintomas do paciente. O tempo de acompanhamento variou de um a nove anos.

PALAVRAS-CHAVE: cisto aracnóide, neuroendoscopia.

Intracranial arachnoid cysts: neuroendoscopic treatment

ABSTRACT - The author reports the techniques and results of seven patients with intracranial arachnoid cysts treated surgically, all of them through neuroendoscopic approach. Two carriers of suprasellar cysts had undergone several shunt surgeries, and another carrier of a temporal cyst undergone external drainage to treat an associated subdural hygroma. Only in this case the endoscopic approach has not resulted in control of the symptoms of the patient. The follow up period extended from one to nine years.

KEY WORDS: arachnoid cyst, neuroendoscopy.

Os cistos aracnóides são coleções intracranóides de líquido céfalo raquiano (LCR). São de natureza congênita e se formam graças a defeito valvular das membranas aracnóides que facilita a passagem do LCR para o interior do cisto e dificulta a saída¹. Embora muitos podem constituir achados incidentais, outros podem causar sintomas por compressão do parênquima cerebral ou aumento da pressão intracraniana². É conhecida a propensão de ocorrer hemorragias no interior dos cistos³⁻⁵. Desde o desenvolvimento dos modernos endoscópios, uma técnica minimamente invasiva foi disponibilizada para o tratamento destas lesões. O autor relata neste estudo sua experiência no tratamento de sete cistos aracnóides pela neuroendoscopia.

CASUÍSTICA

De 1987 a 1997 foram atendidos no Serviço de Neurocirurgia do Hospital Santa Genoveva 21 pacientes portadores de cistos aracnóides sob as mais variadas formas de apresentação. Dentre estes, um paciente no início da série, portador de cisto da placa quadrigêmina, foi submetido a cinco cirurgias dentre fenestrações e derivações cisto e ventrículo peritoneais. Outra paciente foi admitida na emergência com história de queda, sonolência e déficit motor. A tomografia axial computadorizada (TC) revelou imagem sugestiva de cisto aracnóide da fissura silviana e hematoma intraparenquimatoso com desvio de linha média, confirmados pela abordagem cirúrgica. Doze pacientes não receberam qualquer forma de tratamento e sete foram tratados por fenestrações sob técnica endoscópica. Estes últimos constituem o objeto deste relato (Tabela 1).

*Neurocirurgia do Serviço de Neurocirurgia do Hospital Santa Genoveva, Uberlândia, MG.
Aceite: 23-outubro-1998.

Tabela 1. Características dos pacientes tratados.

Número	Idade/sexo	Localização do cisto	Clínica	"Follow up" (ano)	Resultado
1	17 a, M	Fissura lateral	HIC pós TCE	2	Derivação cisto peritoneal
2	2 m, F	Inter-hemisférico	Hidrocefalo	2	Normal. Coleção subdural
3	40 a, F	Placa quadrigêmina	Hidrocefalo	2	Normal
4	16 a, M	Inter-hemisférico	Convulsões	2	Normal., sem medicação
5	4 a, F	Suprasselar	Hidrocefalo, endócr.	4	Sem queixas. Hormônios
6	7 a, F	Inter-hemisférico	Convulsões	3	Sem convulsões. Hemiparética
7	4 a, F	Suprasselar	Hidrocefalo	5	Normal

Propedêutica

Todos pacientes foram submetidos a TC ou/e ressonância nuclear magnética (RNM) que evidenciaram além do volume, forma e localização do cisto, seus efeitos de compressão da tábua óssea, dos giros corticais, desvio da linha média e/ou hidrocefalo associado. O Caso 4 foi também submetido a estudo pelo Doppler transcraniano (DTC) que demonstrou sinais de hipertensão intracraniana os quais desapareceram pós cirurgia.

Descrição dos casos

Caso 1. Em 1990 o paciente, masculino, 9 anos, foi atendido em outro serviço com sintomas de hipertensão intracranial (HIC) após queda no esporte. TC mostrou cisto aracnóide da região silviana esquerda e hígroma subdural bifrontal. Foi tratado com derivação externa contínua (duas cirurgias) tendo regredido os sintomas e retornado à vida normal. Em 1996, retornou ao nosso serviço com as mesmas queixas, iniciadas também após pequeno trauma craniano no esporte. TC mostrou o cisto silviano e hígroma subdural bifrontal. O paciente foi submetido a endoscopia tendo sido realizadas várias fenestrações comunicando o cisto com o espaço subaracnóide das cisternas da região quiasmática. Houve melhora fugaz dos sintomas; a TC pós operatória mostrou reformação da coleção. Foi então submetido a derivação cisto-peritoneal com resolução dos sintomas.

Caso 2. Recém nascida, feminina, com macrocrania. TC mostrou anomalias cerebrais caracterizadas por agenesia do corpo caloso e grande cisto inter-hemisférico. Em 4/12/96 foi submetida a endoscopia e várias fenestrações foram realizadas comunicando a cavidade cística com o terceiro ventrículo e espaços aracnóides inter-hemisféricos. A criança apresentou aumento do manto cortical, mas desenvolveu coleção subdural necessitando de derivação subdura-peritoneal. Atualmente, com um ano e meio apresenta desenvolvimento normal.

Caso 3. Paciente do sexo feminino, 40 anos, apresentou-se com sintomas de HIC, inclusive papiledema. RMN mostrou hidrocefalo obstrutivo causado por grande cisto aracnóide da placa quadrigêmina. Em 20/10/96 foi submetida a terceiroventriculostomia endoscópica com resolução dos sintomas.

Caso 4. Paciente de 16 anos, masculino, há cerca de um ano com crises convulsivas generalizadas de início focal no membro inferior esquerdo de difícil controle. Nas últimas semanas apresentava cefaléia. RMN mostrou volumoso cisto inter-hemisférico parietal com nítidos sinais de compressão cortical. DTC mostrou índices indicativos de hipertensão intracraniana. Em 24/01/97 foi submetido a endoscopia cerebral com várias fenestrações comunicando a cavidade cística com espaços subaracnóides inter-hemisféricos. Houve remissão da cefaléia, os índices ao DTC retornaram ao normal, desapareceram as convulsões e a medicação anticonvulsivante foi suspensa (Fig 1).

Caso 5. Paciente feminina, atendida inicialmente em outro serviço com sintomas de HIC. TC mostrou volumoso cisto suprasselar e hidrocefalo. Foi submetida a cirurgias de derivação ventricular peritoneal (em outro serviço), primeiro occipital e posteriormente frontal, sem resolução dos sintomas. Os exames de imagem mostraram que nem um dos catéteres ventriculares penetraram no cisto. Em 8/7/1988 foi submetida a cirurgia endoscópica com fenestração da parede superior e inferior do cisto comunicando-o com os ventrículos e com as cisternas da base do cérebro. A paciente teve completa remissão dos sintomas e redução do volume dos ventrículos e do cisto.

Caso 6. Paciente feminina, de 7 anos de idade, apresentando crises convulsivas generalizadas com início focal à direita de difícil controle e dificuldade escolar. TC mostrou cistos múltiplos inter-hemisféricos occipitais

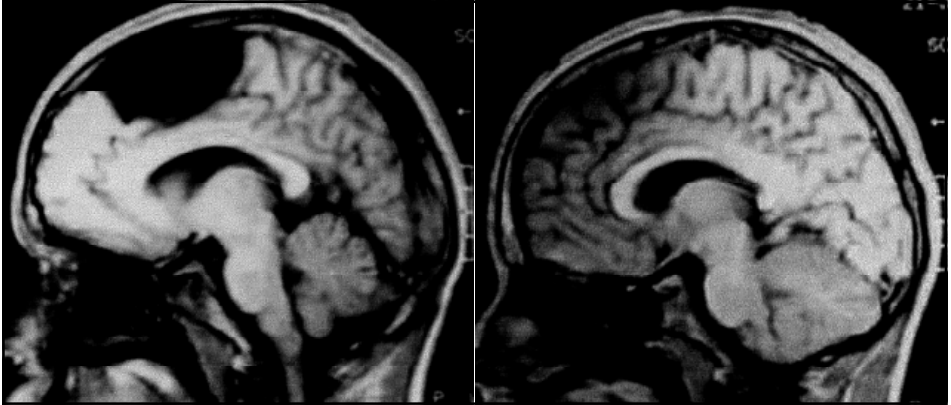


Fig 1. Caso 4. A: TC pré operatória. B: TC pós operatória.

a esquerda com desvio de linha média e sinais de compressão cortical. Em 26/11/95 foi submetida a endoscopia cerebral e foram feitas várias fenestrações comunicando a cavidade com os espaços aracnóides. A criança teve suas convulsões totalmente controladas, voltou para escola regular mas apresenta seqüela de hemiparesia direita espástica.

Caso 7. Criança, feminina, 4 anos, portadora de macrocrania, poliúria e leve retardo do desenvolvimento neuropsicomotor. TC e RNM mostraram volumoso cisto supraselar e hidrocefalo. Em 16/11/94 foi submetida a craniotomia e a terceiroventriculostomia subfrontal, deixando um catéter cisto-subaracnóide. Teve pós operatório complicado, desenvolvendo convulsões, hiponatremia, poliúria (SSIHAD) e coleção subdural. O hidrocefalo e o cisto reduziram de tamanho inicialmente mas voltaram a crescer com piora da poliúria (DI) e aparecendo atrofia óptica. Em 23/3/95 foi submetida a drenagem da coleção subdural e a derivação cisto-peritoneal. Exames demonstraram que o catéter ventricular não estava dentro do cisto. Em 12/12/95 a paciente foi submetida a endoscopia cerebral com fenestração da parede superior e inferior do cisto comunicando-o com a cavidade ventricular e as cisternas da base. Houve redução considerável do volume do cisto. Atualmente a criança acha-se alfabetizada, sem DI, em uso de hormônio do crescimento e sem sintomas de HIC (Fig 2).

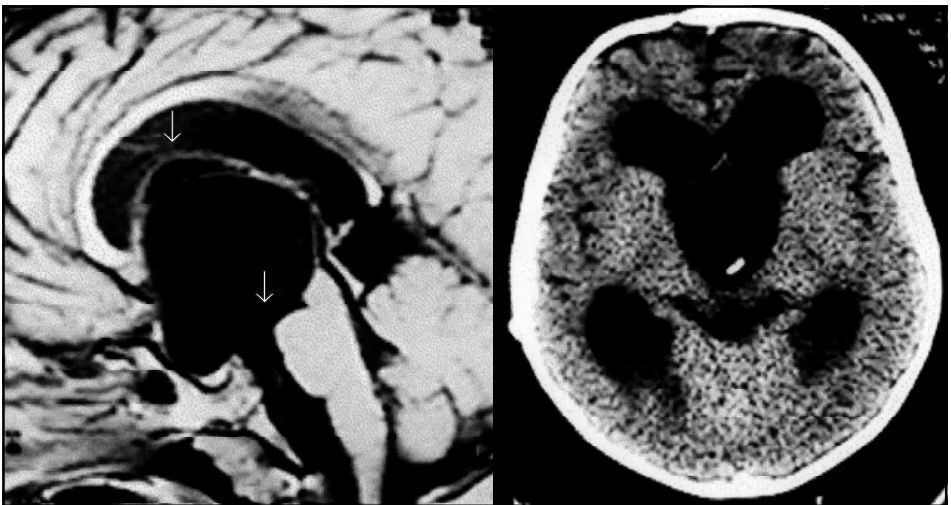


Fig 2. Caso 7. A: RMN pré operatória. Setas indicam local das fenestrações. B: TC pós operatória.

Técnica cirúrgica

Todos os pacientes foram operados sob anestesia geral. Foram posicionados visando a que o instrumento penetrasse de maneira perpendicular à parede do cisto e área exposta ampla que permitisse mudança para craniotomia, caso fosse necessário. O endoscópio é introduzido através de trepanação e punção ventricular com agulha de Cushing. O sistema usado no Caso 5, em 1988, foi da marca Storz, um cistoscópio urológico infantil. Os demais foram operados com neuroendoscópio Aesculap, com vídeo-câmara acoplada. O cirurgião executa o procedimento olhando diretamente para o monitor. Todo o procedimento é gravado em fita. A cavidade penetrada é irrigada constantemente com Ringer simples morno. A coagulação é feita com eletrocautério e as fenestrações com microtesouras e pinças próprias do equipamento. Em alguns casos, como em todas as terceiroventriculostomias, após a realização do pertuito inicial na parede do cisto, uma sonda de Fogart é avançada por este pertuito e seu balão é inflado, com o intuito de alargar a comunicação⁶. À inspeção exploratória inicial, algumas vezes, observamos a entrada de LCR através de fendas valvulares.

Os cistos supraselares têm parede espessa, dura ao corte e vascularizada. É necessária coagulação da cápsula antes de incisá-la e perfazer as fenestrações. Outros cistos cuja punção inicial atinge o seu interior são mais tenros e pouco sangramento foi observado, facilmente controlado com irrigação. Em nenhum caso foi necessário abandonar o procedimento e efetuar craniotomia para resolver complicações ou efetivar o objetivo.

RESULTADOS

Não houve óbito nesta série; entretanto houve uma paciente (Caso 6) que desenvolveu hemiparesia espástica consequente à lesão produzida pelo manuseio do aparelho no início de nossa experiência com esta técnica. O período de “follow up” variou de seis meses a nove anos. Um paciente (Caso 1) não teve seus sintomas resolvidos com o procedimento endoscópico e terminou sendo submetido ao tratamento até então mais usado - derivação cisto-peritoneal. Outro paciente (Caso 2) teve seus sintomas controlados, o cisto desapareceu, o manto cortical retornou à espessura normal, mas apresentou uma coleção subdural que requereu derivação subduro-peritoneal. As duas pacientes portadoras de cisto supraselar (Casos 5 e 7) só tiveram seus sintomas resolvidos após endoscopia; não removemos suas derivações ventrículo-peritoneais, mas acreditamos não serem mais necessárias uma vez estabelecidas comunicações amplas entre os ventrículos, o cisto e as cisternas da base. A paciente, Caso 7, teve seus sintomas de déficit hormonal corrigidos exceto para o hormônio do crescimento. Optamos pela terceiroventriculostomia isolada na paciente portadora de cisto da placa quadrigêmea (Caso 3) pela dificuldade de acesso à parte posterior do terceiro ventrículo com o equipamento rígido. Há opiniões quanto a que o cisto poderia evoluir caso não fosse incisado. Esta paciente achava-se assintomática seis meses após a cirurgia, mas não temos seu acompanhamento de mais longo período. Devemos ressaltar o efeito terapêutico evidente sobre as crises convulsivas de difícil controle nos Casos 4 e 6, ambos com cistos inter-hemisféricos.

DISCUSSÃO

A maioria dos cistos aracnóides diagnosticados constitui achado fortuito, tendo suas incidências aumentado após advento da TC e RNM nas investigações das doenças encefálicas⁷. Dos 21 casos encontrados em nossa casuística, 12 guardavam relação e explicavam os sintomas apresentados pelos pacientes; destes, 10 foram submetidos a cirurgia em nosso serviço, tendo sido duas derivações cisto peritoneais, uma fenestração cirúrgica com remoção de hematoma traumático associado e sete ao tratamento endoscópico. Os cistos podem se apresentar com quadro de hipertensão intracraniana (quer devido ao seu próprio volume, quer devido ao hidrocéfalo que produz), síndromes deficitárias, convulsões e associados a hematomas traumáticos intracranianos.

O tratamento dos cistos aracnóides sintomáticos é cirúrgico. Várias formas de abordagem cirúrgica têm sido empregadas: aspiração estereotáctica, craniotomia para excisão, fenestração, cistocisternostomia, cistoventriculostomia e a derivação cisto-peritoneal. A forma ideal de tratamento é ainda controversa⁷. Desde o desenvolvimento dos modernos endoscópios, a partir da década de sessenta, uma técnica minimamente invasiva tornou-se disponível para o tratamento desta doença e os resultados de sua aplicação vêm aparecendo morosamente na literatura.

A excisão cirúrgica, quer parcial ou total do cisto constitui uma grande cirurgia para uma doença benigna. A parede do cisto é muitas vezes muito aderente ao tecido cerebral e vascularizada tornando a cirurgia difícil, sangrante e lesiva ao tecido cerebral subjacente. Muitos pacientes refazem os cistos ou desenvolvem hidrocefalia vindo necessitar de derivação ventrículo-peritoneal com todos seus inconvenientes^{7,8}.

A derivação cisto-peritoneal apresenta bons resultados no controle dos sintomas e redução do volume dos cistos⁸⁻¹⁰. Sua desvantagem repousa na constante possível necessidade de revisão (uma nova cirurgia) e, não ser um tratamento curativo. Outro óbice é o fato da possibilidade do catéter não ser colocado no interior do cisto quando este apresenta parede espessa e dura à punção como a que encontramos nos cistos supraselares.

A técnica neuroendoscópica vem resolver estes óbices na abordagem dos cistos ao se constituir uma forma de tratamento definitiva e minimamente invasiva da doença^{2,6}. Embora não remova o cisto, ela o torna um componente da circulação líquórica normal reduzindo seu tamanho e efeitos patológicos. Certamente irá conquistar seu lugar no armamentário terapêutico de todo serviço de neurocirurgia, assim como o é a terceiroventriculostomia endoscópica para o hidrocéfalo obstrutivo.

CONCLUSÕES

O tratamento dos cistos aracnóides sintomáticos é cirúrgico. Todavia, permanece controversa a técnica cirúrgica mais adequada para sua abordagem. Tratando-se de doença benigna, o tratamento dos cistos aracnóides deve ter como objetivo primordial a cura, com o mínimo de morbidade e virtualmente sem mortalidade. Embora este seja um objetivo difícil de ser atingido, as técnicas até então disponíveis não o satisfazem. É comum um paciente ser submetido a várias cirurgias, quer a abordagem direta, quer as derivações cisto-peritoneais, como tentativas de solução do problema. A abordagem neuroendoscópica é uma técnica minimamente invasiva, cumpre os objetivos de controle dos sintomas da doença (não é uma medida paliativa como a derivação cisto-peritoneal) mas, sua eficácia requer mais ampla experiência para ser comprovada. Os resultados desta série inicial, corroborando dados da literatura que são ainda escassos, apontam para tornar a abordagem neuroendoscópica a forma de tratamento de escolha dos cistos aracnóides.

REFERÊNCIAS

1. Dick P, Gruskin P. Supratentorial arachnoid cysts in adults: a discussion of two cases from a pathophysiologic and surgical perspective. *Arch Neurol* 1977;34:276-279.
2. Schroeder HWS, Gaab MR, Niendorf W-R. Neuroendoscopic approach to arachnoid cysts. *J Neurosurg* 1996;85:293-298.
3. Lacour F, Trevor R, Carey, M. Arachnoid cyst and associated subdural hematoma. *Arch Neurol* 1978;35:84-89.
4. Auer LM, Gallhofer B, Laurner G, Sager W-D, Heppner F, Lechner H. Diagnosis and treatment of middle fossa arachnoid cysts and subdural hematomas. *J Neurosurg* 1981;54:366-369.
5. Varma TRK, Sedzimir CB, Miles JB. Post-traumatic complications of arachnoid cysts and temporal lobe agenesis. *J Neurol Neurosurg Psychiatry* 1981;44:29-34.
6. De Castro SC. Terceiroventriculostomia: histórico, bases anatômicas, técnicas e experiência do autor. Tese, Universidade Federal de São Paulo. São Paulo, 1997.
7. Cirilo SF, Cogen PH, Harsh GF, Edwards MSB. Intracranial arachnoid cysts in children: a comparison of the effects of fenestration na shunting. *J Neurosurg* 1991;74:230-235.
8. Lodrini S, Lasio G, Fornari M, Miglivacca F. Treatment of supratentorial primary arachnoid cysts. *Acta Neurochirurg* 1985;76:105-110.
9. Brito JCF, Silva JAG, Neves VD, Nóbrega PV. Cisto aracnóide intracraniano: relato de nove casos operados. *Arq Neuropsiquiatr* 1998;56:218-222.
10. Harsh GR IV, Edwards MSB, Wilson CB. Intracranial arachnoid cysts in children. *J Neurosurg* 1996;64:835-842.