

ARTICULOS ORIGINALES

## ESTUDIO CITOGENETICO DE 38 PACIENTES CON SINDROME DE TURNER

ALEJANDRO GIRALDO,\* ELIZABETH SILVA,\* MARTHA LUCIA BUENO,\* INES MARTINEZ,\*  
CECILIA CRANE,\* XIMENA PEDRAZA,\*\* CARLOS RESTREPO.\*\*\*

**De 38 pacientes con síndrome de Turner, 20 presentaron el cariotipo clásico 45,X0 y una el mosaico 45,X0/46,XX. Las otras 17 pacientes mostraron diferentes anomalías estructurales: diez tenían una o dos líneas con isocromosomas de brazos largos, ocho de ellas con mosaicismo 45,X0; una paciente presentó 46,X,del(Xp) o 46,X,tel(Xq) por tratarse de una falta total de brazos cortos; tres mostraron diferentes porcentajes de líneas monosómicas y anillos X: 45,X0/46,X,r(X); dos pacientes tenían anomalías estructurales del cromosoma Y: 45,X0/46,XY<sup>nf</sup> y 45,X0/46,X,idel(Yq) y una paciente mostró 45,X0/46,X,r(X).**

**Estas pacientes fueron remitidas para evaluación clínica y citogenética al Grupo de Genética del Instituto Nacional de Salud de Colombia, de 1977 a 1983. Se discuten algunas observaciones sobre el posible origen de las anomalías cromosómicas, la edad de los padres, las edades y motivos de consulta de las pacientes y los hallazgos clínicos.**

### INTRODUCCION

Bajo el título "Un síndrome de infantilismo, cuello palmeado congénito y cubitus valgus", describió Turner a un grupo de 7 pacientes de sexo femenino cuyo infantilismo consistía en baja estatura, falta de desarrollo de caracteres sexuales secundarios y amenorrea primaria; en estas pacientes consideró un trastorno endocrinológico relacionado con un defecto en la pituitaria (1).

A partir de entonces se ha clasificado bajo síndrome de Turner a un sinnúmero de pacientes que presentan éstas y otras

anomalías como cuello corto, implantación baja del cabello, hipertelorismo mamario, hipoplasia del cuarto metacarpiano, nevus hiperpigmentados abundantes, etc. Lo más frecuente es el uso de sólo el epónimo de Turner, aunque con anterioridad otros investigadores hicieron descripciones precisas de pacientes individuales que indudablemente presentaban este mismo síndrome. Ulrich en 1930, Seresevsky en 1925 y una lista de casos muy probables entre los cuales está incluida una descripción muy detallada de una autopsia realizada por el padre de la anatomía patológica, Juan Bautista Morgagni en 1762, probablemente el caso más antiguo (2).

\* Grupo de Genética, I.N.S.

\*\* Estudiante de tesis, Grupo de Genética, I.N.S.

\*\*\* Servicio Social Obligatorio, Grupo de Genética, I.N.S.



Poco después del descubrimiento por Barr y Bertram (3) del cuerpo de cromatina o cuerpo de Barr en las hembras normales y la ausencia de éste en los machos normales se observó que las pacientes con síndrome de Turner eran cromatina negativos. Este hallazgo planteó algunas discusiones sobre el patrón de cromosomas sexuales de estas pacientes; tales discrepancias fueron definitivamente aclaradas cuando se realizaron estudios citogenéticos en pacientes con el síndrome de Turner y se describió el cariotipo 45,XO (4).

Con el uso masivo de técnicas citogenéticas en la mayoría de los hospitales universitarios e institutos de investigación, el diagnóstico cromosómico de mujeres en las cuales se sospecha este síndrome es bastante común. Se observan los diferentes cariotipos de esta entidad en aproximadamente el 30% de las pacientes con amenorrea primaria estudiadas indiscriminadamente (5-6), un poco más de la mitad de las cuales presenta la anomalía clásica, es decir 45 cromosomas, por la ausencia total de un cromosoma X en todas las líneas celulares. Gracias al desarrollo de la citogenética por el uso de las técnicas de bandeo es posible el análisis preciso de las diferentes anomalías estructurales del cromosoma X.

## MATERIALES Y METODOS

### Pacientes

Se estudiaron un total de 38 pacientes remitidas de diferentes centros del país entre 1977 y 1983, la mayoría por baja estatura y amenorrea primaria. A todas se les practicó estudio cromosómico independientemente de la presencia o no de otros signos del síndrome.

### Estudios citogenéticos

Se practicaron cultivos de sangre periférica según técnicas convencionales y con incorporación de Bromodeoxiuridina (BrdU); esta sustancia es un análogo de la timidina por lo que cuando se agrega al medio de cultivo se incorpora en esta zona del DNA, permite analizar si se utiliza al final del ciclo celular los cromosomas

X de la replicación tardía. Los cromosomas X con anomalías estructurales muestran este patrón de replicación. Se hicieron tinciones comunes con Giemsa y bandas G,C, R o Q. Se estudiaron un mínimo de treinta metafases y cincuenta o más cuando se detectaba un mosaico.

La cromatina sexual se practicó en algunos casos únicamente para observar tamaño y/o bilobulación.

## RESULTADOS

El cariotipo clásico 45,XO se encontró en 20 pacientes, es decir en aproximadamente el 53% de los casos. En sólo una paciente se observó un mosaico 45,XO/46,XX. Las otras pacientes mostraron anomalías estructurales que incluyen isocromosomas X, solos o con mosaicos XO, 10 pacientes; anillos de X con líneas mosaico XO, 3 pacientes, una de las cuales mostraba en otra línea celular un fragmento de X; en 2 pacientes se encontraron cromosomas Y anormales con líneas XO; en un caso se observó deleción de los brazos cortos del X, sin mosaico; y un sólo caso también mostró un fragmento de X con mosaico 45,XO. Tabla 1. En las tablas 2, 3, 4 y 5 se analizan diferentes aspectos de nuestras pacientes.

TABLA I. CARIOTIPOS - SINDROME DE TURNER.

CARIOTIPO	Nº Pacientes	Porcentaje
Monosomía X (Clásica) 45, XO	20	52.6
Mosaicos 45, XO/46, XX	1	2.6
Isocromosomas Xq 45, XO/46, Xi, (Xq) 45, XO/46, Xi, (Xq)/47, Xi, (Xq), i (Xq) 46, Xi, (Xq) 45, XO/46, X, idic (Xq)	5 2 2 1	26.3
Deleción Xp 46, X, del (Xp) ó 46, X, tel (Xq)	1	2.6
Anillos X 45, XO/46, X, r(X) 45, XO/46, X, r(X)/46, X, f(X)	2 1	7.9
Cromosoma Y 45, XO/46, X, idic (Yq) 45, XO/46, XYnf	1 1	5.3
Fragmentos X 45, XO/46, X, f(X)	1	2.6
TOTAL	38	100.0

ESTUDIO CITOGENETICO DE 38 PACIENTES CON SINDROME DE TURNER

TABLA 2. HALLAZGOS CLINICOS.

FENOTIPO	Nº Pacientes n=38	Porcentaje
Baja estatura	34	89.5
Obesidad	3	7.9
Desv. antimongoloide fisuras palpebrales	2	5.3
Epicanto	5	13.2
Hipertelorismo	5	13.2
Anomalías de orejas	8	21.1
Paladar alto	13	34.2
Cuello corto	36	94.7
Pterigium colli	4	10.5
Implantación baja del cabello	36	94.7
Tórax amplio	36	94.7
Pectus excavatum	4	10.5
Mamas por fuera de L.M.C.	20	52.6
Mamas : Infantiles *	13	50.0
Hipoplásicas *	8	30.8
Normales *	5	19.2
Cardiopatía	7	18.4
Hipertensión arterial	5	13.2
Cubitus valgus	28	73.7
Deformidad de Madelung	4	10.5
Hipoplasia 4º Metacarpiano	7	18.4
Clinodactilia 5º dedo	8	21.1
Pliegue simiano	7	18.4
Genu valgo	6	15.8
Hipoplasia 4º Metatarsiano	7	18.4
Vello axilar : Ausente *	14	53.8
Escaso *	10	38.5
Normal *	2	7.7
Vello pubiano : Ausente *	8	30.8
Escaso *	15	57.7
Normal *	3	11.5
Genitales femeninos: Normales	36	94.7
Anormales	2	5.3
Nevus hiperpigmentados abundantes	20	52.6
Linfedema +	4	10.5

\* Caracteres calculados para 26 pacientes mayores de 15 años  
+ Un paciente presento Linfedema como antecedente neonatal

TABLA 3. MOTIVO DE CONSULTA

Motivo de consulta	Nº de pacientes	Porcentaje
Baja estatura	8	21.0
Amenorrea primaria	14	36.8
Baja estatura y amenorrea primaria	9	23.7
Amenorrea secundaria	1	2.6
Linfedema	3	7.9
Ambigüedad genital	2	5.3
Trastornos del comportamiento	1	2.6
TOTAL	38	100.0

TABLA 4. DISTRIBUCION POR GRUPOS DE EDAD

Edad (años)	Nº Pacientes	Porcentaje
menos de 4 *	3	7.9
5 a 9	4	10.5
10 a 14	4	10.5
15 a 19	17	44.7
20 a 24	6	15.8
25 a 29	3	7.9
30 o más	1	2.6
TOTAL	38	100.0

\* 3 pacientes lactantes

TABLA 5. PROMEDIO DE EDAD MATERNA Y PATERNA AL NACIMIENTO DE LAS PACIENTES.

	Nº Padres	Promedio (años)	S.D. (años)	NE
MADRE	37	27.0	6.36	1
PADRE	37	32.2	9.63	1

S.D.: Desviacion Estandard.

NE.: Dato no especificado.

Pacientes con Monosomía clásica 45,X0

De las 20 pacientes con la monosomía clásica 45,X0, 10 consultaron después de los 15 años por amenorrea y falta de desarrollo sexual, la mayoría con más de 18 años; la estatura promedio de estas 10 pacientes fue de 137.3 cm. Seis consultaron antes de los 15 años y fueron siempre por baja estatura para su edad cronológica. Sólo un caso en el que además no se observaban los signos más frecuentes del síndrome consultó por trastornos de conducta a los 5 años de edad, y 3 pacientes fueron vistas en los primeros meses de vida en quienes se sospechó el síndrome por linfedema de pies y manos. La edad materna promedio fue de 25.3 y la paterna de 30,7 años al nacimiento en este grupo total de 20 pacientes. Tabla 6.



**TABLA 6. PACIENTES CON MONOSOMIA CLASICA 45, X0.**

Nº	Edad (años)	Talla (cm.)	Edad Madre (años)*	Edad Padre (años)*	Motivo de Consulta.
1	16	143	19	24	Amenorrea primaria.
2	22	135	24	25	
3	18	136	18	24	
4	23	143	21	34	
5	20	137	25	34	
6	23	133	24	26	
7	26	141	23	22	
8	25	154	37	50	
9	18	122	22	24	
10	17	129	33	38	
11	5	104	21	46	Baja estatura.
12	13	137	24	22	
13	7	105	23	34	
14	13	121	40	32	
15	10	113	24	32	
16	9	114	22	34	
17	0.8	65			Linfedema.
18	0.2	62	31	33	
19	0.2	60	21	30	
20	5	103	32	22	Trastornos del comportamiento.
TOTAL : 20 pacientes.					

\* Edad materna y paterna al nacimiento de los pacientes.

**Pacientes con mosaico 45,X0/46,XX**

Sólo una paciente presentó esta anomalía, consultó por amenorrea secundaria a los 18 años, fue producto del 9º embarazo de padres consanguíneos de 61 y 40 años a su nacimiento. No presentaba prácticamente en forma definida ninguno de los estigmas del síndrome salvo una ligera implantación baja del cabello. Su talla fue de 163 cm. El 50% de las células fueron normales.

**Pacientes con isocromosoma Xq**

En este grupo de 10 pacientes todas consultaron por amenorrea primaria, la mayoría presentaban ausencia de caracteres sexuales secundarios aunque en 2 se presentó algún grado de desarrollo espontáneo de glándulas mamarias. La estatura promedio de estas pacientes fue de 133,2 cm. Las edades materna y paterna promedio al nacimiento fueron respectivamente de 27,5 y 30,6 años. Dos pacientes presentaron isocromosomas sin mosaico X0. A todas estas pacientes se les practicaron bandas C (figura 1c), y en una se encontró un isocromosoma X dicéntrico (figura 1d). Todos estos isocromosomas fueron de replicación tardía con BrdU (figura 1e). Tabla 7.

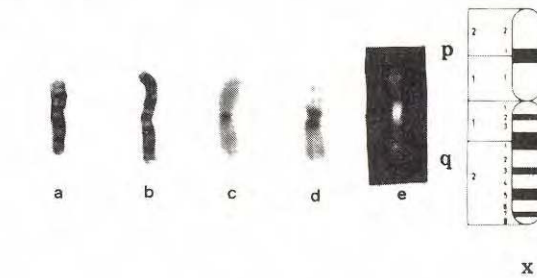


Figura No. 1. a. Cromosoma X normal, bandas G. b. Isocromosoma X de brazos largos i(Xq), bandas G. c. Isocromosoma X monocéntrico i(Xq), bandas C. d. Isocromosoma X dicéntrico i, dic(Xq), bandas C. e. Isocromosoma Xq dicéntrico con Bromodeoxiuridina, BrdU. A la derecha diagrama del cromosoma X con bandas G.

**TABLA 7. PACIENTES CON ISOCROMOSOMA Xq.**

Nº	Edad (años)	Talla (cm.)	Edad Madre (años)*	Edad Padre (años)*	Motivo de Consulta.
1	20	143	38	40	Amenorrea primaria.
2	18	127	32	31	
3	15	135	24	22	
4	18	125	19	18	
5	17	129	29	33	
6	19	135	21	21	
7	17	134	28	43	
8	18	126	33	52	
9	16	134	21	23	
10	32	144	30	23	
TOTAL : 10 pacientes.					

\* Edad materna y paterna al nacimiento de los pacientes.

**Anillos X**

En 3 pacientes se observaron cromosomas X en anillo, todos fueron de tamaño mediano y estuvieron siempre acompañados de una línea mosaico X0. A pesar del uso de técnicas de bandas no fue posible establecer los puntos de ruptura. Con bandas C se evidencia claramente el centrómero, (figura 2a). Con BrdU todos se observaron de replicación tardía.

La edad materna promedio fue de 29 años y la paterna de 38. Una de estas pacientes consultó a los 18 años por baja estatura presentó al examen físico un buen desarrollo de caracteres sexuales secundarios y menstruaciones cada 3 meses a lo cual no daba importancia. Una paciente consultó



por baja estatura a los 13 años, en particular por ser la menor estatura entre 4 hermanas, 2 de las cuales eran de menor edad. La otra paciente consultó a los 15 años por baja estatura y retardo en el desarrollo sexual.

#### Delección Xp

Solo hemos tenido ocasión de estudiar una paciente con una delección de los brazos cortos del cromosoma X (figura 2b). Este cromosoma había perdido totalmente los brazos cortos a la altura del centrómero por lo que se trata realmente de un cromosoma X telocéntrico de brazos largos tel (Xq). Esta paciente consultó por amenorrea primaria a los 28 años; había recibido tratamiento hormonal en varias ocasiones y presentaba un desarrollo aceptable de caracteres sexuales secundarios; no se consideraba de baja estatura (143 cm.) y el único signo del síndrome era el cuello corto y una implantación ligeramente baja del cabello; llamaba la atención la presencia de una hipertensión arterial franca bajo tratamiento (190/140 mm. Hg ).

#### Fragmento X

En una paciente se encontró por fuera de la línea XO un 30% de células con 46 cromosomas, pues además del cromosoma X normal se observó un pequeño cromosoma metacéntrico (figura 2c) imposible de identificar por técnicas de bandas que denominamos fragmento (f), pero que sin duda corresponde al X por razones que consideramos en la discusión. Los pequeños segmentos de ambos brazos se observaron de replicación tardía con la BrdU.

Esta paciente consultó por amenorrea primaria a los 32 años, no se siente de muy baja estatura (144 cm.), no presenta marcados signos del síndrome y está en terapia hormonal desde hace más de 10 años; ha adquirido un regular grado de desarrollo de caracteres sexuales secundarios.

Una de las pacientes con anillo presentó un 21% de células con un diminuto fragmento en el que no se observaban brazos y correspondió a un fragmento céntrico.

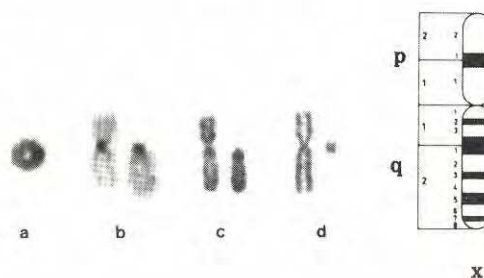

Figura No. 2. a. Cromosoma X en anillo, r(X), bandas C. b. A la izquierda cromosoma X normal, bandas C, a la derecha cromosoma X con delección total de brazos cortos y centrómero en telómero, 46,X,tel(Xq). c. Igual que b, bandas R. d. A la izquierda cromosoma X normal; a la derecha fragmento de X, 46,X,f(X), coloración de Giemsa. A la derecha diagrama del cromosoma X con bandas G.

#### Cromosoma Y

En 2 de nuestras pacientes (A y B) el motivo de consulta fue amenorrea primaria, falta de desarrollo de caracteres sexuales secundarios femeninos y un importante grado de virilización consistente en aumento del vello facial, corporal y genital. Una de las pacientes (A), de 15 años mostró un marcado engrosamiento de la voz; sus genitales consistían de un seno urogenital con pliegues labioescrotales; el clítoris había sido extirpado 10 años antes por hipertrofia. No presentaba baja estatura y sólo se observaba un cuello corto con ligera implantación baja del cabello e hipertelomismo mamario.

El estudio citogenético mostró una línea celular 45,XO en el 22% de las células y en el 78% restante se observaron 46 cromosomas por la presencia de un Y que no mostró fluorescencia con las bandas Q (45,XO/46,XY<sup>nf</sup>) (figura 3b). A la laparotomía se encontró un útero pequeño, un testículo que fue informado con túbulos dilatados y membrana basal gruesa e hiperplasia de células de Leydig. En el lado derecho se encontró un seminoma.

La otra paciente (B), de 22 años, además de lo anotado, presentó baja estatura, cuello corto e implantación baja del cabello. Los genitales consistían de una vagina pequeña



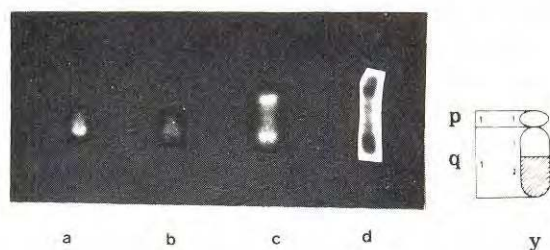


Figura No. 3. a. Cromosoma Y normal, bandas Q. b. Cromosoma Y no fluorescente ( $Y^{nf}$ ), bandas Q. c. Isocromosoma Y dicéntrico, i, dic (Y) bandas Q. d. Isocromosoma Y dicéntrico, i, dic(Y), bandas C. A la derecha diagrama del cromosoma Y con bandas G.

con fusión posterior de labios. El clítoris había sido extirpado 15 años antes por hipertrofia; había sido tratada con hormonas presentando sangrado menstrual. El estudio cromosómico mostró un 73% de células 45,X0 y en un 27% de células se encontraron 46 cromosomas por la presencia de un pequeño cromosoma semejante a un 16 al que se le observaron dos constricciones y segmentos distales heterocromáticos en ambos brazos, con bandas C y Q. Se trata pues, de un cromosoma Y dicéntrico (figura 3c). A la cirugía se encontró un útero infantil en cuyo anexo izquierdo se observó una pequeña masa de apariencia testicular que fue informada como testículo con atrofia tubular e hiperplasia de células de Leydig; en el lado derecho se observó una bandeleta fibrosa. No se encontró tumor.

#### DISCUSION

En nuestro trabajo sólo incluimos pacientes con anomalías numéricas y estructurales del cromosoma X, es decir, no consideramos casos con cuadro clínico de síndrome de Turner y cariotipo normal; cuando se presentaron, se consideraron como síndrome de Noonan, McK\* 16395 (7).

Las diferentes anomalías cromosómicas encontradas en nuestras pacientes y las observadas en otras series se muestran en la tabla 8 (8-12).

Se observa que en un poco más de la mitad de las pacientes se presenta la monosomía

clásica 45,X0, línea celular que generalmente acompaña a la gran mayoría de las anomalías estructurales.

De la misma manera, la mayoría de las veces el motivo de consulta es la amenorrea primaria y el infantilismo sexual en las pacientes en edades post-puberales y la baja estatura en las pre-puberales. En este punto queremos insistir en fijar una edad para la menarquia. De acuerdo con la Encuesta Nacional de Morbilidad (13), la mitad de las mujeres colombianas han presentado la menarquia a los 14,3 años y el 96% ya la han presentado a los 16 años. Queremos con esto insistir en que se deben realizar evaluaciones clínicas con miras a estudios citogenéticos y endocrinológicos en una mujer aún en amenorrea a los 15 años, más todavía si no muestra signos de desarrollo de caracteres sexuales secundarios y presencia, aunque sea de sutiles estigmas del síndrome de Turner. Con esto evitaríamos diagnósticos a los 19 años o más en muchas de estas pacientes a quienes se recomienda esperar una pubertad tardía. Según la Encuesta Nacional de Morbilidad el 100% de las mujeres colombianas han presentado menstruación a los 18 años de edad (13). En la tabla 4 se observa que un poco menos del 50% de las pacientes consultaron entre los 15 y los 19 años y un 26.3% lo hicieron más tardíamente.

Como vemos en la tabla 2, los signos característicos del síndrome no se observan en el 100% de las pacientes. Incluso en la monosomía clásica algunas no los muestran de manera marcada. Por otra parte, en nuestra experiencia y en la de los autores de las series citadas, el síndrome se manifiesta clínicamente de manera más tenue cuando existen líneas celulares con cromosomas X, aunque estructuralmente sean anormales y más aún, cuando hay una línea celular normal (14-16).

Con respecto a la edad paterna, tabla 5, el promedio de edad de las madres, al nacimiento de las pacientes fue de 27 años y el de los padres de 32, lo cual está de acuerdo con otros trabajos publicados y no se encuentra aumentada, ni en general, ni discriminando por diferentes cariotipos (8-11).



ESTUDIO CITOGENETICO DE 38 PACIENTES CON SINDROME DE TURNER

TABLA 8. COMPARACION CON SERIES SEMEJANTES

Autor	Nº casos	45, X0		Mosaico X0/XX		Isocromoso- ma Xq		Del Xp		Del Xq		Frag. X		Cromosom. Y		Anillo X		Transloc. X - A	
		Nº	%	Nº	%	Nº	%	Nº	%	Nº	%	Nº	%	Nº	%	Nº	%	Nº	%
SCHMID et al. 1.974	89	61	69	8	9	11	12			1	1			2	2	6	7		
PALMER Y REICHMANN 1.976	110	64	58	11	10	21	19	1	1					6	5	5	5	1	1
COCO Y BERGADA 1.977	125	44	35	29	23	28	22	2	2	4	3			4	3	14	11		
DAVIDENKOVA et al. 1.978	209	99	47	28	13	38	18	2	1	4	2	10	5	13	6	14	7	1	0.5
BRUNI et al. 1.980	69	49	71	12	17	3	4			2	3					3	4		
PRESENTE INFORME 1.984	38	20	52.6	1	2.6	10	26.3	1	2.6			1	2.6	2	5.3	3	7.9		

Por medio del grupo sanguíneo Xg, Sanger (17) ha estimado que en el 77% de las pacientes con síndrome de Turner X0, el cromosoma X presente es el materno, por lo que es obvio que la mayoría de las veces se pierde el cromosoma paterno después que el espermatozoide penetra al óvulo; este cromosoma puede ser un X o un Y. Eventualmente la pérdida del cromosoma podría ser antes de la fecundación (18).

Un aspecto epidemiológico importante es la alta letalidad de los conceptos X0. Estudios citogenéticos de abortos revelan que la monosomía X es la anomalía cromosómica presente en el 20% de los casos y como anomalía cromosómica individual es la más frecuente de todas. Se ha calculado que por cada individuo X0 que nace vivo, 300 son abortados (19). La letalidad del X0 con respecto a otras anomalías estructurales es también mucho mayor (20).

La manifestación típica del síndrome de Turner a nivel gonadal es el de una disgenesia que se expresa en la paciente adulta como una "bandeleta fibrosa" desde el punto de vista macro y microscópico. Se ha observado que en los fetos y recién nacidas con el síndrome, existe desarrollo de células germinales en los ovarios, pero que

estos involucionan rápidamente en los primeros años dando origen a la disgenesia gonadal (2). En la vida adulta, la amenorrea primaria y el infantilismo sexual se deben por lo tanto a una falla ovárica primaria y no a una deficiencia de la pituitaria como pensó Turner (1); en estas pacientes existen siempre niveles muy altos de las gonadotropinas hipofisarias LH y FSH.

En algunos casos excepcionales con cariotipo X0 se ha observado función menstrual e incluso embarazo. La explicación planteada por algunos autores es la presencia de una línea XX normal a nivel gonadal y por ende una función ovárica "normal" (21-22). También se ha observado una frecuencia aumentada de descendencia X0 en estas pacientes e incluso en las pacientes XO/XX (23). En nuestra casuística no observamos función menstrual normal en ninguna de nuestras pacientes.

El retardo mental no es usual en el síndrome de Turner; se ha señalado un discreto retardo mental en algunas pacientes, lo cual se ha considerado recientemente que puede deberse a disminución de habilidades no verbales, encontrándose por lo demás muy buen desarrollo en otros aspecto psicosociales (24).



### Monosomía X0

En nuestras pacientes con monosomía clásica la proporción de este cariotipo es semejante a la observada en dos de las series citadas en la tabla 8 (9,11). Se pueden establecer comparaciones con los diferentes informes (8-12) por motivo de consulta, por los diferentes cariotipos del total de casos, y por el promedio de edades materna y paterna que nunca se ha encontrado aumentado.

El fenotipo de estas pacientes correspondió a la descripción convencional del síndrome aunque con una gran variabilidad en la expresión, sobre todo en el pterygium colli, pues la mayoría de las veces observamos una apariencia de cuello corto e implantación baja del cabello sin el rasgo antes mencionado, tabla 2.

### Mosaico X0/XX

En los casos de mosaico X0/XX se pierde un cromosoma X en una o diferentes líneas celulares; la tendencia hacia un fenotipo normal depende del porcentaje de células XX presentes y viceversa. En nuestra casuística sólo una paciente (2,6%) presentó este cariotipo que en los estudios informados en la tabla 8 varían de 9 a 23%. La estatura de nuestra paciente, 163 cm, estaba por encima del promedio de la mujer colombiana (152,5 - 6,4 cm) (13).

### Isocromosoma Xq

La anomalía estructural más frecuente de todo el genoma es el isocromosoma X, es por ende la anomalía estructural más frecuente observada en el síndrome de Turner, como en nuestra serie, que representa el 26%, tabla 1. Un isocromosoma es un cromosoma que se divide transversalmente en vez de hacerlo longitudinalmente, produciendo un cromosoma metacéntrico con una doble dotación de brazos y ausencia total del brazo complementario. No se han descrito modernamente y con explicaciones veraces isocromosomas de brazos cortos, i(Xp), por lo que se asume que la ausencia total de brazos largos q, es incompatible con la formación de esta anomalía (25), aunque existen discusiones al respecto (26).

El isocromosoma en el síndrome de Turner es de brazos largos, i(Xq), puede ser de un sólo centrómero, monocéntrico (figura 1c) o presentar un doble centrómero, dicéntrico (figura 1d). La mayoría de las veces los isocromosomas se encuentran acompañados de líneas mosaicos 45,X0, por pérdidas de estos cromosomas estructuralmente anormales. Dos de nuestras pacientes (5 y 8, Tabla 7), muestran solamente una línea celular con el isocromosoma, sin mosaicos; nuestras otras pacientes muestran diversos porcentajes de líneas X0. Se han elaborado diferentes modelos para explicar la formación de los isocromosomas (27).

### Anillo X

El anillo se forma cuando el cromosoma adopta esta configuración, lo que significa pérdida de segmentos variables de ambos brazos. Su correlación con el fenotipo depende del tamaño de los segmentos comprometidos, es decir, entre más pequeño sea el anillo, mayor será la pérdida de material cromosómico. Prácticamente en todos los casos se observa una proporción de células X0 en mosaico acompañando las líneas con anillos, como encontramos en nuestras pacientes.

Los fenotipos comunicados en las diferentes series son muy variables como en nuestros casos. Una paciente presentaba un buen desarrollo de caracteres sexuales secundarios y oligomenorreas regulares, aunque era de muy baja estatura. Las otras 2 pacientes, aunque una de ellas había sido estudiada a los 13 años, ambas estaban en amenorrea y sin desarrollo de caracteres sexuales secundarios a los 16 años. Los tres anillos de nuestras pacientes eran de tamaño mediano, visibles claramente en metafases medias y monocéntricos. En la literatura se han descrito anillos grandes formados por dos cromosomas X y claramente dicéntricos (11).

### Delección X

Las deleciones o pérdidas de algún segmento cromosómico suelen ser terminales (menos frecuentemente son intercalares) y comprometen diferentes segmentos de un



brazo o éste puede faltar completamente con la formación de un cromosoma telocéntrico. En nuestro caso el cromosoma ha perdido completamente el brazo corto, el cual considerado como tel(Xq), es bastante raro en la literatura (29). En general las deleciones del brazo corto, del(Xp), configuran el 1% de los casos, tabla 8.

Algunos autores (28) han discutido sobre la presencia de los estigmas del síndrome cuando la deleción ha sido proximal a la banda p21 y la presencia solamente de una disgenesia gonadal cuando la deleción es distal a la banda p22; sin embargo, esto no parece ser así y existe la evidencia incluso de caracteres sexuales secundarios y menarquía con pérdidas totales de los brazos cortos p(29). Es posible que el fenotipo del síndrome en algunas pacientes dependa más de líneas XO no siempre detectables por el sólo cultivo de linfocitos.

Consideraciones semejantes se hacen en caso de deleción del brazo largo, del(Xq), sobre el que existe más acuerdo en que la amenorrea primaria y las características del síndrome de Turner se presentan cuando la deleción está comprendida entre las bandas q13 y q27 (30). En nuestra casuística no observamos ninguna deleción de los brazos largos que son un poco más frecuentes y constituyen alrededor del 2% de los cariotipos del síndrome, tabla 8.

#### Fragmento X

En los diferentes trabajos con los que comparamos nuestra casuística, tabla 8, sólo en la serie de Davidenkova (11), se describen 10 casos de fragmentos cromosómicos lo que correspondería al 5%, todos con mosaico XO como nuestros casos. Llama la atención la ausencia de este cariotipo en las otras series. Los fragmentos muy pequeños son necesariamente céntricos pues de lo contrario no pasarían al siguiente ciclo celular como sucede en los fragmentos acéntricos. Los fragmentos céntricos como el presente en una línea, en una de nuestras pacientes con anillo, no pueden identificarse como provenientes de un X o de un Y.

En nuestra paciente 45,XO/46,X.f(X) el fragmento mostraba claramente pequeños

brazos cortos y largos que eran de replicación tardía con la BrdU. Además, el hecho de que la paciente no mostrara signos de virilización, permitía considerar que no se trataba de un fragmento originado en un Y, pues por el tamaño si proviniera de un Y, habría inducido formación testicular.

#### Cromosoma Y

El cuadro clínico de las pacientes con síndrome de Turner y presencia de cromosoma Y es también muy variable, como lo es la frecuencia de cromosomas Y y las diferentes anomalías estructurales originadas en este cromosoma (31-32). El cromosoma Y normal o con defectos estructurales, acompañando líneas XO, se informa en todas las series con una frecuencia que oscila entre el 2 y el 6%, tabla 8.

Una de nuestras pacientes (A) presentaba un cromosoma Y no fluorescente que no se describió en ninguna de las series con síndrome de Turner citadas; este Y<sup>nf</sup> ha sido objeto de numerosas e interesantes discusiones en diferentes revisiones (31-35), tendientes a explicar el por qué de la pérdida de la fluorescencia. Una de las explicaciones que nos parece más factible en contra de otras anteriores, sobre el cambio de la estructura del DNA de la heterocromatina del Y, es que probablemente se trata la mayoría de las veces, de un cromosoma dicéntrico de brazos cortos con la inactivación de un centrómero (31-35). El fenotipo femenino y estigmas del síndrome de Turner estarían relacionados con la cantidad de células XO. En años anteriores se clasificó a estas pacientes con el diagnóstico de Disgenesia Gonadal Mixta, en quienes se describió un amplio rango de variación clínica, (36).

La anterior consideración también sería válida para otro tipo de anomalía estructural del Y, como es el caso de nuestra paciente (B) donde era francamente evidente la presencia de un isocromosoma dicéntrico de brazos largos (31).

En las pacientes con cromosoma Y, normal o anormal, quienes usualmente presentan un testículo disgenético, la probabilidad de



desarrollar un tumor gonadal es alta, por lo que siempre está indicada la exploración quirúrgica y extirpación (35-36).

#### Translocaciones X-Autosoma

La anomalía estructural menos frecuente de todas y de la cual no tenemos representación en nuestra casuística, es la translocación entre un X y un cromosoma autosómico, genéricamente descrita como t(X;Aut). Muchos de los casos índices son translocaciones no balanceadas en descendientes de madres balanceadas. En otros casos se presentan signos del síndrome de Turner cuando el desbalance implica monosomías parciales del X o cuando la translocación involucra la llamada zona crítica entre q13 y q26. La mayoría de los machos con t(X;Aut) son estériles y esa es la razón para ser estudiados.

Existen revisiones recientes sobre estos rearrreglos cromosómicos en los que se discute el comportamiento de los diferentes segmentos translocados en los cromosomas X, o de los cromosomas X normales, con el uso de la BrdU (37-38).

#### SUMMARY

Among 38 patients with Turner syndrome diagnosis, 20 had the classical karyotype 45, XO and one had 45,XO/46,XX. The remainder 17 patients had different structural aberrations: ten had one or two lines with long arm isochromosomes, eight of which were 45,XO mosaicism; one patient had 46,X,del(Xp) or 46,X,tel(Xq) because of total lack of the short arm; three had different percentages of monosomic lines and X rings: 45,XO/46,X,r(X); two had structural aberrations of the Y chromosome: 45,XO/46,XY<sup>nf</sup> and 45,XO/46,X,idic(Yq), and one had 45,XO/46,X,f(X).

These patients were referred for clinical and cytogenetic evaluation to the Genetic Group of Colombian National Institute of Health during the 1.977-1983 period. Observations about the possible origin of chromosomal abnormalities, parental ages, patient's ages, motive of consultation and clinical findings are discussed.

## BIBLIOGRAFIA

1. Turner HH. A syndrome of infantilism, congenital webbed neck and cubitus valgus. *Endocrinology*. 1938, 23: 566.
2. Opitz J M., Pallister PD. Brief historical note: The concept of "Gonadal Dysgenesis". *Am. J. Med. Genet.* 1979, 4: 333.
3. Barr ML, Bertram EG. A morphological distinction between neurones of the male and female, and the behavior of the nucleolar satellite during accelerated nucleoprotein synthesis. *Nature*. 1949, 163: 676.
4. Ford CE, Jones KW, Polani PE, Almeida JC de, Briggs JH. A sex chromosome anomaly in a case of gonadal dysgenesis. (Turner's syndrome). *Lancet*. 1959, 1: 711.
5. Sarto GE. Cytogenetics of fifty patients with primary amenorrhea. *Am. J. Obstet. Gynecol.* 1974, 119: 14.
6. Mei-Show K. Cytogenetic survey of primary amenorrhea. *Jpn. J. Human Genet.* 1982, 27: 35.
7. McKusick V. Mendelian inheritance in man. Sixth edition. Edited by the Johns Hopkins University Press. 1983.
8. Schmid W, Naef E, Murset G, Prader A. Cytogenetic findings in 89 cases of Turner's syndrome with abnormal karyotypes. *Human genetik.* 1974, 24: 93.
9. Palmer CG, Reichmann A. Chromosomal and clinical findings in 110 females with Turner syndrome. *Hum. Genet.* 1976, 35: 35.
10. Coco R, Bergada C. Cytogenetic findings in 125 patients with Turner's syndrome and abnormal karyotypes. *J. Genet. Hum.* 1977, 25: 95.
11. Davidenkova EF, Verlinskaja DK, Mashkova MV. Structural aberrations of the X chromosome in man. *Hum. Genet.* 1978, 41: 269.
12. Bruni L, Vignetti P, Ferrante E, Flavioni A, Chessa L. Contributo alla conoscenza della Sindrome di Turner. *Minerva Pediatrica*. 1980. 32: 571.
13. Ministerio de Salud Pública. Asociación Colombiana de Facultades de Medicina. Investigación Nacional de Morbilidad (Estudio de Recursos Humanos para la Salud y la Educación Médica). Colombia, 1969.



ESTUDIO CITOGENETICO DE 38 PACIENTES CON SINDROME DE TURNER

14. Hoo JJ. Clinical consequence of Xp-. Hum. Genet. 1979,46: 349.
15. Hodgson S, Chiu D, Polani P. Sexual development of patients with isochromosomes for the long arm of the X chromosome. Hum Genet. 1981, 58: 176.
16. Verma RS, Vedbrat S, Khan F, Dosik H. Variant Turner features in a female with X isochromosome. (46,X,i (Xq) ): Is it a distinct clinical entity? Ann. Genet. 1981 24: 57.
17. Sanger R, Tippett P, Gavin J, Teesdale P, Daniels GL. Xg groups and sex chromosome abnormalities in people of northern European ancestry: an addendum. J. Med. Genet. 1977, 14: 210.
18. Chandley AC. The origin of chromosomal aberrations in man and their potential for survival and reproduction in the adult human population. Ann. Genet. 1981, 24: 5.
19. Jacobs PA. Epidemiology of chromosome abnormalities in man. Am. J. Epidem. 1977, 105: 180.
20. Hook EB, Warburton D. The distribution of chromosomal genotypes associated with Turner's syndrome: Livebirth prevalence rates and evidence for diminished fetal mortality and severity in genotypes associated with structural X abnormalities or mosaicism. Hum. Genet. 1983, 64: 24.
21. Groll M, Cooper M. Menstrual function in Turner's syndrome. Obstet. Gynecol. 1976, 47: 225.
22. Grace HJ, Quinlan DK, Edge Web. 45,X Lymphocyte Karyotype in a Fertile Woman. Am. J. Obstet. Gynecol. 1973, 115: 279.
23. Otto PA, Kasahara S, Nunesmaia HG, Frota-Pesoa O. Risk of 45,X0 Karyotype in offspring of Turner's syndrome patients. Lancet. 1977, 2: 257.
24. Chen H, Faigenbaum D, Weiss H. Psychosocial aspects of patients with the Ullrich-Turner syndrome. Am. J. Med. Genet. 1981, 8: 191.
25. Therman E, Sarto GE, Patau K. Enter for Barr body condensation on the proximal part of the human Xq: A hypothesis. Chromosoma. 1974, 44: 361.
26. Nakagome Y. Inactivation centers in the Human X chromosome. Am. J. Human. Genet. 1982, 34: 182.
27. Niebuhr E, Skovby F. Cytogenetic studies in seven individuals with an i (Xq) karyotype. Hereditas. 1977, 86: 121.
28. Kaiser P, Gerhard-Ratschow K, Zabel B, Daume E. Short-arm deletion of an X chromosome (45, X0/46,XXp-). Hum Genet. 1977, 37: 93.
29. Therman E, Sarto GE, DeMars R. The origin of telocentric chromosomes in man: A girl with tel (Xq). Hum. Genet. 1981, 57: 104.
30. Therman E, Denniston C, Sarto GE, Ulber M. X chromosome constitution and the human female phenotype. Hum. Genet. 1980, 54: 133.
31. Daniel A, Lyons N, Casey JH, Gras L. Two dicentric Y isochromosomes, one without the Yqh heterochromatic segment. Hum. Genet. 1980, 54: 31.
32. Buhler EM. A synopsis of the human Y chromosome. Hum. Genet. 1980, 55: 145.
33. Davis RM. Localization of male determining factors in man: a thorough review of structural anomalies of the Y chromosome. J. Med. Genet. 1981, 18: 161.
34. Wisniewsky LP, Hirschhorn K. Distamycin A-DAPI banding of nonfluorescent Y (Y<sup>nf</sup>) chromosomes in 45,X/46XY<sup>nf</sup> mosaicism. Hum. Genet. 1982, 60: 130.
35. Magenis E, Donlon T. Nonfluorescent Y chromosomes. Cytologic evidence of origin. Hum. Genet. 1982, 60:133.
36. Davidoff F, Federman D. Mixed gonadal dysgenesis. Pediatrics. 1973, 52 (6): 725.
37. Mattei MG, Mattei JF, Ayme S, Giraud F. X-Autosome translocations: Cytogenetic characteristics and their consequences. Hum. Genet. 1982, 61: 295.
38. Madan K. Balanced structural changes involving the human X: effect on sexual phenotype. Hum. Genet. 1983, 63: 216.