

## ESTUDO, AO MICROSCÓPIO ÓPTICO E ELETRÔNICO, DO RIM DE CÃES NATURAL E EXPERIMENTALMENTE INFECTADOS COM *Leishmania (Leishmania) chagasi*

Washington Luiz TAFURI (1), Marilena Suzan Marques MICHALICK (2), Magno DIAS (1), Odair GENARO (3), Virginia Hora Rios LEITE (4), Alfredo José Afonso BARBOSA (4), Eduardo Alves BAMBIRRA (4), Carlos Alberto da COSTA (5), Maria Norma MELO (2) & Wilson MAYRINK (2)

---

### RESUMO

Os autores estudam os rins de 4 cães infectados com *Leishmania (Leishmania) chagasi*. Dois animais (um macho e uma fêmea) naturalmente infectados foram sacrificados 18 meses após sua permanência no laboratório. Dois machos foram inoculados por via endovenosa, com  $1 \times 10^6$  promastigotas da cepa MHO/BR/70/BH46 e sacrificados após 18 meses e 2 anos, respectivamente. Em todos os animais os rins estavam lesados. As alterações encontradas foram: (1) glomerulonefrite mesangioproliferativa focal ou difusa, com pronunciada hipertrofia e hiperplasia das células mesangiais e com alargamento da matriz; (2) espessamento da membrana basal com depósitos eletrondensos; (3) nefrite intersticial intertubular crônica com exsudação plasmocitária intensa. (4) degeneração albuminosa dos túbulos renais. Baseados nos achados os autores discutem os prováveis mecanismos patogênicos.

**UNITERMOS:** Nefropatia parasitária; *Leishmania (L.) chagasi*; Calazar canino.

---

### INTRODUÇÃO

A leishmaniose visceral (L V) causada, no Brasil, pela *Leishmania (Leishmania) chagasi*, é uma doença de evolução crônica capaz de determinar a morte do hospedeiro, quando não tratada. Como o parasito é intracelular do Sistema Mononuclear Fagocitário, a maioria das alterações histopatológicas ocorrem ao acaso, mas predominantemente nos órgãos do sistema imu-

nitário e do fígado. No entanto, alterações renais têm sido relatadas em casos humanos (UEBEL, 1951; BOGLIOLO, 1956; DE PAOLA & SILVA, 1966; ANDRADE & YABUKI, 1972; DUARTE et al., 1983; DE BRITO et al., 1975) e em hamster (HINGHAIS et al, 1964; DUARTE et al., 1978; DUARTE, 1975; AGU et al., 1981; OLIVEIRA et al., 1985). No cão, reservatório doméstico da

---

(1) Departamento de Ciências Biológicas — Universidade Federal de Ouro Preto, Ouro Preto, MG, Brasil.

(2) Departamento de Parasitologia — Instituto de Ciências Biológicas — Universidade Federal de Minas Gerais, Belo Horizonte, MG, Brasil.

(3) Instituto Nacional de Pesquisas da Amazônia — Manaus, AM, Brasil.

(4) Departamento de Anatomia Patológica — Faculdade de Medicina — Universidade Federal de Minas Gerais, Belo Horizonte, MG, Brasil.

(5) Departamento de Análises Clínicas e Toxicológicas — Faculdade de Farmácia — Universidade Federal de Minas Gerais, Belo Horizonte, MG, Brasil.

**Endereço para correspondência:** Dr. Washington Luiz Tafuri, Departamento de Parasitologia do ICB/UFMG, Caixa Postal 2486, CEP 31270 Belo Horizonte, Minas Gerais, Brasil.

LV, as investigações clássicas de DEANE, 1956 e ALENCAR, 1959, cobriram basicamente todos aspectos epidemiológicos da doença. No entanto, são escassos os estudos histopatológicos em cães, especialmente os relativos às alterações renais (CHUNG et al., 1940; BRENER, 1957; McCONNEL et al., 1970; AYALA, 1973; GEORGE, 1976; CORBEIL et al., 1976).

O propósito do presente trabalho é portanto, o de estudar sistematicamente os rins de cães infectados natural e experimentalmente com *L. (L.) chagasi*, no pressuposto de se conhecer melhor a patogenia da glomerulopatia.

#### MATERIAL E MÉTODOS

Foram utilizados dois cães adultos (macho e fêmea), de idade ignorada, com calazar natural e provenientes de Teófilo Otoni, MG, mantidos no canil do Instituto de Ciências Biológicas da UFMG durante 18 meses e dois cães machos, de raça não definida, que aos dois meses de idade receberam  $1 \times 10^6$  promastigotas da cepa MHO/BR/70/BH46 por via endovenosa e mantidos em canil por dois anos. Os animais foram sacrificados por choque elétrico. As autópsias foram completas, coletando-se fragmentos de todos os órgãos. O material foi fixado em formol salina a 10%, tamponado, pH 7.2 e fragmentos da cortical e medular do rim foram fixados também em aldeído glutárico a 2% em tampão fosfato, pH 7.2.

Para os estudos à microscopia óptica, os fragmentos dos rins foram incluídos em parafina, cortados na espessura de 2.5 micrômetros e corados pela hematoxilina eosina, tricrômico de Gomori, PAS, prata metenamina e vermelho Congo (pesquisa de amiloide). Foram realizados também em alguns cortes, a reação PAP (peroxidase) usando-se anti-soro *anti-Leishmania* (BARBOSA et al., 1986).

Para o estudo à microscopia eletrônica os fragmentos fixados em aldeído glutárico 2% foram tratados com tetróxido de ósmio 1,0%, desidratados, incluídos em EPON, cortados em ultramicrótomo Reichert, corados pelo Reynolds e examinados no ME EM 9-S2, Zeiss.

#### RESULTADOS

Os resultados laboratoriais e os dados de necrópsia dos animais natural e experimentalmente infectados são apresentados no Quadro 1.

##### Análise dos rins

Todos os 4 animais apresentavam os rins com degeneração albuminosa (pálidos, úmidos e brilhantes) e as lesões renais eram evidentes ora mais, ora menos intensas nos vários cortes examinados. Como os achados foram bastante uniformes, será feita aqui uma análise em conjunto dos rins dos animais infectados natural e experimentalmente.

##### Microscopia óptica

Tanto no rim direito quanto no esquerdo as lesões encontradas podem ser assim discriminadas:

Os glomérulos, em sua maioria, mostravam nítida proliferação mesangial focal ou difusa, com intenso espessamento da matriz. Espessamentos irregulares da membrana basal; luz capilar pèrvia (alguns granulócitos neutrófilos e células mononucleadas livres ou aderentes ao endotélio) ou não (ocluída devido a compressão extrínseca). Vez por outra, observou-se aderência entre o folheto parietal e o visceral da cápsula de Bowmann. Muitos glomérulos apresentavam-se fibrosados e hialinizados. Foi freqüente o achado de infiltrado intertubular na medular e cortical, de células plasmáticas, às vezes intenso, com conseqüente degeneração albuminosa dos túbulos, com ou sem cilindros hialinos na luz. Em todos os rins foi negativa a pesquisa amiloide e de parasitos. Em alguns cortes foi positiva a reação do PAP no citoplasma de células mononucleadas, possivelmente macrófagos (Fig. 1A e B).

##### Microscopia eletrônica

Os achados mais marcantes e constantes foram:

1. Uma pronunciada proliferação das células mesangiais (Fig. 2) com intenso alargamento

QUADRO 1

Aspectos gerais observados em 4 cães infectados experimental ou naturalmente com *Leishmania (L.) chagasi*

Aspectos gerais Observados	Animais naturalmente infectados		Animais experimentalmente infectados	
	Cão 1	Cão 2	Cão 1	Cão 2
Reação de Fixação do complemento	1:160	1:160	1:360	1:160
Lesões verrucosas	Numerosas	Numerosas	(-)	(-)
Alopécia	(+)	(+)	(+)	(+)
Hepatoesplenomegalia	(+)	(+)	(+)	(+)
Congestão de baço e fígado	(+)	(+)	(+)	(+)
Hipertrofia dos linfonodos abdominais	(+)	(+)	(+)	(+)
Parasito presente no baço, fígado, medula óssea e linfonodo	(+)	(+)	(+)	(+)
Outros dados	(-)	Congestão e edema dos mesos	Criptorquidia esquerda	(-)

(+) presente (-) ausência do dado

da matriz. Nesta, era frequente a deposição de material eletrondenso de forma e volume variável, de permeio com estruturas filamentosas orientadas em vários sentidos, semelhantes ou não as do colágeno (Fig. 3). A matriz, por vezes, se insinuava entre lâminas basais, como se estivesse dissecando-as;

2. Espessamento irregular da membrana basal (MB), com variações entre 100 e 200 nm. Sua eletrondensidade era uniforme, não se identificando as lâminas raras interna e externa. Na espessura MB, foi frequentíssimo o encontro de depósitos eletrondensos, por vezes muito volumosos, porosos, finamente granulados ou então compactos muito homogêneos. Nestas áreas a MB era ainda mais espessa (Figs. 4A e 4B). Depósitos sub-endoteliais também foram vistos se bem que em menor número;

3. Os podócitos, por vezes, mostravam-se degenerados, vacuolizados e com fusão dos prolongamentos terciários, junto da MB (Fig. 5);

4. Deformidade da luz capilar devido a compressão extrínseca, chegando mesmo a sua total oclusão. Naqueles pervios, podia-se ver, com certa frequência, granulócitos neutrófilos junto ao endotélio, emitindo pseudópodos. Foi frequente a tumefação e vacuolização endoteliais (Figs. 5 e 6);

5. Muitos glomérulos estavam totalmente fibrosados;

6. Entre os túbulos contorcidos proximais, distais e coletores, com denegação albuminosa, foi frequente o encontro de intenso infiltrado plasmocitário (Fig. 7).

DISCUSSÃO

De um modo geral, as lesões renais, por nós observadas, tanto no animal natural quanto no experimentalmente infectado foram semelhantes quando comparadas com aquelas vistas no

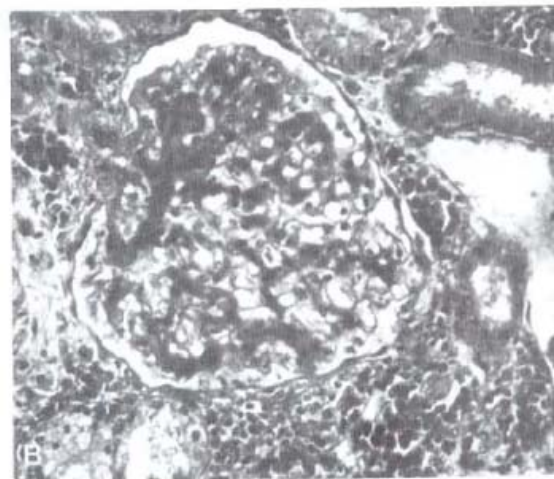
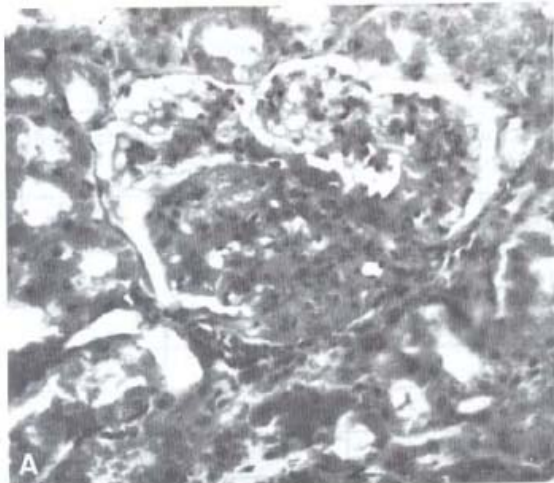


Fig. 1 — A, B — Cão infectado naturalmente com a *L. (Leishmania) chagasi* com idade não definida. Cortical do rim direito, cortes semi-finos. Azul de toluidina.

- A - Glomérulo apresentando nitida lesão focal (espessamento do mesangio; fibrose e oclusão da luz das alças glomerulares; aderência parcial do folheto visceral ao parietal da capsula de Bowmann).
- B - Glomérulo aumentado de volume com espessamento difuso do mesangio. Alças capilares, em sua maioria pervias. Infiltrado de células mononucleadas entre os tubulos renais.

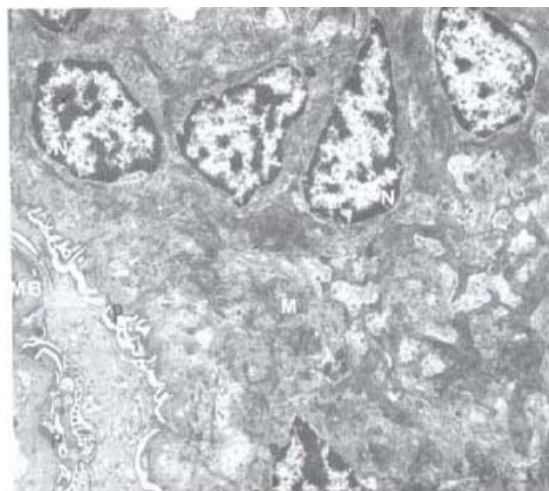


Fig. 2 — Cão infectado experimentalmente com a *L. (Leishmania) chagasi* e sacrificado 2 anos após a infecção. Cortical de rim direito. Hiperplasia das células mesangiais com intenso alargamento da matriz devido a material amorfo e filamentosos de eletrondensidade variável. Núcleo das células mesangiais (N); matriz (M); podócito (P); Membrana basal do glomérulo (MB). x 7880.

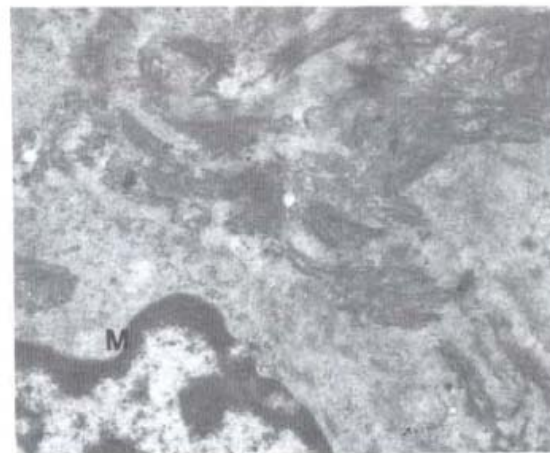


Fig. 3 — Cão infectado naturalmente com a *L. (Leishmania) chagasi* com idade não definida. Rim direito. Parte de um glomérulo parcialmente fibrosado. Matriz mesangial com estruturas filamentosas orientadas em vários sentidos semelhantes a colágeno. Núcleo da célula mesangial (M). x 20140.

homem (BOGLIOLO, 1956) e no hamster (HIN GHAI et al., 1964; DUARTE, 1975; OLIVEIRA et al., 1985). A nefrite intersticial por nós observada parece similar às descritas no cão por CHUNG et al. 1940; TOMÉ, 1956 e BRENER, 1957. Apenas não se confirmou como no homem

e no hamster, a presença de amiloide na matriz mesangial. No entanto CHUNG et al., 1940 observou uma fraca reação amiloide em glomerulos de um cão entre doze estudados e acometidos

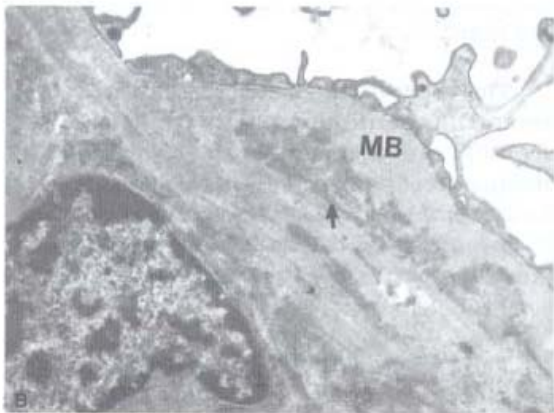
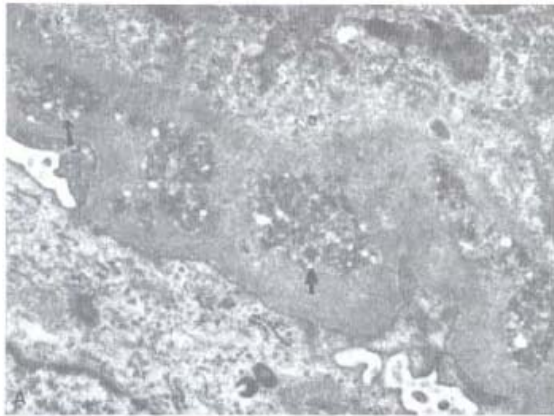

Fig. 4 — A e B — Cão infectado natural (A) e experimentalmente (B) com a *L. (Leishmania) chagasi*, Rim direito. Parte de um glomérulo mostrando intenso espessamento da MB, com vários depósitos eletrondensos granulados ou homogêneos (setas) na sua espessura. x 20480.

peia LV. Chamou-nos atenção o intenso exsudato de células plasmáticas no interstício intertubular e a presença de alguns macrófagos com PAP positivo, indicando provavelmente a presença de exoantígenos. O PAP foi também positivo nas lesões verrucosas da pele. É possível, portanto, que no rim estes antígenos (Ag) possam interagir com anticorpos (Ac) específicos formando aí complexos AgAc responsáveis pelas respostas celulares mesangioproliferativas. Aliás, DE BRITO et al., 1975; WEINSINGER et al., 1978, DUARTE, 1984, detectaram a presença de IgG e IgA e juntamente com a participação do C' tentaram explicar as lesões glomerulares.

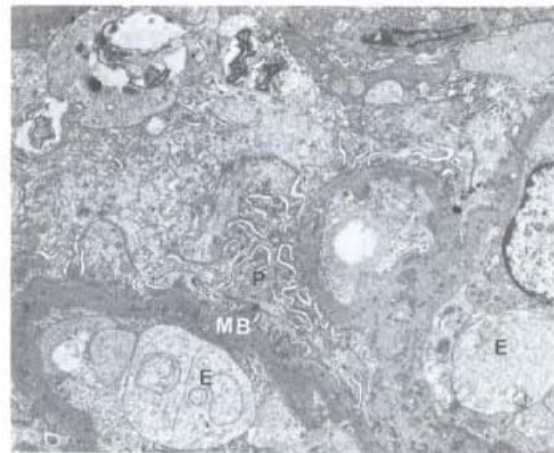


Fig. 5 — Cão infectado naturalmente com a *L. (Leishmania) chagasi*, Rim esquerdo. Parte de um glomérulo mostrando fenômenos regressivos do podócito (P) com fusão de seus pés junto da MB, que se encontra espessada e cheia de depósitos eletrondensos. Tumefação do endotélio (E). x 7880.

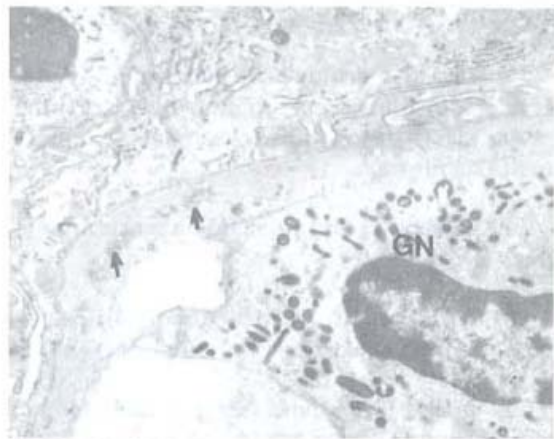


Fig. 6 — Cão infectado naturalmente com a *L. (Leishmania) chagasi*, Rim direito. Alça glomerular com um granulócito neutrófilo (GN) na luz e emitindo pseudópodos, aparentemente, fazendo corpo com a MB espessada e com depósitos eletrondensos (setas). x 20140.

Também é possível que no cão, como foi visto no hamster (BUNN MORENO et al., 1985), haja uma ativação policlonal B bem como uma supressão das células T devido a presença dos antígenos parasitários, dada a intensa plasmocitose observada nos órgãos linfáticos e nos rins.

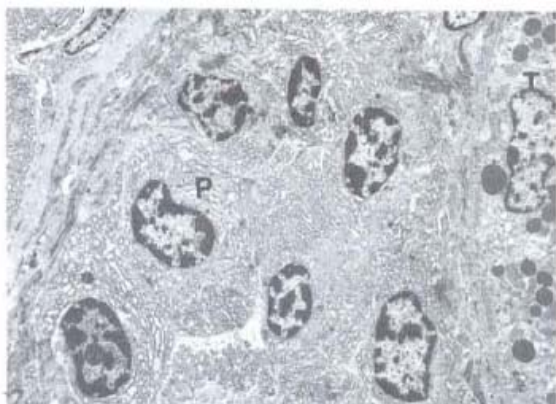


Fig. 7 — Cão infectado naturalmente com a *L. (Leishmania) chagasi*. Medular do rim direito. Intenso infiltrado plasmocitário (P) intertubular. Túbulo renal (T). x 5500.

De acordo com os dados de necrópsia e clínico-laboratoriais, acreditamos poder excluir qualquer fator etiológico que pudesse interferir na interpretação da glomerulopatia leishmaniótica. Assim sendo, podemos concluir que nos oito rins estudados havia:

1. Uma glomerulonefrite mesangioprolifera tiva, focal ou difusa com pronunciada hipertrofia e hiperplasia das células mesangiais, e alargamento da matriz;
2. Depósitos eletrondensos na matriz mesangial;
3. Espessamento da MB com depósitos eletrondensos na sua espessura e sub-endoteliais;
4. Nefrite intersticial intertubular crônica, com exsudação de plasmócitos e macrófagos; estes, às vezes corados pela técnica de imunoperoxidase usando-se soro anti-*Leishmania*.
5. Degeração tubular.

Baseados nestes resultados acreditamos que haja necessidade de estudos experimentais controlados do calazar canino, não só pela sua importância epidemiológica na transmissão da doença como pela semelhança das alterações renais encontradas em relação ao que ocorre no calazar humano. Estudos sistemáticos dos mecanismos patogênicos estão sendo desenvol-

vidos com o intuito de esclarecer pontos obscuros da doença.

## SUMMARY

### Optical and electron microscopical studies of canine kidney naturally and experimentally infected with *Leishmania (Leishmania) chagasi*

Two naturally infected dogs (male and female) from Teófilo Otoni (MG Brazil) were maintained for 18 months in our laboratory. Two other dogs, two months old males were infected with  $1 \times 10^6$  promastigotes of MHO-BR/70/BH46 *Leishmania (Leishmania) chagasi* strain, endovenous route, and autopsied after 10 months and two years.

The main findings concerning the kidney were: (1) focal or diffuse mesangial glomerulonephritis with proliferative and enlargement of mesangial cells; (2) increase in thickness of basement membrane with electron-dense deposits; (3) chronic interstitial nephritis with intense exudation of plasmocytes; (4) cloud swelling of renal tubules.

The authors discuss the probable pathogenic mechanisms.

## AGRADECIMENTOS

Aos bioteristas Antônio Leides de Resende e Éder Rodrigues Coelho e aos técnicos Raimundo Luiz Pinto e Terezinha Lucy Mendonça Dutra pelos auxílios prestados.

## REFERÊNCIAS BIBLIOGRÁFICAS

1. AGU, W. E.; FARRELL, J. P. & SOULSBY, J. L. — Proliferative glomerulonephritis in experimental *Leishmania donovani* infection of the golden hamster. *Comp. immun. Microbiol. infect. Dis.*, 4: 353-368, 1981.
2. ALENCAR, J. E. — Calazar canino. Contribuição para o estudo da epidemiologia do calazar no Brasil. Fortaleza, 1959 (Tese).
3. ANDRADE, Z. A. & YABUKI, K. — A nefropatia do calazar. *Rev. Inst. Med. trop. S. Paulo*, 14: 51-54, 1972.
4. AYALA, M. A. R. — Alterações renais no calazar canino espontâneo. *Rev. Soc. bras. Med. trop.*, 7: 353-358, 1973.

TAFURI, W. L.; MICHALICK, M. S. M.; DIAS, M.; GENARO, O.; LEITE, V. H. R.; BARBOSA, A. J. A.; BAMBIRRA, E. A.; COSTA, C. A. da; MELO, M. N. & MAYRINK, W. — Estudo, ao microscópio óptico e eletrônico, do rim de cães natural e experimentalmente infectados com *Leishmania (Leishmania) chagasi*. *Rev. Inst. Med. trop. S. Paulo*, 31(3): 139-145, 1989.

5. BARBOSA, A. J. A.; COSTA, C. A. da; RAMIREZ, L. E.; TAFURI, W. L.; RASO, P. & MAYRINK, W. — Antibodies against *Leishmania* species react more strongly with *Trypanosoma cruzi* amastigotes than with the homologous amastigotes. An immunocytochemical study. *Mem. Inst. Oswaldo Cruz*, 81 (suppl.): 131, 1986.
  6. BOGLIOLO, L. — Nova contribuição ao conhecimento da anatomia patológica da leishmaniose visceral. A propósito de um caso brasileiro e com especial referência à fibrose hepática leishmaniótica. *Hospital (Rio de J.)*, 50: 393-440, 1956.
  7. BUNN MORENO, N. M.; MADEIRA, E. D.; MILLER, R.; MENEZES, J. & CAMPOS NETO, A. — Hypergamaglobulinemia in *Leishmania donovani* infected hamster: possible association with a polyclonal activator of B cells and with suppressive of T cell function. *Clin. exp. Immunol.*, 59: 427-434, 1985.
  8. BRENER, Z. — *Calazar canino em Minas Gerais*. Belo Horizonte, 1957. (Tese).
  9. CHUNG, H. L.; HOEPLI, R. & FENG, L. C. — Histopathological observations in twelve cases of canine leishmaniasis in Peiping. *Chin. med. J.*, 3: 212-223, 1940.
  10. CORBEIL, L. B.; WRIGHT GEORGE, J.; SHIVELY, J. N.; DUNCAN, G. B.; LaMOTTE, G. B. & SCHULTZ, R. D. — Canine visceral leishmaniasis with amyloidosis: an immunopathological case study. *Clin. immunol. Immunopath.*, 6: 165-173, 1976.
  11. DEANE, L. M. — *Leishmaniose visceral no Brasil. Estudo sobre reservatórios e transmissores realizados no Estado do Ceará*. Rio de Janeiro. Serviço Nacional de Educação Sanitária, 1956. (Tese)
  12. DE BRITO, T.; HOSHINO SHIMIZU, S.; AMATO NETO, V.; DUARTE, M. I. S. & PENNA, D. O. — Glomerular involvement in human kala azar: a light, immunofluorescent, and electron microscopic study based on kidney biopsies. *Amer. J. trop. Med. Hyg.*, 24: 9-18, 1975.
  13. DE PAOLA, D. & SILVA, J. R. — Histopatologie der kala Azar. *Ergebn. allg. Path. path. Anat.*, 39: 1-52, 1966.
  14. DUARTE, M. I. S. — *Aspectos renais do calazar experimental. Contribuição da análise morfométrica da célula mesangial ao conhecimento da patogênese da amiloidose*. São Paulo, 1975. (Tese de doutoramento — Escola Paulista de Medicina)
  15. DUARTE, M. I. S.; SESSO, A. & BRITO, T. — Relationship between glomerular mesangial cell proliferation and amyloid deposition as seen by ultrastructural and morphometric analysis in experimental kala azar of the hamster. *Amer. J. Path.*, 92: 85-98, 1978.
  16. DUARTE, M. I. S.; SILVA, M. R. R.; GOTO, H.; NICODEMO, E. L. & AMATO NETO, V. — Interstitial nephritis in human kala-azar. *Trans. roy. Soc. trop. Med. Hyg.*, 77: 531-537, 1983.
  17. DUARTE, M. I. S. & CORBETT, C. E. P. — Histopathological and ultrastructural aspects of interstitial pneumonitis of experimental visceral leishmaniasis. *Trans. roy. Soc. trop. Med. Hyg.*, 78: 683-688, 1984.
  18. GEORGE, J. M.; NIELSEN, S. H.; SHIVELY, J. N.; HOPES, S. & MROZ, S. — Canine leishmaniasis with amyloidosis. *Vet. Path.*, 13: 365-373, 1976.
  19. HINGHAIS, N.; ZWIBAUM, A. & RICHET, G. — Les lésions précoces de l'amylose expérimentale du hamster. *Nephron*, 6: 16, 1964.
  20. McCONNEL, E. E.; CHAFEE, E. F.; CASHELL, I. G. & GARNER, F. M. — Visceral leishmaniasis with ocular involvement in a dog. *J. Amer. Vet. med. Ass.*, 156: 197-203, 1970.
  21. NICODEMO, E. L.; DUARTE, M. I. S.; NICODEMO, A. C. & AMATO NETO, V. — Aspectos clínico laboratoriais da nefrite intersticial da leishmaniose visceral. *Rev. paul. Med.*, 102: 19-22, 1984.
  22. OLIVEIRA, V. A.; ROQUE BARREIRA, SANTORI, A.; CAMPOS NETO, A. & ROSSI, M. A. — Mesangial proliferative glomerulonephritis associated with progressive amyloid deposition in hamsters experimentally infected with *Leishmania donovani*. *Amer. J. Path.*, 120: 256-262, 1985.
  23. TOMÉ, G. S. — Contribuição ao estudo da anatomia patológica da leishmaniose visceral canina espontânea, com especial referência ao foco do Ceará. (Apresentado ao XIII Congresso Brasileiro de Higiene, Fortaleza, CE, 1956).
  24. UEBEL, H. — Über eiweiss stoffwechsel störungen bei in fantiler visceraler leishmaniose unter besonderer berack sichtigung der pathologisch anatomischen. *Veränderungen Z. tropenmed. Parasit.*, 2: 237, 1951.
  25. WEISINGER, J. R.; PINTO, A.; VELAZQUEZ, G. A.; BRONSTEIN, I.; DESENE, J. J.; DUQUE, J. F.; MONTE NEGRO, J.; TAPANES, F. & ROUSSE, A. R. — Clinical and histological kidney involvement in human kala azar. *Amer. J. trop. Med. Hyg.*, 27: 357-359, 1978.
- Obs:** A nomenclatura do parasito utilizada foi atualizada segundo LAINSON, R. & SHAW, J. J. — Evolution classification and geographical distribution. In: *The Leishmaniasis* vol. 1. London, Academic Press, 1987.

Recebido para publicação em 25/5/1988.