

Experiência inicial com o uso de adesivo tissular contendo trombina para tratamento do pseudo-aneurisma femoral

Treatment of femoral pseudoaneurysm with thrombin tissue adhesive: initial experience

Daniel Mendes Pinto¹, José Olimpio Dias Júnior², Bernardo Lopes Cançado Fonseca³,
Rodrigo Daniel Moreialvar¹, Leonardo Ghizoni Bez¹, Caetano de Sousa Lopes¹

Resumo

O pseudo-aneurisma (PSA) após cateterização femoral tem sido diagnosticado com regularidade em serviços com grande movimento de intervenções percutâneas, com incidência variando de 0,05 a 6%. PSA femorais pequenos podem ser acompanhados até a resolução espontânea. As opções de tratamento são: compressão guiada por ultrassom, injeção de trombina para trombose do PSA e tratamento cirúrgico. A injeção percutânea de trombina tem a vantagem de ser um procedimento indolor e rápido. Podem ser utilizados trombina isolada ou preparados contendo trombina associada a fibrinogênio e fatores de coagulação. A experiência inicial dos autores de cinco casos tratados com injeção de adesivo tissular contendo trombina mostrou resultado satisfatório em quatro; um caso necessitou tratamento cirúrgico. Não houve sucesso com uso isolado de trombina humana, porém, ocorreu trombose imediata após injeção de preparado de trombina associada a fibrinogênio/fator XIII. Neste artigo, são discutidas as opções de tratamento dos PSA femorais e a técnica do uso de trombina percutânea.

Palavras-chave: Pseudo-aneurisma, ultra-som, trombina, fibrinogênio.

Introdução

O pseudo-aneurisma (PSA) femoral ocorre em 0,05 a 6% das vezes após punção para cateterismo da artéria femoral^{1,2}. Alguns fatores de risco estão associados ao seu desenvolvimento, como o calibre do sistema de

Abstract

Pseudoaneurysms caused by femoral artery catheterization have been regularly diagnosed in medical units with a great number of percutaneous interventions, with a documented incidence between 0.05 and 6%. Small femoral pseudoaneurysms undergo spontaneous resolution. Treatment options are: ultrasound-guided compression, thrombin injection to induce pseudoaneurysm thrombosis and surgical treatment. Percutaneous thrombin injection has the advantage of being a fast and painless procedure. Both isolated thrombin and thrombin preparations with fibrinogen and coagulation factors can be used. The authors' initial experience with five cases treated with thrombin tissue adhesive showed successful results in four; one case required surgery. There was no success with isolated human thrombin, but immediate thrombosis was achieved after injection of thrombin associated to fibrinogen and factor XIII. In this article, the treatment options for femoral pseudoaneurysms and the technique of percutaneous thrombin are discussed.

Key words: Pseudoaneurysm, ultrasonography, thrombin, fibrinogen.

punção arterial e o uso de anticoagulantes³. As opções para o tratamento do PSA são: tratamento observador (resolução espontânea do PSA), compressão guiada por ultrassom (CGU), injeção de trombina guiada por ultrassom (ITGU), tratamento endovascular e cirurgia convencional.

Cope & Zeith⁴ publicaram em 1986 os primeiros casos de ITGU para tratamento de PSA. Várias publicações relatam o tratamento percutâneo com injeção de trombina como de escolha para os PSA femorais, com taxas de sucesso em torno de 97% e com 2% de complicações⁵⁻⁷. Apesar das séries com estudos prospectivos apresentarem um número ainda reduzido de pacientes, existem vantagens sobre a simples CGU,

1. Cirurgiões vasculares, Especialistas em Angiologia e Cirurgia Vascular, Sociedade Brasileira de Angiologia e de Cirurgia Vascular.

2. Cardiologista, Especialista em Ecografia Vascular e Ecocardiografia, Sociedade Brasileira de Cardiologia.

3. Radiologista, Membro Titular, Colégio Brasileiro de Radiologia.

Este estudo foi realizado nos hospitais Mater Dei, Felício Rocho e Lifecenter, Belo Horizonte, MG.

Artigo submetido em 13.02.06, aceito em 16.03.06.

como maior comodidade para o paciente e para o ultrasonografista, rápida resolução dos sintomas (principalmente da dor em região inguinal) e menor taxa de reincidência⁸. As desvantagens incluem o custo do procedimento e o uso de material heterólogo – trombina ou aprotinina bovina –, que pode induzir a reações antigênicas⁹.

Os objetivos deste trabalho são relatar a experiência inicial de cinco casos de PSA tratados com injeção percutânea de trombina isolada e associada a adesivos tissulares, descrever a técnica usada pelos autores e discutir sobre as opções atuais de tratamento.

Pacientes e técnica

Foi realizado tratamento de cinco pacientes, três homens e duas mulheres, idade de 52 a 82 anos (média de 67 anos), com PSA femorais, todos em região inguinal direita, da artéria femoral comum, ocorridos após punção femoral para procedimentos arteriográficos cardíacos ou cerebrais. Foram selecionados para tratamento com adesivo tissular os casos de PSA que não se resolveram com a CGU (2 casos) e aqueles muito sintomáticos, nos quais julgou-se que a compressão isolada seria muito dolorosa. Foram excluídos os pacientes com PSA pequenos e de resolução fácil com a compressão isolada, além daqueles com indicação para tratamento cirúrgico precoce, especialmente casos de instabilidade hemodinâmica devido a sangramento. Em todos os casos, foi realizado consentimento informado sobre o procedimento.

O preparado de trombina associado a adesivo tissular utilizado foi o Beriplast[®] (Aventis Behring), que consiste em dois componentes que podem ser injetados simultaneamente: trombina humana (concentração de 400 a 600 UI/ml), reconstituída em solução de cloreto de cálcio (preparado 1); e fibrinogênio humano e fator XIII, reconstituídos em solução de aprotinina bovina (preparado 2). Os dois preparados, quando injetados simultaneamente, formam um adesivo elástico, usado para hemostasia em superfícies cirúrgicas cruentas ou áreas de anastomose vascular.

Técnica da ITGU

Os procedimentos foram realizados no setor de ecografia vascular de hospitais em Belo Horizonte, no período de maio a outubro de 2005. Foram feitos infiltração anestésica em local com lidocaína 1% em todos os pacientes e preparo da região inguinal com campos cirúrgicos estéreis.

Os dois componentes do preparado de trombina são reconstituídos conforme orientação do fabricante. O conteúdo do frasco de trombina liofilizada é transferido, por vácuo, para o solvente (solução de cloreto de cálcio), resultando em solução com 400 a 600 UI de trombina/ml. O conteúdo do frasco de fibrinogênio e fator XIII liofilizados também é transferido, por vácuo, para o frasco com solvente (solução de aprotinina bovina). Após 2 minutos em repouso, as soluções são aspiradas, cada uma em uma seringa (Figura 1).

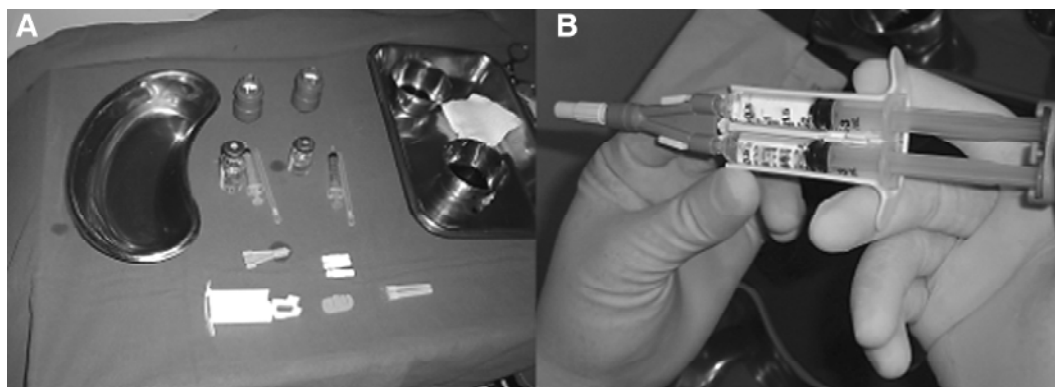


Figura 1 - Kit com preparados de trombina e fibrinogênio/fator XIII e material para punção (A); seringa contendo preparado de trombina, e outra com fibrinogênio/fator XIII para injeção simultânea (B)

Realizamos a injeção do preparado de adesivo tissular associada à compressão do colo do PSA com o transdutor do ultra-som. O método consiste em levar à trombose do PSA, enquanto o fluxo é interrompido pela compressão do colo pelo transdutor de ultra-som, mantendo o fluxo pela artéria femoral. Guiada por ultra-som, uma agulha 20 G ou 22 G é posicionada no interior do PSA. Algumas vezes, injetamos solução salina para melhor visualização da agulha. Pode ser feita injeção simultânea de trombina e fibrinogênio/fator XIII ou isolada de trombina. Durante a injeção, é feita compressão do colo do PSA com o transdutor do ultra-som. A compressão do colo é mantida por aproximadamente 2 minutos. A trombose pode ser visualizada em poucos segundos, e nota-se trombo hiperecogênico no interior do saco aneurismático (Figura 2).

É feito curativo compressivo, e o paciente é orientado a não movimentar o membro inferior por 12 horas. Após esse período, usualmente no dia seguinte ao do procedimento, o curativo é retirado, e o paciente é liberado para deambulação.

Resultados

O diagnóstico do PSA foi feito por ultra-sonografia realizada após suspeita clínica, em um intervalo de até 7 dias após os procedimentos.

O maior diâmetro dos PSA variou de 4,5 a 8,0 cm. Em quatro casos, os PSA eram multilobulados. Em um caso, foi realizado tratamento percutâneo de persistência do canal atrial em paciente de 52 anos. Tratava-se de PSA volumoso, de 8,0 x 4,2 cm de diâmetro, multilobulado, no qual era difícil a visualização do colo.

Dos cinco casos realizados, houve trombose do PSA em quatro, todos com injeção de trombina associada a fibrinogênio/fator XIII (Tabela 1).

Em dois casos, foi usada inicialmente trombina humana isolada. Em um dos casos, não conseguimos a trombose do PSA após injeção de aproximadamente 500 UI (1 ml) de trombina; realizamos, então, injeção de mais 500 UI trombina (1 ml) associada a fibrinogênio/fator XIII (1 ml), com trombose imediata do PSA.

No outro caso, usamos inicialmente 500 UI de trombina (1 ml). Visualizamos trombos no interior do saco aneurismático, composto por vários lóbulos (multilobulado). Após 10 minutos de compressão, não houve trombose dos outros lóbulos. Injetamos, então, mais 500 UI de trombina (1 ml) associada a fibrinogênio/fator XIII (1 ml), com trombose imediata total de todo o PSA.

Em outros dois casos, injetamos trombina associada a fibrinogênio/fator XIII, com trombose imediata do PSA, conforme descrito na Tabela 1.

Em um caso, tentamos a injeção de trombina associada a fibrinogênio/fator XIII, porém, não houve sucesso. Tratava-se de PSA de grande tamanho (aproximadamente 6 cm de diâmetro), em paciente do sexo feminino e de baixa estatura, que foi submetida a tratamento percutâneo de fechamento de canal arterial com endoprótese, através de introdutor 12 Fr. O acesso para essa intervenção é feito pela veia femoral, e ocorreu lesão iatrogênica da artéria femoral; apesar disso, não apresentava fistula arteriovenosa. Após tentativa de compressão por ultra-som sem sucesso, essa paciente foi submetida a tratamento cirúrgico do PSA.

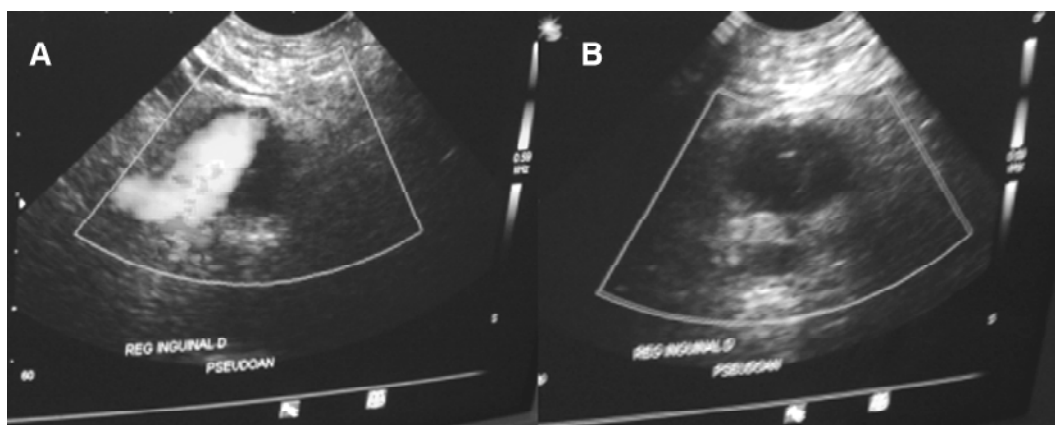


Figura 2 - PSA em região inguinal direita (A); PSA trombosado (B)

Tabela 1 - Características dos pacientes submetidos a tratamento do PSA femoral

Caso	Causa do PSA	Tentativa prévia de compressão guiada por ultra-som	Trombina isolada	Trombina associada a fibrinogênio/fator XIII	Dose total de trombina utilizada	Resultado
1	Angioplastia coronária, introdutor 5 Fr	Não	-	0,6 ml trombina + 0,6 ml fibrinogênio/FXIII	480 a 720 UI	Trombose do PSA
2	Arteriografia cerebral, introdutor 5 Fr	Sim	-	1,0 ml de trombina + 1,0 ml fibrinogênio/FXIII	400 a 600 UI	Trombose do PSA
3	Coronariografia diagnóstica, introdutor 5 Fr	Não	1,0 ml	1,0 ml de trombina + 1,0 ml fibrinogênio/FXIII	800 a 1.200 UI	Trombose do PSA
4	Fechamento percutâneo de canal arterial, introdutor 12 Fr	Não	-	4,0 ml de trombina + 2,0 ml fibrinogênio/FXIII	1.600 a 2.400 UI	Insucesso
5	Coronariografia diagnóstica, introdutor 6 Fr	Sim	1,0 ml	1,0 ml de trombina + 1,0 ml fibrinogênio/FXIII	800 a 1.200 UI	Trombose do PSA

FXIII = fator XIII; PSA = pseudo-aneurisma femoral.

Em dois casos, foi tentada inicialmente a CGU, sem injeção de trombina. Nos outros três casos, optamos pela injeção de trombina como primeiro tratamento. Com exceção da paciente que necessitou de cirurgia, os outros permaneceram internados até o dia seguinte ao do procedimento.

Nos quatro casos com trombose do PSA, foi feito eco-Doppler vascular de controle num período de 7 a 15 dias após o procedimento. Em todos os casos, o PSA estava trombosado, e os pacientes apresentavam melhora dos sintomas compressivos. Não houve complicações relacionadas ao procedimento.

Discussão

O PSA femoral é a complicação mais comum após a cateterização femoral. Knight et al.⁸, numa análise retrospectiva de 15.769 pacientes, encontraram inci-

dência de 0,28% de PSA femorais. Incidências maiores são encontradas quando os pacientes são rastreados com eco-Doppler de rotina, levando a diagnóstico de pequenos PSA assintomáticos em 8 a 14%⁹. Apesar da incidência de PSA femorais ser pequena, o grande volume de procedimentos com cateterização femoral faz com que esse problema esteja sempre presente em serviços de grande movimento. Outros fatores contribuem para a incidência regular dos PSA, como o uso cada vez mais rotineiro de bainhas de grosso calibre para procedimentos percutâneos e de drogas antiplaquetárias em associação, como os inibidores do complexo IIb/IIIa associados a clopidogrel e aspirina¹⁰.

São fatores de risco descritos na literatura para a formação dos PSA: sexo feminino, intervenção percutânea terapêutica, tamanho do cateter, anticoagulação terapêutica, uso de aspirina e outra medicação antipla-

quetária associada e não-utilização de mecanismo de fechamento arterial percutâneo^{2,8,11}.

Muitos PSA não necessitam de tratamento. Quando pequenos, usualmente com diâmetro menor que 2 cm, podem trombosar espontaneamente, sem necessitar compressão². O tratamento cirúrgico era a opção habitual até 1991, quando Felmeth et al.¹² descreveram a técnica de CGU. A CGU tem se mostrado eficaz; entretanto, a compressão é dolorosa e demorada e apresenta maior falha terapêutica em pacientes anticoagulados ou com PSA maiores^{3,13}. O tempo de compressão pode variar de 10 a 300 minutos, com taxa de sucesso de 75%⁶. Alguns pacientes não toleram o procedimento por causa da dor, e há séries mostrando necessidade de sedação anestésica em até 42% dos casos¹⁴. Brophy et al.¹⁵ mostraram que as taxas de falência podem aumentar para 38 a 48% quando são incluídos na análise estatística pacientes que interromperam a compressão por motivos técnicos ou devido à dor. Além disso, a CGU não é isenta de complicações. São descritas embolização distal, trombose da veia femoral comum, trombose da artéria femoral comum e bradicardia durante a compressão¹⁶.

A ITGU para tratamento dos PSA foi descrita inicialmente por Cope & Zeith⁴ em 1986; descreveram quatro pacientes com PSA femoral, ilíaco e em artérias tibiais. Entretanto, foram Kang et al. que descreveram a técnica utilizada hoje, com 95% de sucesso em 21 casos¹⁷. Em 2000, esses autores publicaram uma série com 74 casos com 96% de sucesso⁶. Várias publicações mostram taxas de sucesso acima de 95%^{11,18,19}. Além do alto índice de trombose do PSA, outras vantagens importantes são a facilidade do procedimento percutâneo e sua rapidez, com melhor tolerância do paciente, levando alguns autores a indicar o procedimento como preferencial sobre a CGU (Tabela 2)²⁰.

Na técnica original descrita por Kang et al., nenhuma compressão é feita durante a injeção de trombina¹⁷.

Loose & Haslam descreveram a preocupação com a embolização distal devido ao fluxo circular no PSA, associada à reversão do mesmo para a artéria femoral durante a diástole²¹. Esses autores propuseram a oclusão do colo por via endovascular, com cateter-balão. Os estudos que relatam a injeção de trombina associada à oclusão do colo com balão são poucos e com poucos casos²². A associação da técnica endovascular torna o procedimento mais trabalhoso e caro, e não há evidência de benefício, ou seja, de menor chance de embolização distal da trombina². Em várias séries de casos, não há relato se há ou não compressão do colo pelo transdutor do ultra-som^{5,11}. Foi com a preocupação teórica de evitar a embolização que nós realizamos a compressão do colo do PSA, com o transdutor, durante a injeção do adesivo tissular.

A trombose do PSA após injeção de trombina é rápida e visualizada pela ausência de fluxo à análise com Doppler colorido. Danzi et al. relataram que a trombose ocorreu após 12 ± 15 segundos após a injeção¹⁴. Poucos são os estudos que descrevem a injeção associada de fibrinogênio/fator XIII^{21,22}. A associação de fibrina, fibrinogênio, fator XIII e cálcio é conhecida como adesivo tissular e utilizada como hemostático tópico em áreas de sutura. Doses variadas de trombina são necessárias para induzir a trombose do PSA, sendo descritas de 100 UI a 6.000 UI; porém, a maioria dos PSA necessita de doses entre 500 e 1.000 U^{11,14}.

Em dois casos, usamos inicialmente trombina isolada; porém, não houve trombose do PSA após compressão de aproximadamente 10 minutos. Nestes casos, a trombose do PSA ocorreu poucos segundos após a injeção de trombina associada a fibrinogênio/fator XIII. Notamos que o trombo, após a injeção de trombina e fibrinogênio/fator XIII, é mais hiperecogênico e mais facilmente visualizado do que o trombo após injeção isolada de trombina, fato descrito por outros autores^{9,21,22}. Não sabemos explicar por que não houve sucesso com a injeção isolada de trombina, e o número reduzido de casos não permite levar a conclusões sobre a maior eficácia do adesivo tissular. Não há publicações comparando a injeção isolada de trombina com o uso associado de fibrinogênio ou outros fatores de coagulação.

Publicações mais recentes indicam uso de doses reduzidas de trombina humana, podendo chegar a doses baixas, como 100 UI¹¹. Porém, o uso da trombina em pequenas doses e maiores volumes é controverso, e há autores que preferem usar doses maiores em volu-

Tabela 2 - Vantagens da ITGU

Sem necessidade de sedação anestésica
Elevado sucesso técnico
Melhor tolerância pelo paciente
Menor tempo de internação hospitalar (comparado ao tratamento cirúrgico)

mes menores. A tendência atual é o uso de doses menores de trombina, com injeção de intervalos de 100 UI/ml, até que ocorra a trombose^{18,19}.

Para PSA grandes e com sinais de complicação, como isquemia distal, infecção e compressão nervosa, o tratamento cirúrgico é a melhor escolha (Tabela 3). O insucesso que tivemos no caso 4 foi tratado com cirurgia. Não conseguimos a visualização do colo do PSA devido ao hematoma volumoso. Além disso, foi uma lesão da artéria femoral com introdutor 12 Fr. Acreditamos que essas foram as causas de não conseguirmos a trombose com a compressão e injeção de trombina.

Tabela 3 - Contra-indicações ao tratamento percutâneo do PSA femoral

PSA em rápida expansão
PSA infectado
Isquemia distal
Dor neuropática (necessita descompressão)
Necrose de pele
Critérios ultra-sonográficos:
Diâmetro maior que 8 cm associado à não-visualização do colo do PSA.

PSA = pseudo-aneurisma.

São descritos métodos endovasculares para tratamento dos PSA. A injeção de trombina pode ser feita com cateter intra-arterial através do colo do PSA²³. Entretanto, a injeção intra-arterial não é usada para PSA femorais e é indicada para locais onde não há possibilidade de punção percutânea²⁴.

À ITGU, pode-se associar o uso de balão intra-arterial para proteção da artéria femoral. Quando o colo é largo e curto, um cateter-balão é colocado na artéria femoral através de acesso femoral contralateral, com o objetivo de prevenir a embolização. Entretanto, essa técnica não se mostrou superior à simples compressão do colo pelo transdutor do ultra-som^{21,25}.

Aytekin et al., em publicação recente, relataram o uso de n-butil cianoacrilato (NBCA) percutâneo para trombose do PSA femoral em 18 pacientes²⁵. Usando a diluição 50:50 com Lipiodol, ocorre rápida polimerização, com trombose do PSA. Trata-se de técnica interessante, especialmente devido aos custos menores

do NBCA, que pode ser usado em hospitais onde não há disponibilidade de trombina humana.

A principal complicação da injeção percutânea de trombina é a embolização distal devido ao escape de material para artéria femoral. Para prevenir a embolização, deve ser feita compressão do colo do PSA com o transdutor de ultra-som durante a injeção. Complicações como trombose venosa e abscesso inguinal são pouco comuns^{26,27}. Há poucos casos de embolia para artéria femoral descritos que foram tratados com cirurgia ou trombolíticos intra-arterial^{28,29}.

Na nossa pequena série, o uso associado de fibrinogênio/fator XIII mostrou resultados melhores, com trombose imediata do aneurisma. Não conseguimos trombose do PSA com injeção isolada de trombina. Uma desvantagem da associação com fibrinogênio/fator XIII é a necessidade de reconstituição em solução de aprotinina de origem bovina. Apesar de a trombina utilizada ser de origem humana, o uso da aprotinina bovina pode levar a reações alérgicas, numa nova exposição futura³⁰. Há casos que descrevem desde reações discretas até grave anafilaxia após nova injeção de produtos de origem bovina³¹.

Concluindo, o tratamento do PSA femoral com injeção de trombina apresenta uma série de vantagens, como a simplicidade, rápida resolução e baixa taxa de complicações. O custo do procedimento ainda é um fator limitador em nosso meio. PSA femorais acima de 3 cm, que não fecharam após a CGU, ou multiloculados são tratados de maneira eficaz com a injeção de trombina. Em nosso número reduzido de casos, houve melhor resposta com a associação de fibrinogênio/fator XIII.

Referências

1. Lumsdem AB, Miller JM, Kosinski AS, et al. A prospective evaluation of surgically treated groin complications following percutaneous cardiac procedures. *Am Surg.* 1994;60:132-7.
2. Morgan R, Belli AM. Current treatment methods for postcatheterization pseudoaneurysms. *J Vasc Interv Radiol.* 2003;14:697-710.
3. Hye RJ. Compression therapy for acute iatrogenic femoral pseudoaneurysms. *Semin Vasc Surg.* 2000;13:58-61.
4. Cope C, Zeit R. Coagulation of aneurysms by direct percutaneous thrombin injection. *AJR Am J Roentgenol.* 1986;147:383-7.
5. Tamin WZ, Arbid EJ, Andrews LS, Arous EJ. Percutaneous induced thrombosis of iatrogenic femoral pseudoaneurysms following catheterization. *Ann Vasc Surg.* 2000;14:254-9.

6. Kang SS, Lapropoulos N, Mansour MA, et al. Expanded indications for ultrasound-guided thrombin injection of pseudoaneurysms. *J Vasc Surg.* 2000;31:289-98.
7. Gale SS, Scissons RP, Jones L, Salles-Cunha SX. Femoral pseudoaneurysm thrombinjection. *Am J Surg.* 2001;181:379-83.
8. Knight CG, Healy DA, Thomas RL. Femoral artery pseudoaneurysms: risk factors, prevalence and treatment options. *Ann Vasc Surg.* 2003;17:503-8.
9. Middleton WD, Dasyam A, Teefey SA. Diagnosis and treatment of iatrogenic femoral artery pseudoaneurysms. *Ultrasound Q.* 2005;21:3-17.
10. Demirbas O, Batyraliev T, Eksi Z, Pershukov I. Femoral pseudoaneurysm due to diagnostic or interventional angiographic procedures. *Angiology.* 2005;56:553-6.
11. Olsen DM, Rodriguez JA, Vranic M, Ramaiah V, Ravi R, Diethrich EB. A prospective study of ultrasound scan-guided thrombin injection of femoral pseudoaneurysm: a trend toward minimal medication. *J Vasc Surg.* 2002;36:779-82.
12. Fellmeth BD, Roberts AC, Bookstein JJ, et al. Postangiographic femoral artery injuries: non-surgical repair with ultrasound guided compression. *Radiology.* 1991;178:671-5.
13. Lonn L, Olmarker A, Geterud K, Risberg B. Prospective randomized study comparing ultrasound-guided thrombin injection to compression in the treatment of femoral pseudoaneurysms. *J Endovasc Ther.* 2004;11:570-6.
14. Danzi GB, Sesana M, Capuano C, et al. Compression repair versus low-dose thrombin injection for the treatment of iatrogenic femoral pseudoaneurysm: a retrospective case-control study. *Ital Heart J.* 2005;6:384-9.
15. Brophy DP, Sheiman RG, Amatulle P, Akbari CM. Iatrogenic femoral pseudoaneurysms: thrombin injection after failed US-guided compression. *Radiology.* 2000; 214:278-82.
16. Taylor BS, Rhee RY, Muluk S, et al. Thrombin injection versus compression of femoral artery pseudoaneurysms. *J Vasc Surg.* 1999;30:1052-9.
17. Kang SS, Labropoulos N, Mansour MA, Baker WH. Percutaneous ultrasound guided thrombin injection: a new method for treating postcatheterization femoral pseudoaneurysms. *J Vasc Surg.* 1998;27:1032-8.
18. Kruger K, Zaehring M, Sohngen FD, et al. Femoral pseudoaneurysms: management with percutaneous thrombin injections – success rates and effects on systemic coagulation. *Radiology.* 2003;226:452-8.
19. Krueger K, Zaehring M, Strohe D, Stuetzer H, Boecher J, Lackner K. Postcatheterization pseudoaneurysms: results of US-guided percutaneous thrombin injection in 240 patients. *Radiology.* 2005;236:1104-10.
20. Friedman SG, Pellerito JS, Scher L, Faust G, Burke B, Safa T. Ultrasound-guided thrombin injection is the treatment of choice for femoral pseudoaneurysms. *Arch Surg.* 2002;137:462-4.
21. Loose HW, Haslam PJ. The management of peripheral arterial aneurysms using percutaneous injection of fibrin adhesive. *Br J Radiol.* 1998;71:1255-9.
22. Matson MB, Morgan RA, Belli AM. Percutaneous treatment of pseudoaneurysms using fibrin adhesive. *Br J Radiol.* 2001;74:690-4.
23. Walker TG, Geller SC, Brewster DC. Transcatheter occlusion of a profunda femoral artery pseudoaneurysm using thrombin. *AJR Am J Roentgenol.* 1987;149:185-6.
24. Engelke C, Quarmby J, Ubhayakar G, Morgan R, Holmes K, Belli AM. Autologous thrombin: a new embolization treatment for traumatic intrasplenic pseudoaneurysm. *J Endovasc Ther.* 2002;9:29-35.
25. Aytakin C, Firat A, Yildirim E, Kirbas I, Boyvat F. Ultrasound-guided glue injection as alternative treatment of femoral pseudoaneurysms. *Cardiovasc Intervent Radiol.* 2004;27:612-5.
26. Kurz DJ, Jungius KP, Luscher TF. Delayed femoral vein thrombosis after ultrasound-guided thrombin injection of a postcatheterization pseudoaneurysm. *J Vasc Interv Radiol.* 2003;14:1067-70.
27. Paulson EK, Nelson RC, Mayes CE, Sheafor DH, Sketch MH Jr, Kliewer MA. Sonographically guided thrombin injection of iatrogenic femoral pseudoaneurysms: further experience of a single institution. *AJR Am J Roentgenol.* 2001;177:309-16.
28. Sackett WR, Taylor SM, Coffey CB, et al. Ultrasound-guided thrombin injection of iatrogenic femoral pseudoaneurysms: a prospective analysis. *Am Surg.* 2000;66:937-40.
29. Zarge J, Vllimure P, Mathewson C, Lawrence J. Complications related to thrombin injection for pseudoaneurysm repair. *J Vasc Tech.* 2001;25:209-12.
30. Vazquez V, Reus M, Pinero A, et al. Human thrombin for treatment of pseudoaneurysms: comparison of bovine and human thrombin sonogram-guided injection. *AJR Am J Roentgenol.* 2005;184:1665-71.
31. Pope M, Johnston KW. Anaphylaxis after thrombin injection of a femoral pseudoaneurysm: recommendations for prevention. *J Vasc Surg.* 2000;32:190-1.

Correspondência:
 Daniel Mendes Pinto
 Av. do Contorno, 9495/01, Prado
 CEP 30110-130 – Belo Horizonte, MG
 E-mail: dmpnet@terra.com.br