

Fractura-luxación transemilunar

Translunate fracture-dislocation



Martínez Martínez, F.

Martínez-Martínez, F.*, García-Hortelano, S.** , Moreno-Fernández, J. M.** ,
Ñíguez-Sevilla B.** , Cepero-Calvete A.***

Resumen

Presentamos el caso de un varón deportista de profesión, que tras un traumatismo durante su práctica deportiva habitual sufre una fractura-luxación transestiloideas-radial-transemilunar, lesión que es poco común y que escapa de los patrones típicos. Tras reducción cerrada de urgencia fue intervenido quirúrgicamente realizando osteosíntesis del semilunar y reparación del ligamento escafolunar, con recuperación satisfactoria.

Las fracturas-luxaciones carpianas son lesiones severas que pueden asociarse a múltiples patrones de lesiones ligamentosas y óseas. Bain añade el arco translunar (fractura del semilunar) para usarlo como complemento al modelo de clasificación de inestabilidades perilunares de Johnson de arco mayor-arco menor. Este tipo de lesión translunar no sigue el esquema descrito por Mayfield, aunque sí es una combinación de este concepto con una fractura del semilunar.

En el caso que presentamos se produjo una afectación de los 3 arcos: fractura de la estiloides radial (arco mayor), fractura del semilunar (arco translunar) y lesión de los ligamentos carpianos (arco menor); esto aún no se ha estudiado biomecánicamente.

Abstract

We present the case of a 26-year-old male sportsman by profession, who suffers a radial transstyloid-translunate fracture-dislocation after a trauma during a sport practice. This is an uncommon injury that escapes from the typical injury patterns. After an urgent closed reduction, the patient undergoes surgery by osteosynthesis of the lunate fracture and scapholunate ligament repair, with a successful recovery.

Carpal fracture-dislocations are severe injuries that may be associated with multiple patterns of ligamentous and bone injuries. Bain adds the translunate arc (lunate fracture) as a complement to the greater arc-lesser arc classification model of perilunate instabilities from Johnson. This mechanism of translunate injury does not follow the pattern described by Mayfield, although it is a combination of such concept and the lunate fracture.

In our clinical case, there was an involvement of the 3 arches: radial styloid fracture (greater arc), lunate fracture (translunate arc) and carpal ligaments fracture (lesser arc); this has not yet been studied biomechanically.

Palabras clave Fractura semilunar,
Inestabilidad carpiana,
Arco translunar.

Nivel de evidencia científica 5

Key words Lunate fracture,
Carpal instabilities,
Translunate arc.

Level of evidence 5

* Médico Adjunto, Servicio de Traumatología.
** Médico Interno Residente, Servicio de Traumatología.
*** Médico Adjunto, Servicio de Radiología.

Introducción

Las fracturas-luxaciones carpianas no son lesiones frecuentes. Se trata de lesiones severas que ocurren tras traumatismos de alta energía y que con frecuencia pasan desapercibidas inicialmente (1). La fractura-luxación perilunar puede asociar múltiples posibles patrones de lesiones ligamentosas y óseas (2-4). Los pacientes muestran dolor en la muñeca, tumefacción y disminución del rango de movimiento; en un 25% de los casos se presenta un síndrome del túnel del carpo agudo (1).

En una serie de estudios en cadáver, Mayfield (3,4) demostró que la luxación perilunar era la consecuencia de un daño ligamentoso progresivo que comenzaba volarmente en el lado radial y continuaba rodeando al semilunar hasta el lado cubital. Existen casos de fracturas-luxaciones en dirección de cubital a radial, aunque es con mucho lo menos frecuente (5-7). El mecanismo usual de lesión implica una combinación de extensión, supinación carpiana y desviación cubital de la muñeca (2-4); esto ocurre cuando se aplica una fuerza en la palma de la mano con una muñeca en hiperextensión y un radio fijo en pronación (2).

Mayfield (3,4) clasificó las luxaciones perilunares en 4 estadios. Esto implica un daño progresivo en los ligamentos carpianos, comenzando por el ligamento escafolunar volar (estadio I); seguido de una luxación, casi siempre dorsal, de la unión lunocapitate (estadio II); y consecuentemente un daño del ligamento lunopiramidal (estadio III); el estadio IV implica un daño del ligamento radiocarpiano dorsal, produciendo una luxación del semilunar a volar. El efecto que supone la fractura del semilunar no fue descrito por Mayfield.

Johnson (2) clasificó las fracturas-luxaciones perilunares según las estructuras implicadas. Cuando los ligamentos circundantes al semilunar están implicados se denomina lesión del arco menor; si ocurre una fractura de un hueso del carpo circundante al semilunar se denomina lesión del arco mayor. Estrictamente hablando, sólo una fractura del escafoide y/o del hueso grande y/o del piramidal se consideran lesiones del arco mayor. La clasificación no incluye las fracturas del semilunar ni menciona su papel en las luxaciones de este tipo. La más frecuente es la luxación transescafo-perilunar.

Herzberg (1) encontró que la lesión transescafoidea era la más frecuente (91%) de las fracturas-luxaciones perilunares con lesiones en el arco mayor.

Presentamos un caso de fractura del tipo transtiloidesradial-transemilunar, que es poco común y escapa de los patrones típicos de lesión.

Caso clínico

Varón de 26 años de edad deportista profesional (jugador de fútbol) sin otros antecedentes personales de interés para el caso que nos ocupa. Sufró una caída durante

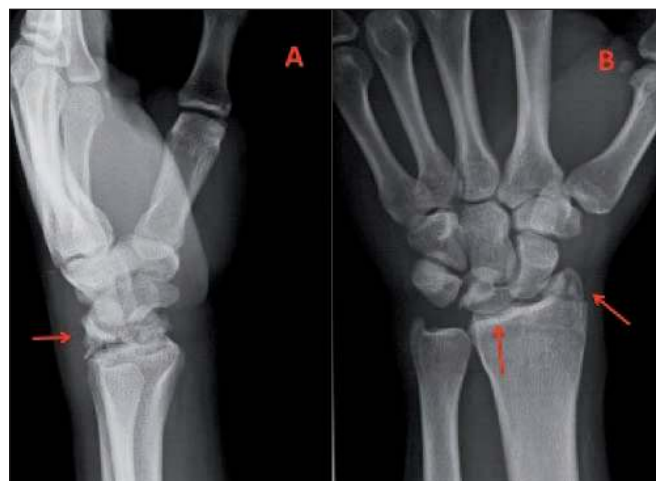

Fig. 1. Radiografías simples: A lateral y B anteroposterior, postreducción, en las que se evidencian las fracturas de la estiloides radial y del hueso semilunar.

la práctica deportiva desde su propia altura, apoyando la muñeca izquierda y produciéndose una hiperextensión de ésta. A consecuencia del trauma presenta dolor, deformidad e impotencia funcional, con exploración neurovascular distal normal.

Las radiografías anteroposterior y lateral de la muñeca (Fig. 1) muestran una fractura de la apófisis estiloides radial, una fractura del hueso semilunar y una luxación a través del trazo de fractura del semilunar. El fragmento dorsal del semilunar se encuentra unido a los huesos del carpo y desplazados dorsalmente, mientras que el fragmento volar se encuentra en su posición anatómica. Ante esta imagen diagnosticamos fractura-luxación transtiloidesradial-transemilunar.

Procedimos de urgencia a reducción cerrada de la luxación mediante tracción e inmovilización, comprobando la inestabilidad de la lesión. También practicamos tomografía computarizada (Fig. 2 y 3) postreducción, observando que el trazo de fractura del hueso semilunar era coronal-oblicuo y conminuto.

A las 72 horas del traumatismo, y previa realización de un bloqueo supraclavicular, el paciente fue intervenido quirúrgicamente realizando un abordaje dorsal con apertura del retináculo dorsal a nivel de la tercera corredera y capsulotomía según técnica de Berger (8). Después, procedimos a la reducción de la fractura del semilunar estabilizándolo con un minitornillo de 2 mm de diámetro, y a la reparación del ligamento escafolunar con un arpón en el semilunar (Fig. 4). El tiempo total de isquemia del miembro fue de 74 minutos.

Tras 6 semanas de inmovilización con yeso, el paciente fue remitido a rehabilitación hasta la estabilización del cuadro con una limitación funcional: flexión 35°, extensión 25°, prono-supinación completa, y sin inestabilidad radiocarpiana ni mediocarpiana, lo que le permitió la vuelta a su actividad deportiva previa a los 5 meses del traumatismo. En la revisión al año, el proceso está estabilizado, sin empeoramiento.

Discusión

La fractura-luxación transemilunar-perilunar es una entidad poco frecuente. En la serie de Herzberg y col. (1), de 157 de casos de luxación perilunar no hay casos descritos de fracturas semilunares; sólo hay casos aislados en la literatura.

Noble y Lamb (9) presentan una fractura sagital oblicua del semilunar con fracturas del escafoides y la estiloides radial tras una subluxación dorsal. Mason y col. (10) describen una fractura transversa del semilunar a consecuencia de una fuerza volar directa que ocasiona una luxación dorsal del carpo. Freeland y Ahmad (11) presentan 2 casos en los cuales aparece una fractura sagital oblicua del semilunar junto con una fractura de la estiloides radial. Bain y col. (12) hacen una revisión de toda la bibliografía desde 1976 a 2011 y describen 34 casos de lesión transemilunar: 10 subluxaciones y 24 luxaciones; la fractura de la estiloides radial fue la fractura asociada más frecuente en el grupo de las luxaciones.

Las fracturas aisladas del semilunar son raras (0,5%) (12-15). Teisen y Hjarbaek (13) dividen estas fracturas en 5 tipos; este sistema de clasificación no incorpora la relación entre las fracturas semilunares, la inestabilidad perilunar y las luxaciones semilunares. En la revisión de Bain y col. (12) el plano más común de fractura del semilunar es el plano coronal, similar al tipo V de Teisen, (13), al igual que la fractura del caso que presentamos; esto podría ser debido a un impacto longitudinal del hueso grande en el semilunar (16). En otro artículo de Bain (17), todos los casos presentan un mecanismo de lesión que implica un traumatismo de alta energía a nivel palmar con la muñeca hiperextendida, como ocurre en el caso que presentamos; la fuerza necesaria debe ser grande para producir el daño ligamentoso y la fractura del semilunar.

El mecanismo de lesión en estos casos de lesión transemilunar no sigue el esquema descrito por Mayfield (3), aunque sí es una combinación de este concepto con una fractura del semilunar. En esta situación, una fractura del semilunar combinada con una rotura de los ligamentos

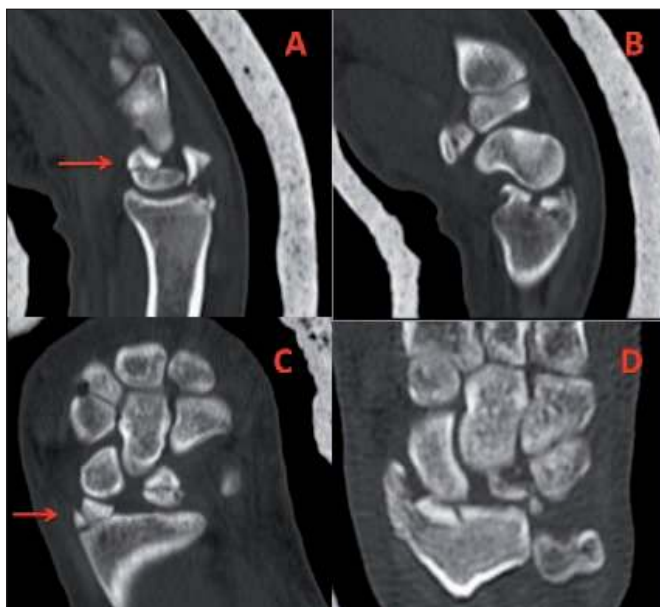

Fig. 2. Tomografía computarizada: A y B cortes en plano sagital en los que se aprecia fractura semilunar (A) y fractura de estiloides radial (B); C y D cortes en plano frontal en los que se aprecia fractura semilunar y estiloides radial con signos de lesión escafolunar.

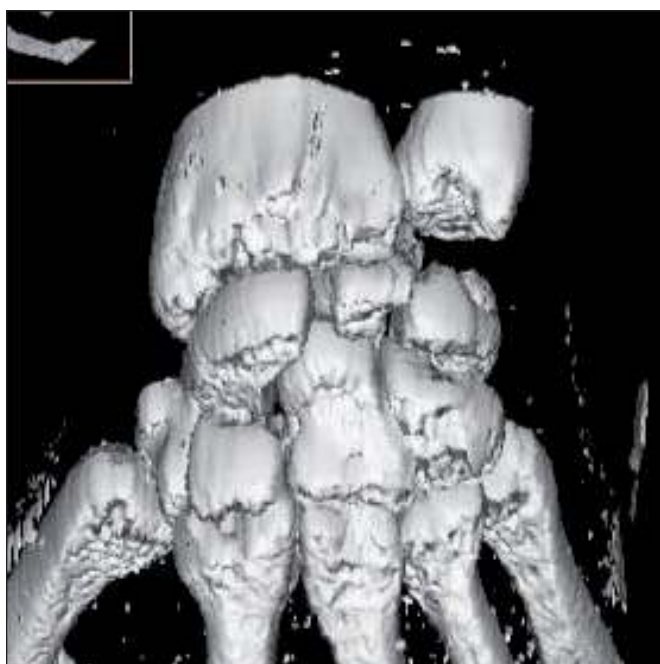


Fig. 3. Tomografía computarizada tridimensional preoperatoria, en la que se aprecian subluxación dorsal del escafoides.

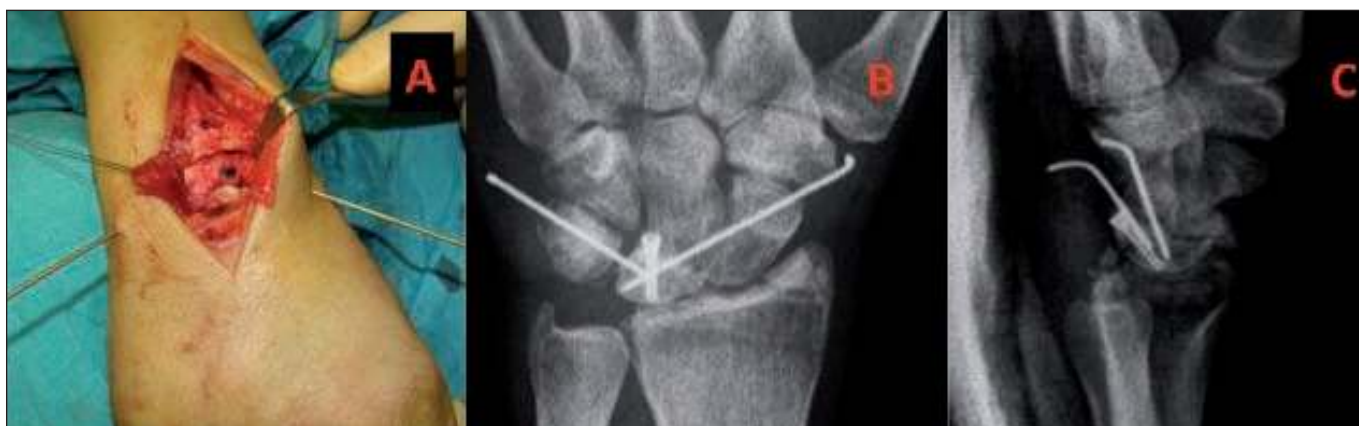

Fig. 4. A Imagen intraoperatoria con osteosíntesis del semilunar y artrodesis temporal. B y C radiografías anteroposterior y lateral a las 4 semanas de postoperatorio.

escafolunar o lunopiramidal produce una fuerza desestabilizadora suplementaria, distinta a la fuerza de traslación ejercida por el hueso grande, típico de un estadio IV de Mayfield.

La fractura del semilunar se considera como una fuerza desestabilizadora suplementaria independiente a la hora de clasificar las inestabilidades perilunares. Los ligamentos radiolunar largo y corto, ulnolunar, escafolunar y lunopiramidal, producen fuerzas desestabilizadoras y su acción debe tenerse en cuenta en las fracturas semilunares. Esto no ha sido aún bien estudiado, pues todos los artículos presentes en la bibliografía no son más que descripciones de casos aislados al tratarse de una patología tan poco frecuente.

Las fracturas del semilunar son difíciles de diagnosticar debido a que este hueso tiene gran cantidad de cartílago insensible cubriendo la superficie de hueso expuesto, lo que las hace menos dolorosas, y a que existe un solapamiento de los huesos del carpo que dificulta su visión radiológica. Se recomiendan la tomografía computarizada o la resonancia magnética para diagnosticar estas lesiones (18).

Bain y col. (17) proponen una modificación de la clasificación de Johnson (Fig. 5) consistente en la adición de una tercera categoría de inestabilidad perilunar que reconoce las fuerzas desestabilizadoras a consecuencia de una fractura del semilunar. Se propone el término arco translunar para incluir las fracturas semilunares con daño perilunar asociado, y debe usarse en complementariedad con los arcos mayor y menor. Graham (19) introdujo el concepto de arco inferior, en el que la vía de lesión atraviesa el plano radiocarpiano. En nuestro caso, se produjo

una afectación de los 3 arcos ya que se evidencia una fractura de la estiloides radial (arco mayor), una fractura del semilunar (arco translunar) y una lesión de los ligamentos carpianos, como el escafolunar (arco menor). Esto aún no ha sido estudiado biomecánicamente.

El abordaje de las lesiones del arco mayor consiste en la reducción y fijación de las fracturas perilunares seguido de la reparación ligamentosa; el de las lesiones del arco menor consiste en la reparación de los ligamentos y una provisional estabilización del semilunar al escafoide y/o al piramidal con agujas. El abordaje de las lesiones del arco translunar consiste en la reducción y fijación de la fractura semilunar y en la posterior reparación de las lesiones existentes de los arcos menor y mayor, como hicimos en el caso que presentamos (Fig. 5) (4, 17, 20).

En cuanto al tratamiento de las fracturas del semilunar, las no desplazadas pueden ser tratadas con inmovilización durante 6 semanas; las fracturas transversas requieren reducción abierta y fijación interna. Los pequeños fragmentos que no estén unidos a la zona bien vascularizada pueden ser resecaos (18). Lo que hay que tener en cuenta es que en todas las fracturas-luxaciones del carpo, como en nuestro caso, la cirugía debe ser lo más precoz posible para reparar las lesiones óseas y ligamentosas, teniendo siempre en consideración la restitución de los ángulos y la altura de los huesos del carpo.

Las complicaciones se deben normalmente a un inadecuado tratamiento de las lesiones ligamentosas, llegando a provocar inestabilidad carpiana y artrosis. Estos casos requieren tratamientos de rescate como la carpectomía proximal (21). La mayoría de los pacientes recuperan el 50% de movilidad aunque generalmente con alguna limitación funcional (22), como limitación de la flexo-extensión de la muñeca, dolor ante las actividades que requieran carga axial sobre el carpo, o que requieran la realización de movimientos repetitivos de la muñeca. Dependiendo de la actividad a desempeñar, dicha limitación no tiene porqué suponer la no incorporación a la actividad previa, como sucedió en nuestro caso, en el que a pesar de la limitación de la flexo-extensión de la muñeca el paciente pudo reincorporarse a su actividad deportiva previa.

Conclusiones

Debemos sospechar fractura y luxación del carpo en aquellos pacientes que sufren traumatismos de alta energía con apoyo de la muñeca en extensión, siempre que se descarte patología del radio distal. Aunque las más frecuentes son las lesiones de arco menor y mayor, donde no se encuentran reflejadas las fracturas del semilunar, debemos conocer su existencia para poder llevar a cabo un diagnóstico y tratamiento correctos que impliquen la osteosíntesis del semilunar además del tratamiento del resto de lesiones óseas y ligamentosas.

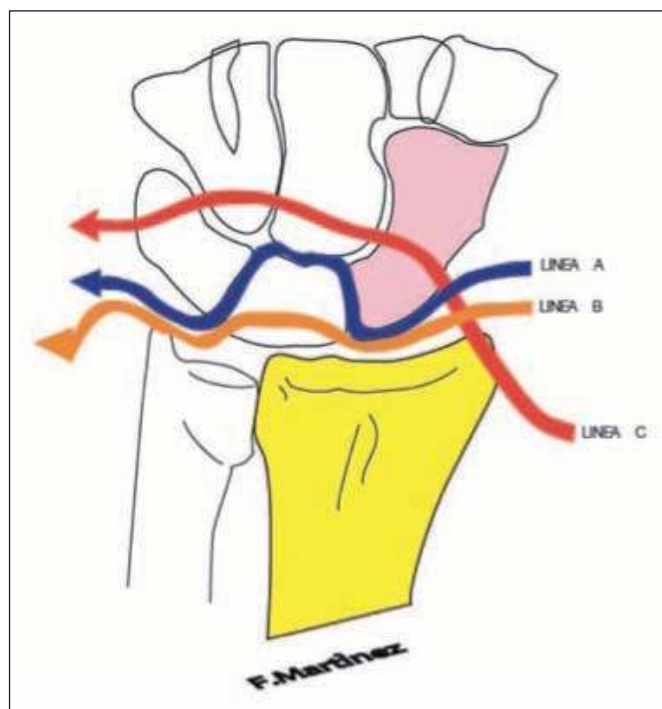


Fig. 5: Patrones de daño perilunar según la clasificación de Johnson modificada por Bain y col., en la que se muestran los arcos mayor (línea C), menor (línea A) y translunar (línea B).

Dirección del autor

Dr. Francisco Martínez Martínez.
C/ Almirante Churruca nº 5b-2ºa.
30007 Murcia, España.
Correo electrónico: fmtnez@gmail.com

Bibliografía

1. **Herzberg G, Comtet JJ, Linscheid RL, Amadio PC, Cooney WP III, Stalder J.:** Perilunate dislocations and fracture-dislocations: a multicenter study. *J Hand Surg Am.* 1993;18(5):768-779.
2. **Johnson RP.:** The acutely injured wrist and its residuals. *Clin Orthop Relat Res.* 1980; (149):33-44.
3. **Mayfield JK.:** Patterns of injury to carpal ligaments. A spectrum. *Clin Orthop Relat Res.* 1984;(187):36-42.
4. **Mayfield JK.:** Mechanism of carpal injuries. *Clin Orthop Relat Res.* 1980;(149):45-54.
5. **Enoki NR, Sheppard JE, Taljanovic MS.:** Transstyloid, translunate fracture-dislocation of the wrist: case report. *J Hand Surg Am.* 2008; 33(7):1131-1134.
6. **Mayfield JK, Johnson RP, Kilcoyne RK.:** Pathomechanics and progressive perilunar instability. *J Hand Surg Am.* 1980;5 (3):226-241.
7. **Reagan DS, Linscheid RL, Dobyns JH.:** Lunotriquetral sprains. *J Hand Surg Am.* 1984;9(4):502-514.
8. **Berger RA, Bishop AT, Bettinger PC.:** New dorsal capsulotomy for the surgical exposure of the wrist. *Ann Plast Surg.* 1995;35(1):54-59.
9. **Noble J, Lamb DW.:** Translunate scapho-radial fracture: a case report. *Hand.* 1979;11(1):47-49.
10. **Mason GC, Bowman MW, Fu FH.:** Translunate, perilunate fracture dislocation. *Orthopaedics* 1986; 9(7): 1001-1004.
11. **Freeland AE, Ahmad N.:** Oblique shear fractures of the lunate. *Orthopedics* 2003;26 (8):805-808.
12. **Bain GI, Pallapati S, Eng K.:** Translunate-perilunate injuries. A spectrum of this uncommon injury. *J Wrist Surg.* 2013;2(1):63-68.
13. **Teisen H, Hjarbaek J.:** Classification of fresh fractures of the lunate. *J Hand Surg Br.* 1988;13(4):458-462.
14. **Kuderna H.:** Fractures and dislocation fractures of the wrist joint. *Orthopade.* 1986;15 (2):95-108.
15. **Razemon JP.:** Fractures of the carpal bone with the exception of fractures of the carpal scaphoid. In: Razemon JP, editors. *The wrist.* Edinburgh: Churchill Livingstone; 1988. Pp.126-129.
16. **Vasireddy A, Lowdon I.:** Lunate fracture in an amateur soccer player. *J Orthop Sports Phys Ther.* 2009; 39(12): 884.
17. **Bain GI, McLean JM, Turner PC, Sood A, Pourgiezis N.:** Translunate fracture with associated perilunate injury: 3 case reports with introduction of the translunate arc concept. *J Hand Surg Am.* 2008;33(10):1770-1776.
18. **Palmer AK, Berroit MY.:** Lunate fractures: Kein Bocks disease. In: Cooney WP, Linscheid RL, Dobyns JH, editors. *The wrist: diagnosis and operative treatment.* Vol I. Philadelphia: Mosby; 1998.Pp. 431-473.
19. **Graham TJ.:** The inferior arc injury: an addition to the family of complex carpal fracture-dislocation patterns. *Am J Orthop.* 2003;32 (9 Suppl):10-19.
20. **Hildebrand KA, Ross DC, Patterson SD, Roth JH, MacDermid JC, King GJ.:** Dorsal perilunate dislocations and fracture-dislocations: questionnaire, clinical, and radiographic evaluation. *J Hand Surg.* 2000;25 (6): 1069-1079.
21. **Herzberg G, Cooney WP.:** Perilunate fracture dislocations. In: Cooney WP, Linscheid RL, Dobyns JH, editors. *The wrist: diagnosis and operative treatment.* Vol I. Philadelphia: Mosby; 1998. Pp. 651-683.
22. **Ruby LK, Casidy C.:** Fractures and dislocations of the carpus. In: Browner BD, Jupiter JB, Levine AM, Trafton PG, editors. *Skeletal trauma: basic science, management and reconstruction.* Vol II, 3rd ed. Philadelphia: WB Saunders; 2003. Pp. 1261-1313.