



Linfangioma quístico gigante de mama. Reporte de un caso con seguimiento de 20 años y revisión de la bibliografía

Víctor Manuel Vargas-Hernández
José María Tovar-Rodríguez
Mario Adán Moreno-Eutimio
Gustavo Acosta-Altamirano

Dirección de Investigación. Hospital Juárez de México.

RESUMEN

Antecedentes: los linfangiomas son malformaciones congénitas o adquiridas (secundarias a traumatismos, infecciones o neoplasias) de la glándula mamaria sumamente raras. Estas lesiones tienden a infiltrar los tejidos circundantes y la degeneración maligna es excepcional. Su manifestación clínica es en tumores benignos y de crecimiento lento. Se diagnostica clínicamente y por estudios de imagen. El tumor se extirpa por razones estéticas y para establecer el diagnóstico diferencial con otras lesiones más comunes.

Caso clínico: paciente femenina de 45 años de edad, con incremento progresivo del tamaño de la mama izquierda, quizá originado por un traumatismo y no tiene otros síntomas. El diagnóstico histológico definitivo fue: linfangioma quístico gigante de la glándula mamaria izquierda.

Discusión: los linfangiomas son lesiones extremadamente raras en la glándula mamaria, de comportamiento agresivo local y benignas. El tejido linfático anormal posee cierta capacidad de proliferar y de acumular grandes cantidades de líquido, lo que representa su apariencia quística, como sucedió en el caso aquí reportado. La extirpación quirúrgica local es el tratamiento indicado.

Conclusión: este primer caso de linfangioma quístico gigante de mama reportado en México permite corroborar la benignidad de la lesión.

Palabras clave: glándula mamaria, tumores benignos de mama, linfangioma.

Giant cystic lymphangioma breast. Report of a case with 20-year follow-up and review of the literature

ABSTRACT

Background: Lymphangiomas are congenital malformations or acquired (secondary to trauma, infection or neoplasia) in the mammary gland, are extremely rare. These lesions tend to infiltrate surrounding tissues and malignant degeneration is extremely rare. Clinically manifests as benign masses, slow growing; diagnosed clinically and by imaging studies. Surgery with removal of the mass is performed for aesthetic reasons and to make differential diagnosis with other common injuries.

Clinical case: Women 45 years of age with progressive increase in size of the left breast, breast trauma concerns and has no other symptoms.

Recibido: 10 de abril 2013

Aceptado: 19 de septiembre 2013

Correspondencia

Dr. Víctor Manuel Vargas Hernández
Av. Insurgentes Sur 605-1403
03810 México DF
Tel.: 55 74 66 47
vargashernandez@yahoo.com.mx

The histologic diagnosis was cystic lymphangioma giant left mammary gland.

Discussion: Lymphangiomas are uncommon lesions and extremely rare in the mammary gland, locally aggressive behavior and are benign, where abnormal lymphatic tissue has some ability to proliferate and accumulate large amounts of liquid, representing cystic appearance, as presented in our case. Local surgical excision is the treatment.

Conclusion: In this first case of giant breast cystic lymphangioma reported in Mexico, which corroborates the benignity of the lesion.

Key words: Mammary gland, benign breast tumors, lymphangioma.

ANTECEDENTES

Los linfangiomas son malformaciones congénitas o adquiridas (secundarias a traumatismos, infecciones o neoplasias) que se manifiestan como un tumor de aspecto muy variado que se forma a partir de células embrionarias de los conductos del sistema linfático. De 20 a 40% de los casos se asocian con anormalidades cromosómicas, diversas aneuploidías o malformaciones.¹ Los linfangiomas de la glándula mamaria son muy raros y sólo se han reportado algunos casos²⁻¹⁰ en los que el tamaño de las lesiones varía de 3 a 25 cm de diámetro. Se localizan principalmente en el cuadrante superior externo de la glándula mamaria; este patrón de distribución se relaciona con el drenaje linfático de la mama, que es principalmente hacia la cola de Spencer y axila.¹⁰ Los linfangiomas están compuestos de vasos linfáticos dilatados revestidos por endotelio y más de 50% de esas lesiones existen desde el nacimiento; 90% aparecen en el segundo año de vida.^{11,12} Estas lesiones no se expanden muy rápidamente pero tienden a infiltrarse en los tejidos circundantes y la degeneración maligna es muy rara.¹¹⁻¹⁴ Su tamaño se incrementa después del nacimiento e invaden estructuras adyacentes, generalmente con espacios cavernosos tapizados de células endoteliales

y linfoides. Desde el punto de vista patológico son cavidades llenas de líquido linfático de tres tipos: capilar, cavernoso y quístico (macroquístico con quistes mayores de 2 cm y microquístico en caso contrario). Existen formas mixtas y asociadas con lesiones vasculares de flujo alto; se dividen en tres subtipos histopatológicos: capilar (compuestos de finas paredes capilares), cavernoso (compuesto de espacios linfáticos dilatados) y quístico (quistes dilatados por una capa de endotelio de tamaño variable).¹

Clínicamente se manifiesta como: un tumor benigno, blando, de crecimiento lento, con alteraciones estéticas o funcionales. Su volumen se incrementa por infección o hemorragia cuando coexisten lesiones vasculares. Se diagnostican clínicamente y por estudios de imagen con ultrasonido, tomografía computada y resonancia magnética. Para definir la lesión, su extensión y aspiración con aguja fina deben diferenciarse de cualquier quiste, lipoma y otras malformaciones vasculares.^{3,9}

El tratamiento no está del todo estandarizado, depende de su tamaño y localización; las lesiones pequeñas, sin crecimiento y que no afectan la función de órganos se mantienen en obser-

vación. En las lesiones mayores está indicada la extirpación quirúrgica.¹ Se reportó un caso de recurrencia durante el embarazo y la lactancia.¹⁵ La cirugía se realiza por razones estéticas y para establecer el diagnóstico diferencial con otras lesiones más comunes. El procedimiento quirúrgico consiste en la extirpación del tumor y otras opciones terapéuticas son: la radioterapia y escleroterapia, pero son ineficaces.^{1,2}

CASO CLÍNICO

Paciente femenina de 45 años de edad, que inició su padecimiento en enero de 1992, tres años antes de la consulta médica; con incremento de tamaño de la mama izquierda de forma progresiva y más acentuado seis meses antes de su ingreso; sólo refiere que sufrió un traumatismo en la mama sin especificar la fecha y no tiene otros síntomas. Los antecedentes familiares carecen de importancia. Antecedentes patológicos: padeció hepatitis viral sin complicaciones y fue tratada de tuberculosis renal, permanece en control antihipertensivo; se le realizó histerectomía abdominal por leiomiomas a los 43 años. El examen físico reveló: asimetría mamaria importante con aumento a la tensión de la mama izquierda tres veces mayor que la mama contralateral (Figura 1). No se palpa algún tumor, sólo la red venosa visible en la piel mamaria. Los ganglios axilares locorreregionales no son palpables. El resto de la exploración resultó sin hallazgos importantes. El diagnóstico clínico fue de quiste mamario gigante y el ultrasonido reportó una lesión multilobulada, la mastografía sólo reportó incremento mamario, mamas sumamente densas. Con base en esos hallazgos se efectuó la aspiración con aguja fina de la mama afectada e inicialmente se extrajeron 1,200 cc de material serohemático (Figura 2). El estudio citológico y BAAR se reportaron negativos e inflamatorio y BAAR negativos. En otra oportunidad se aspiraron 500 cc del mismo líquido, y se palpó un nódulo quístico no adherido a planos profundos de 20 × 20 cm.

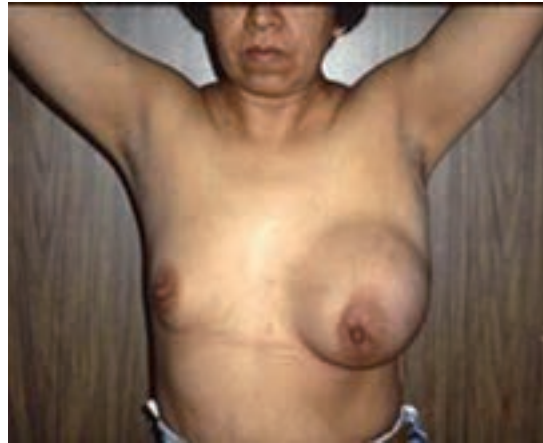

Figura 1. Situación de la paciente al ingreso: asimetría mamaria tres veces mayor en la mama izquierda que en la derecha, se observa la red venosa, no se palpan ni el tumor ni los ganglios locorreregionales.

Con base en lo anterior se le realizó una biopsia excisional quirúrgica, con la que se estableció el diagnóstico de cáncer de mama en etapa clínica T2, NOM0; se extrajo una pieza quirúrgica multilobulada septada que se envió a patología.

El reporte macroscópico de la lesión tumoral fue de: 18 × 10 cm de diámetro con peso de 600 gramos, nodular, de consistencia blanda, con múltiples quistes septados. Las secciones seriadas del tumor revelaron superficies grisáceas blancas, con zonas multifocales oscuras de color marrón (Figura 3).

El aspecto microscópico del tumor estaba constituido por numerosos quistes cavernosos, dilatados revestidos por células endoteliales aplanadas, con líquido linfático brillante eosinofílico. Los canales linfáticos estaban dilatados en el estroma fibroso prominente. No hubo infiltración del estroma por linfocitos. Alrededor de los canales linfáticos dilatados se observaron islas del tejido adiposo y lobulillos normales de la glándula mamaria; los márgenes quirúrgicos estaban libres de tumor.

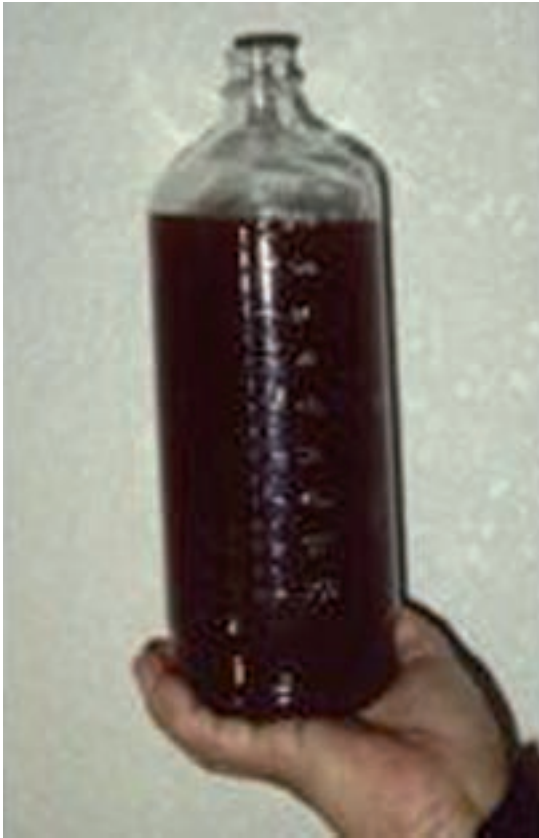

Figura 2. Contenido de la lesión puncionada; se extrajeron aproximadamente 1,200 mL de material serohemático, resultó negativo a BAAR.

El diagnóstico histológico definitivo fue de linfangioma quístico gigante de la glándula mamaria izquierda (Figura 4). En la actualidad, la paciente permanece en control clínico desde hace 20 años; a su condición de salud se agregaron cáncer de ovario y lipoma de hombro derecho, tratados; permanece viva sin recurrencias ni actividad tumoral (Figura 5).

DISCUSIÓN

Los linfangiomas son lesiones extremadamente raras en la glándula mamaria, de comportamiento agresivo local, pero benignas.¹² Algunos



Figura 3. Pieza quirúrgica de 18 x 10 cm de diámetro con peso de 600 g, de consistencia blanda con múltiples quistes.

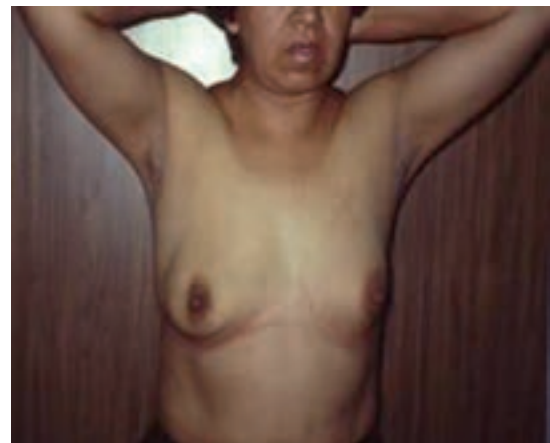


Figura 4. Vista frontal del aspecto de la glándula mamaria a los tres meses de la cirugía.

autores consideran que los linfangiomas son malformaciones hamartomatosas que se derivan de la incapacidad del sistema linfático para comunicarse con el sistema venoso. Otro punto de vista es que los linfangiomas representan el tejido linfático secuestrado que no puede comunicarse normalmente con el sistema linfático.

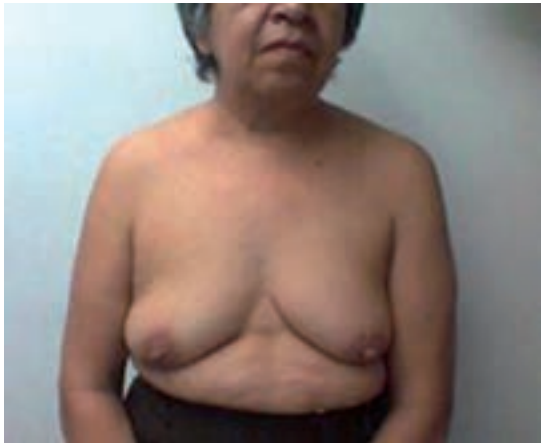


Figura 5. Vista frontal del aspecto de las glándulas mamarias a 20 años de seguimiento.

De acuerdo con estas dos últimas hipótesis, el tejido linfático anormal posee cierta capacidad de proliferar y de acumular grandes cantidades de líquido, lo que representa su apariencia quística,¹² como sucedió en nuestro caso.

Los linfangiomas se clasifican en tres tipos: capilar, cavernoso y quístico; sin embargo, la distinción entre linfangioma cavernoso y quístico es arbitraria, ambas pueden desarrollarse en la misma lesión, indicando que el linfangioma quístico no es más que un linfangioma cavernoso de larga duración en que los espacios cavernosos son de gran tamaño,^{7,9} como el caso que presentamos.

La mayor parte de los linfangiomas se localiza en el cuadrante superior externo de la mama que se relaciona con las vías de drenaje del sistema linfático mamario. Se describen como lesiones bien delimitadas y suaves, como se observó en nuestra paciente.^{2,7,12} Los estudios de imagen con ultrasonido, mamografía y resonancia magnética apoyan el diagnóstico clínico y su seguimiento,^{2,4,6-10} pero el diagnóstico definitivo

se basa en los hallazgos clínicos, imagenológicos e histopatológicos.^{2,3,7,10}

Histológicamente se identifican numerosos espacios reducidos que contienen líquido amorfo eosinófilo y algunos linfocitos y están rodeados por una monocapa de células endoteliales disminuidas.^{7,12} Algunos canales linfáticos pueden contener sangre por hemorragia secundaria, como sucedió en el caso aquí comunicado, y pueden ser un mal diagnóstico, como un hemangioma cavernoso. Sin embargo, las grandes colecciones de células linfoides en el estroma, a veces con formación de folículos linfoides y la irregularidad relativamente mayor de los espacios cavernosos, confirman el diagnóstico de linfangioma.^{12,13}

Algunos marcadores vasculares endoteliales, como el factor VIII y el antígeno asociado con CD31 pueden ser positivos en el endotelio linfático, pero no distinguen un hemangioma de un linfangioma.^{7,12} La laminina puede expresarse en la lámina basal de los vasos linfáticos,^{7,13} pero lo hace mejor en los vasos sanguíneos y hace una clara distinción entre las dos estructuras.

El diagnóstico diferencial es con linfangiomatosis, que sólo aparece en mujeres y se localiza en los vasos linfáticos del mediastino, retroperitoneo y parénquima pulmonar; se caracteriza por proliferación de músculo liso diferente a la de los vasos linfáticos afectados y las células musculares lisas expresan marcadores melanocíticos.^{12,13}

Otro diagnóstico diferencial es con linfangiectasia, que aparece en pacientes posoperados o con radioterapia para cáncer, en personas con obesidad mórbida secundaria al peso de los grandes pliegues de grasa que causan obstrucción linfática.¹² La extirpación quirúrgica local es el tratamiento indicado, similar al de otras partes del cuerpo, como lo informado en los casos reportados y el nuestro.

CONCLUSIÓN

Se reporta el primer caso documentado en México de linfangioma quístico gigante de mama en una paciente de 45 años de edad, con el mayor seguimiento y evolución del padecimiento reportado en la bibliografía, que corrobora la benignidad de la lesión.

Referencias

- Ogita S, Tsuto T, Tokiwa K, Takahashi T. Intracystic injection of OK-432: a new sclerosing therapy for cystic hygroma in children. *B J Surg* 1987;74:690-691.
- Torcasio A, Veneroso S, Amabile MI, Biffoni M, Martino G, Monti M, et al. Cystic hygroma of the breast: A rare lesion. *Tumori* 2006;92:347-350.
- de Guerke L, Baron M, Dessogne P, Callonnec F, d'Anjou J. Cystic lymphangioma of the breast. *Breast J* 2005;11:515-516.
- Sa EJ, Choi YH. Cystic lymphangioma of the breast. *J Clin Ultrasound* 1999;27:351-352.
- Kangesu T. Cystic hygroma of the breast in childhood. *Br J Clin Pract* 1990;44:787-788.
- Sieber PR, Sharkey FE. Cystic hygroma of the breast. *Arch Pathol Lab Med* 1986;110:353.
- Kurosumi M, Nomoto C, Suemasu K, Hígashi Y, Matsui T, Takubo K, et al. Cavernous Lymphangioma of the Breast-Case Report with Electron Microscopic and Immunohistochemical Investigations. *Jpn J Clin Oncol* 1991;21:129-134.
- Chiba T, Ibrahim M. Cavernous lymphangioma of the breast: case report of an infant. *Nippon Geka Hokan. Archiv fur Japanische Chirurgie* 1995;64:23-26.
- Waqar SN, Khan H, Mekan SF, Kayani N, Raja AJ. Cystic Breast Lymphangioma. *J Pak Med Assoc* 2004;54:531-533.
- Chung SY, Oh KK, Kim DJ. Mammographic and Sonographic Findings of a Breast Cystic Lymphangioma. *J Ultrasound Med* 2003;22:307-309.
- Alqahtani A, Nguyen LT, Flageole H, Shaw K, Larberge JM. 25 Years' experience with lymphangiomas in children. *J Pediatr Surg* 1999;34:1164-1168.
- Weiss SW, Goldblum JR. *Enzinger and Weiss's Soft tissue tumours*. 4. St Louis: Mosby; Tumour of Lymph vessels 2001;955-998.
- Ogun GO, Oyetunde O, Akang EE. Cavernous lymphangioma of the breast. *World J Surg Oncol* 2007;20:69.
- Kwon SS, Kim SJ, Kim L, Kim YJ. Huge cystic lymphangioma involving the entire breast. *Ann Plast Surg* 2009;62:18-21.
- Sasi W, Schneider C, Shah R, Ruffles T, Bhagwat P, Mokbel K, et al. Recurrent cystic lymphangioma of the breast: case report and literature review. *Breast Dis* 2010;31:43-47.