




Depósito Legal: ppi201302ME4323
ISSN: 2343-595X

Revista Venezolana de Investigación Odontológica de la IADR

<http://erevistas.saber.ula.ve/index.php/rvio>



CASOS CLÍNICOS

Hiperplasia Epitelial Multifocal en un niño de una comunidad rural de Chinandega, Nicaragua. Reporte de caso

Manuel Amed Paz Betanco¹

Profesor Adjunto Departamento de Medicina Oral. Facultad de Odontología, Universidad Nacional Autónoma de Nicaragua, León (UNAN-León).

RESUMEN

Historial del artículo

Recibo: 14-06-2017

Aceptado: 19-09-17

Disponibilizado en línea:

01-02-2018

Palabras clave:

Hiperplasia
Epitelial Focal,
Virus del
Papiloma
Humano, Acido
Tricloroacético.

La Hiperplasia Epitelial Focal (HEF) es una enfermedad que se presenta en pacientes entre los 3 y 18 años. Se ha asociado a los subtipos 13 y 32 del Virus del Papiloma Humano. Es una entidad rara y desconocida por Odontólogos y Pediatras, y es importante diferenciarla de las entidades papilomatosas de carácter maligno. El objetivo de este caso es describir los hallazgos clínicos raros y múltiples en la mucosa oral de un niño de 15 años de edad, haciendo un manejo terapéutico con ácido tricloroacético 80% (ATA). La información recopilada fue a través de fichas clínicas y la guía del proceso del diagnóstico en Patología Bucal de la Facultad de Odontología de la UNAN-León. Esta investigación es epidemiológica, no experimental, longitud en un periodo de 7 meses con previo consentimiento informado. En este caso se obtuvo una eliminación de las lesiones a las 5 semanas de iniciado el tratamiento. Se identificó un cambio inmediato de color en las lesiones tras aplicado el ATA 80% y se observó que el líquido no causa lesiones sobre el tejido sano perilesional. En la mucosa de carrillos la capa de epitelio abrasivo se desprendió a los 4 días la primera semana y cada 24 horas en las semanas siguientes. No hubo regresión de lesiones en los controles postoperatorios a los 6 meses, la terapia se consideró exitosa.

¹ Correspondencia: Correo electrónico: manuel.paz@fo.unanleon.edu.ni. Teléfono: 00(505) 2311-4136, 2311-5091, Extensión 2071.

Multifocal epitelial hiperplasia in a child from a rural community in Chinandega, Nicaragua. A case report

ABSTRACT

Focal epithelial hyperplasia (FEH) or Heck's disease is a disease focused on patients between 3 and 18 years old. It has been associated to infections of the Human Papillomavirus (HPV) types 13 and 32. Its clinical course is rare and unknown by dentists and pediatrics; it's also important to differentiate it from other cancerous forms of papilloma types. The objective of the present case is to describe the rare and multiple clinical findings in the oral mucosa of a 15 years old child, with a therapeutic management with trichloroacetic acid (ATA) to the 80% on the injury. The information was gathered through clinical cards and the guidance of the diagnostic process in Oral Pathology of the Faculty of Dentistry of UNAN-León. The research was epidemiological, non-experimental, in a period of 7 months with previous informed consent. For this case the complete injury was eradicated on the 5th week of treatment. An immediate color change was identified on the injury after ATA 80% and it was observed that the liquid does not cause lesions on healthy tissue around the lesion. In the cheeks mucosa the abrasive epithelium was detached on the 4th day of the first week and every 24 hours in the following weeks. After 6 months of post-operative control treatment, the therapy was considered to be successful.

KEY WORDS: focal epithelial hyperplasia, Human Papilloma Virus, trichloroacetic acid.

INTRODUCCIÓN

La HEF se presenta en niños entre los 3 y 18 años de edad^{1,8}. No tiene predilección por el sexo¹². Se ha visto en grupos étnicos como los esquimales, aunque se reportan casos en países del continente americano y con otras características raciales. Es asociado a los subtipos 13 y 32 del Virus del Papiloma Humano (VPH)^{1,2,3,4}. La patogenia es desconocida, Flaitz y Pindborg proponen que los factores del huésped, tales como déficit inmunológico, malnutrición, mala higiene, condiciones socioeconómicas bajas o extrema pobreza favorecen su aparición y que los factores genéticos, son muy importantes en la patogénesis de esta entidad^{5,6,7,8}.

Las lesiones son de forma papular observándose con mayor frecuencia en la mucosa de los labios, seguida de carrillos, lengua y en menor proporción en el paladar. El color es similar al de la mucosa adyacente y según Lama et al⁷ no suelen ser queratinizadas, aunque Chanco⁸ afirma que pueden ser blanquecinas. Pueden presentarse como lesiones solitarias o múltiples redondeadas u ovals que al confluir dan el aspecto de empedrado. La base de estas proliferaciones puede ser sésil o pediculadas con un diámetro entre 1 a 5 mm y pueden ser lisas o rugosas, de evolución benigna. Son de naturaleza asintomática y su propiedad característica es la resiliencia^{8,9}.

Ceccotti¹⁰ refiere que es una enfermedad autolimitante; sin embargo, autores como Pérez et al⁸, refieren que cuando estas lesiones no se autorresuelven pueden perdurar por tiempo indefinido, ocasionando desfiguraciones estéticas, baja autoestima y rechazo social.

La importancia de este caso radica en que es el primer reporte de esta enfermedad en Nicaragua y la primera experiencia de manejo clínico y se presenta con el objetivo de documentar los hallazgos clínicos de lesiones orales múltiples en la mucosa oral y observar cuales son las repercusiones del tratamiento efectuado para la remisión de las lesiones y cómo se comporta el tejido epitelial en el post-operatorio. Es de suma importancia que tanto Odontólogos como Pediatras hagan una diferenciación de esta entidad de otras enfermedades papilomatosas, debido a que hay patologías que son señal de procesos premalignos o malignos de la cavidad oral y otras que se pueden confundir con procesos patológicos producto de violación o infecciones de transmisión sexual. El énfasis radica siempre en hacer una historia clínica detallada, minuciosa y ordenada.

PRESENTACIÓN DEL CASO

Paciente masculino de 15 años de edad, estudiante de secundaria, originario de una comunidad rural de la ciudad de Chinandega, Nicaragua con los siguientes datos de interés:

- ✓ Presenta amplio y extenso crecimiento de aspecto papilomatoso, aplanado y agrietado en toda la mucosa bucal de labios, carillos, zona retromolar y bordes laterales de la lengua.
- ✓ Las lesiones múltiples y raras de la mucosa bucal que confluyen, son resilentes y miden 5 mm.
- ✓ Tiempo de evolución de las lesiones: 15 meses. No ha recibido ningún tipo de tratamiento.
- ✓ Higiene oral deficiente.
- ✓ No hay antecedentes de vida sexual activa.
- ✓ Maloclusión dentaria.
- ✓ En su entorno escolar sufre bullying por las pequeñas anomalías en sus labios y cavidad bucal.

Para la recolección de los datos se usaron los siguientes formatos: ficha de historia clínica, flujograma de exámenes complementarios, matriz de diagnósticos diferenciales, hoja de biopsia, observación de aspectos clínicos en el tratamiento, formato del post-operatorio.

Para para la toma de biopsia se orientó la realización de: Biometría Hemática Completa, Tiempo de Protombina y Tiempo de Tromboplastina Parcial; y para orientarnos acerca del estado inmunológico del paciente también se envió: Hematócrito y Hemoglobina.

Para descartar asociación con enfermedades de transmisión sexual se orientó: VDRL y prueba de VIH.

Se realizó biopsia excisional en la lesión superior al frenillo labial y biopsia incisional en la lesión cercana a la comisura labial derecha, que mostró infiltrado inflamatorio crónico con acantosis y abundantes coilocitos compatibles con hiperplasia epitelial focal.

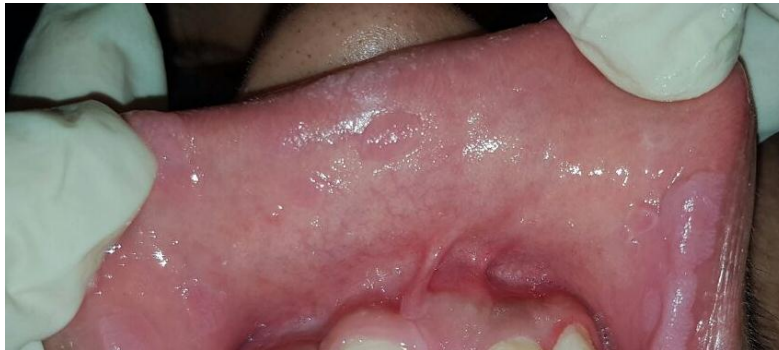

Figura No. 1. Lesión en labio superior: se observa una pápula circunscrita superior al frenillo labial superior de aspecto rugoso ligeramente elevada. Cerca del borde bermellón del labio del lado izquierdo se observa una lesión confluida con una coloración blanquecino-rosada diferente al resto de la mucosa adyacente.

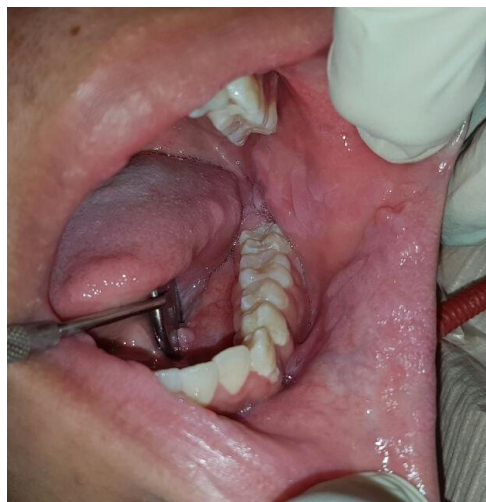


Figura No. 2. Aspecto de las lesiones en el carrillo izquierdo: se observan proliferaciones en todo el espesor del carrillo dando el aspecto de empedrado, la superficie es rugosa y coloración rosado a blanquecina.

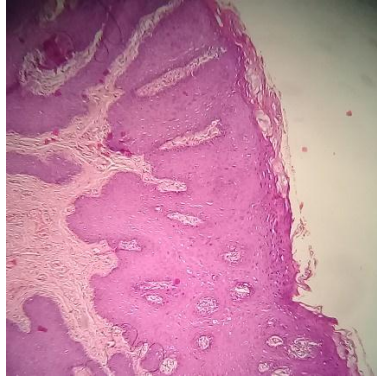


Figura No. 3. Corte histopatológico de una de las lesiones, que muestra hiperplasia epitelial, disqueratosis, abundantes coilocitos y acantosis. Tomada con Teléfono Samsung Modelo SM-G532M usando Carson HookUpz 2.0 Smartphone Optics Adapter en Microscopio Unilux-12 objetivo A4 0.10 160/-.

En este paciente se le practicaron pruebas serológicas para VDRL y VIH con resultados negativos; así como exámenes de laboratorio como Hematócrito, Hemoglobina, Tiempo de Protrombina, Tiempo de Tromboplastina Parcial Activada, con datos en los parámetros normales, tanto para descartar implicaciones inmunológicas como para la valoración hemostásica para la realización de la biopsia.

Debido a que es el primer caso identificado en Nicaragua, se realizó revisión de alternativas terapéuticas entre las que se encontraron: Crioterapia, Inyección intralesional de interferón, resina de Podofilina 40%, Imiquimod crema 5%, Ácido Tricloroacético (ATA) 80% ^{1-4,8,9,11,13}.

Por tratarse de una enfermedad asociada a un virus como el VPH, situación económica precaria de la familia del paciente, evidencias de resolución clínica de estudios previos donde usaron el ATA 80% ^{5,8,11,13} y por accesibilidad y bajo costo del medicamento, se decidió en conjunto con la madre del paciente, el uso del ATA 80% sobre las lesiones previamente identificadas (Figura No.3), utilizándolo de la siguiente manera:

Duración del tratamiento: 1 mes.

Número de topicaciones con ATA 80%:

- 5 topicaciones con 1 aplicación semanal en Vestíbulo labial superior e inferior, Carrillo derecho e izquierdo.
- 3 topicaciones con 1 aplicación semanal en borde lateral derecho y cara ventral de la lengua.
- 2 topicaciones con 1 aplicación semanal en zona retromolar gingival vestibular.

Forma de aplicación:

1. Se procedió a darle 5 ml de enjuague bucal de Clorhexidina 2% al paciente para que hiciera buches por un minuto con el objetivo de bajar el nivel microbiano de la cavidad oral.
2. Posteriormente con una gasa prefabricada de 5x5 estéril se procedió a secar la superficie mucosa del vestíbulo anterior superior e inferior y carillo derecho e izquierdo se dejó otra gasa estéril para terminar de absorber cualquier líquido remanente.
3. Con un hisopo estéril embebido de ATA 80% se procedió a colocarlo directamente sobre cada lesión.
4. Posteriormente para neutralizar el pH del ácido, se realizaba una atomización de 3 puff en el sitio intervenido con un enjuague elaborado a base de agua destilada con bicarbonato de sodio y de ésta manera evitar afectar tejidos adyacentes.
5. Luego, se repetía el procedimiento en las lesiones donde se observaba un poco de coloración con ATA 80% con el objetivo de contar con un mismo proceso de eliminación de las lesiones y cicatrificaciones de las mismas.
6. Una vez concluido el procedimiento, se procedió a proporcionarle al paciente 5 ml de solución salina para hacer enjuague y con esto proporcionar un restablecimiento del equilibrio salival, debido a que la mucosa se mantuvo durante todo el procedimiento completamente seca y al paciente con eyector de saliva para evitar ahogamiento por agua en la zona del istmo de las fauces.
7. Se le orientó a la mamá del menor que en un trayecto de 7 días se le podía desprender lo blanquecino de la mucosa bucal y que inmediatamente debía aplicar Clorhexidina gel 2% sobre la mucosa descubierta. Posteriormente a la aplicación del gel, se le dijo que el paciente no podía tomar ningún tipo de líquidos con el objetivo que la crema con adhesividad mucosa hiciera sus efectos.

RESULTADOS

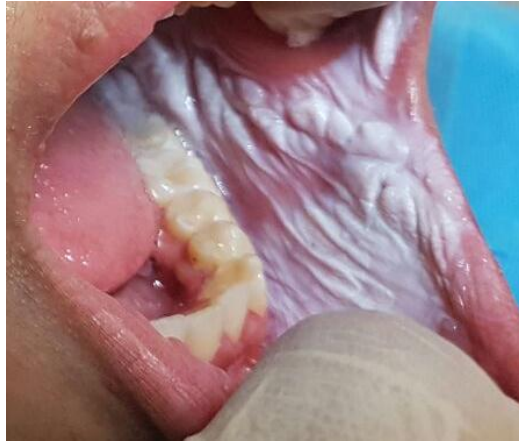

Figura No. 4 Aplicación de ATA 80% en las lesiones: Coloración blanco lechoso en la mucosa yugal, se observa una especie de telilla gruesa y se resaltan las agrupaciones papulares, así como especies de estrías alargadas.

Inmediatamente tras la aplicación del ATA 80% las lesiones se cubrieron de un color blanco lechoso, en sitios como la lengua donde la movilidad es mayor, por accidente se derramó líquido del ácido en el tejido sano observándose posteriormente que no causaba eritema, ardor ni dolor en el paciente.

Se orientó al paciente y a su madre, que al desprenderse la zona mucosa tratada con ATA 80%, se colocara Clorhexidina 0.2% en gel bioadhesivo sin tomar líquidos media hora posterior a su colocación tres veces al día y por las noches antes de acostarse que se haga enjuagues de manzanilla con bicarbonato como ayudante desinflamatorio de la mucosa oral¹⁴. Posterior a la primer topicación del ácido en la zona de vestíbulo inferior y superior y carrillos derecho e izquierdo, el epitelio abrasivo por el líquido se desprendió a los 4 días y en la semana 2 a la 5 se desprendían cada 24 horas. En el caso de la aplicación del ATA 80% en los bordes laterales de la lengua el epitelio blanquecino se desprendió a los dos días posteriores a su aplicación la primera, segunda y tercera semana y en las lesiones en la encía retromolar el epitelio tratado con el ácido se desprendió a las 24 horas posteriores a la primera y segunda aplicación.

En cada cita semanal se realizó control del proceso de curación observándose disminución de las lesiones y total remisión al mes en el vestíbulo y carrillos; a las tres semanas en la lengua y a las dos semanas en la encía retromolar.

Se citó a 1, 3 y 6 meses posteriores y se observó mucosa oral de apariencia sana (Figura No.5)

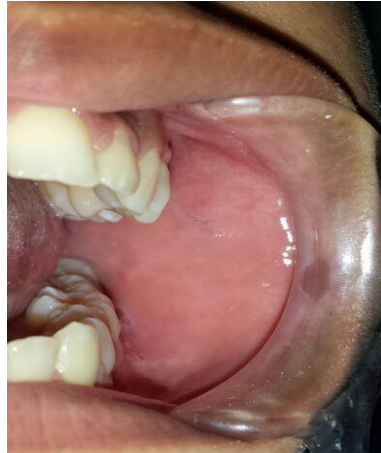

Figura No. 5. Control post-operatorio a los 6 meses. No se observa recidiva de las lesiones. La mucosa es lisa, color y textura de apariencia normales.

DISCUSIÓN

Un aspecto importante que hizo saber la diferenciación clínica fue la presentación de empedrado en la mucosa vestibular y yugal y la evolución asintomática de 15 meses, aunque en una forma inusual por presentarse no local sino diseminada. De la Teja et al³, informan que debido a esta última presentación la terminología de hiperplasia epitelial focal ha quedado en desuso y se debería de usar el término hiperplasia epitelial multifocal.

Debido a que esta entidad clínica no es muy común, y además es desconocida por los Odontólogos, es necesario hacer el diagnóstico diferencial de las lesiones papilomatosas y condilomatosas asociadas al VPH como: Condiloma acuminado, Verruga Vulgar, papilomatosis oral. Así también es necesario diferenciarlas de lesiones de enfermedades como: enfermedad de Darier, enfermedad de Crohn, Pioestomatitis Vegetante, síndrome de Cowden o Hamartomas múltiples⁸.

El aspecto de empedrado y la resiliencia del epitelio fue fundamental para el diagnóstico clínico de enfermedad de Heck.

En este caso no fue posible asociar las lesiones al VIH pues los resultados fueron negativos y el menor niega haber tenido reciente o anteriormente relaciones sexuales. Por los datos reportados en la literatura se conoce que la HEF está asociada al VPH en los subtipos 13 y 32, pero en este

caso no se pudo realizar la PCR debido a que los familiares encargados del paciente son de escasos recursos económicos¹².

Hay pocos estudios sobre el uso del ATA 80% en la cavidad bucal; sin embargo, ya varios autores como Harris et al¹³, mencionan su uso en la boca debido a que el epitelio vaginal y bucal presentan características similares y por estar el VPH asociado a la HEF. No hay un consenso general sobre una terapéutica específica, ya que la eficacia del ATA 80% va a depender en gran manera de la respuesta del huésped y de la modificación de hábitos de higiene bucal y de la dieta del paciente^{5,6,7,8}. Harris et al¹¹ en su estudio menciona que realizaron una única topicación sobre todas las lesiones afectadas y evaluadas posteriormente cuatro semanas después, observándose una lesión persistente a la que deciden aplicarle una segunda topicación de ATA controlándose dos semanas después y observándose remisión total. No obstante, Perez et al⁸, describe que la experiencia en un Hospital Infantil de México es la aplicación del ATA a intervalos quincenales o mensuales completando 4-5 sesiones. En este caso al observarse la Enfermedad de Heck en toda la mucosa bucal y por tratarse de un caso no convencional se decidió usar el ATA 80% de manera semanal por un mes según la experiencia a nivel vaginal de Alba¹⁵, conociendo la similaridad de células de ambos epitelios (vaginal y bucal) y observándose buena aceptación y toleración del ácido aplicándose de esta forma.

De acuerdo con la experiencia de Harris et al^{11,13} el ATA 80% en tejido sano causa daño, no fue así en este paciente donde se derramó en su topicación en la lengua por no poder éste controlarla y no se observó eritema, edema y el paciente no informó de ardor o dolor. Así mismo este mismo autor informa que las pápulas se tornan blancuzcas 50 segundos posterior a su aplicación, pero en este estudio se observó que tras retirar el hisopo embebido con ATA 80% la lesión quedaba blanca al instante. Un dato interesante que se encontró en este estudio es que las lesiones tratadas con el ácido expresaron distintos intervalos de tiempo en su desprendimiento en las distintas localizaciones intrabucuales a saber; vestíbulo y carrillos, lengua y zona retromolar gingival. Así mismo se observó muy buena respuesta al uso del gel de Clorhexidina 2% debido a que contribuyó a la reepitelización en el sitio donde se desprendió el epitelio afectado y de acuerdo a la experiencia del paciente, el enjuague de manzanilla más bicarbonato¹⁴ le proporcionaba una excelente recuperación de los sabores y la sensación de ligereza en labios y carrillos.

CONCLUSIONES

Las lesiones encontradas de apariencia condilomatosa clínicamente correspondieron a Enfermedad de Heck. No se pudo evidenciar alguna relación etiológica entre los resultados de los exámenes auxiliares de diagnóstico con la presencia de las lesiones orales raras de la mucosa bucal. En el examen histopatológico se encontró positivo a Hiperplasia Epitelial Focal. El manejo clínico se efectuó con ATA 80% + Clorhexidina al 0.2% + colutorio de manzanilla con

bicarbonato, observando remisión total de las lesiones posterior a topicaciones semanales durante un mes. Se constató que el ATA 80% hace cambiar de color inmediatamente tras ser aplicado en las lesiones y que además no causa daño al tejido sano perilesional. La clorhexidina 2% ayuda considerablemente a la reepitelización y el enjuague de manzanilla con bicarbonato contribuye al mantenimiento fisiológico de la cavidad bucal.

CONFLICTO DE INTERESES

No hay conflicto de interés en este estudio.

BIBLIOGRAFÍA

1. Méndez E. Hiperplasia epitelial focal (enfermedad de Heck). Reporte de un caso. Revista Mexicana de Pediatría 2003; 70(3): 132-134.
2. Deliverska E, Dencheva M. Rare case of multifocal epitelial hiperplasia of oral mucosa. Journal of IMAB 2013, vol. 19, issue 4.
3. Pila R, Pila M, Pila R. Hiperplasia epitelial focal. Presentación de un caso. Medisur Cienfuegos 2014; 12(1)
4. De la Teja E, Martínez B, Téllez J, Ramírez L, Durán A, Cadena A. Hiperplasia epitelial multifocal. Manifestaciones bucales en niños. Revisión de literatura. Acta Pediatr Mex 2008; 29(1): 31-35.
5. Harris J, Fortich N. Caso severo de manifestaciones bucales de la hiperplasia epitelial focal. Salud Uninorte 2012; 28(3):445-450.
6. Guevara A, Blondet J, Llerena V. Prevalencia y distribución de la hiperplasia epitelial focal en la población escolar de Mórrope-Lambayeque-Perú. Folia Dermatol. 2003; 14 (1): 15-20.
7. Lama E, Conde L, Puerto M, González MR. Detección del papilomavirus 13 en pacientes con hiperplasia epitelial multifocal y sus familiares asintomáticos. Revista Odontológica Latinoamericana 2012;4(2): 29-32.
8. Pérez A, Del Pino G, López M. Hiperplasia epitelial focal: Actualidades y tratamiento. Revista Mexicana de Cirugía Bucal y Maxilofacial 2010; 6(3): 111-115.
9. Chanco G. Hiperplasia epitelial focal. Dermatol Perú 2014; 24 (4): 235-38.
10. Ceccotti E. El diagnóstico en clínica estomatológica. 1era. Edición. Buenos Aires: Editorial Médica Panamericana; 2007.
11. Harris J, Rebolledo M, Camacho C, Carmona L, Díaz A. Ácido Tricloroacético, una opción terapéutica en la hiperplasia epitelial focal. Presentación de un caso. Av Odontoestomatol 2010; 26(6): 323-328.

12. Chairez A &, Vega M, Zambrano G, García C, Maya G, Cuevas G. Presencia del Virus Papiloma Humano en la Cavidad Oral: Revisión y Actualización de la literatura. *Int. J. Odontostomat.*, 2015; 9(2): 233-238.
13. Harris J, Rebolledo M, Camacho C, Carmona L. Ácido Tricloroacético como terapéutica en dos casos de hiperplasia epitelial focal. *Acta Odontológica Venezolana* 2011; 49(3)
14. González V. Efecto antimicrobiano de la infusión de manzanilla sobre el *Actinomyces odontolyticus* y el *Actinomyces viscosus*: Estudio in vitro. (Tesis). Universidad Central del Ecuador. 2016.
15. Alba B. Tratamiento de infección cervical por virus del papiloma humano con ácido tricloroacético en mujeres que acudan a la Clínica de Displasias del Hospital de Especialidades del Niño y de la Mujer “Dr. Felipe Núñez Lara” del 1° de marzo del 2005 al 28 de febrero del 2006. (Tesis). Universidad Autónoma de Querétaro. 2007.