

原 著

レーザー脱毛の機種，出力の違いにおける組織学的変化の検討

加藤 篤衛¹，尾見 徳弥^{1,2}，浅野 伍朗³，川名 誠司¹¹ 日本医科大学皮膚科学教室² クイーンズスクエアメディカルセンター皮膚科³ 日本医科大学病理学第2教室

Histological Changes Elicited by Hair Removal Lasers

Tokue Kato¹, Tokuya Omi^{1,2}, Goro Asano³ and Seiji Kawana¹¹Department of Dermatology, Nippon Medical School²Department of Dermatology, Queen's Square Medical Center³Department of Pathology, Nippon Medical School

Abstract

Several different laser systems are currently used to remove unwanted hairs. In this study, we studied follicular changes following hair removal with ruby or alexandrite lasers at different fluences.

Unwanted hairs were treated with a ruby laser (ICN, Photon lcs, UK) at 10, 14, 18J/cm² or an alexandrite laser (Cynosure, USA) at 11, 14, 17 J/cm². A 3 mm punch biopsy was taken immediately after each laser exposure and one month later. Specimens were stained for histological observations. They were observed using immunohistochemistry to Factor VIII related antigen and PCNA, and also by the TUNEL method.

Immediately after the laser exposure, moderate follicular damage was observed following treatment with either laser. One month later, cystic formation of hair follicles and foreign body giant cells were observed in skin treated with either laser. The similar influence of each laser treatment resulted in similar histological changes.

In this study, the histological changes following treatment with a ruby or an alexandrite laser at the same fluence were considered to be similar.

(J Nippon Med Sch 2002; 69: 564-570)

Key words: laser hair removal, ruby laser, alexandrite laser, histology, laser fluence

緒 言

従来，脱毛の手段として毛剃り，WAX，電気脱毛などが広く行われてきたが，どの方法も効果や手技の点で一長一短があり，充分満足するものではない¹⁻³。

数年前より普及してきたレーザー脱毛は，手技が簡単で侵襲や痛みも少なく，大きな脱毛効果が得られると評価が高い。しかし，脱毛の組織学的な機序に関する報告は少なく，特に，レーザーの機種による効果の違いや出力の差による影響についての検討はほとんどなされていない^{4,5}。

Correspondence to Tokue Kato, Department of Dermatology, Nippon Medical school, 1-1-5 Sendagi, Bunkyo-ku, Tokyo 113-8603, Japan

E-mail: tokue@nms.ac.jp

Journal Website (http://www.nms.ac.jp/jnms/)

今回著者らはルビーレーザーとアレキサンドライトレーザーによるレーザー脱毛実施後の皮膚組織の変化について、病理学的観点から検討を行った。観察はレーザー照射直後および1カ月後に組織を採取し観察した。なお、臨床的な報告で照射間隔は3週間~1カ月とされており⁴⁵、レーザー照射後の組織変化においても1カ月目に器質化過程が観察されることから1カ月後の組織採取を実施した。

材料および方法

対象はルビーレーザーを採取した症例が9件(直後の組織採取4件,1カ月後の組織採取5件),アレキサンドライトレーザーを照射した症例が5件(直後4件,1カ月後1件)で合計13症例(平均年齢32.2歳,20~54歳)に対しインフォームドコンセントに基づき皮膚組織を採取した。接触皮膚炎,アトピー性皮膚炎,光線過敏症,肥厚性瘢痕,ケロイドの既往やその他に慢性的な皮膚疾患を持つ症例は除外し,スキンタイプ Fitzpatrick's type III および IV⁶ の範疇にはいる症例を対象とした。

対象部位は毛髪の密度が平均的な下腿とし,レーザー照射前に剃毛を行った。用いたレーザー装置はノーマルモードのルビーレーザー(Chromos 694, ICN Photonics, UK)^{4,5,7-10} とアレキサンドライトレーザー(LPIR, Cynosure, USA)¹¹⁻¹³ で,それぞれのレーザー光はパルス幅1ms,波長694nmとパルス幅20ms,波長755nmで,スポットサイズはともに7mmであった。脱毛に一般的に用いられる出力であるルビーレーザー18 J/cm²,アレキサンドライトレーザー14 J/cm²で,それぞれ照射した。また,出力の違いによる差を観察する目的で,ルビーレーザーは10・14・18 J/cm²,アレキサンドライトレーザーは11・14・17 J/cm²で,それぞれ3例ずつ照射直後の組織変化の比較を行った。

照射後には抗生剤入り軟膏を塗布し,当日は局所の安静を指示した。

レーザー照射直後および1カ月後に,1%塩酸リドカインにて局所麻酔後,直径3mmのパンチバイオペシーを施行した。標本は中性緩衝ホルマリン液に固定,パラフィン包埋後,厚さ4μmに薄切し,HE染色,PAM染色を施行した。さらにABC法による,Factor VIII 関連抗原(DAKO, Denmark)⁴ およびPCNA(DAKO, Denmark)を用いた免疫組織化学的検討¹⁵ と TUNEL 法(TdT-mediated dUTP-biotin nick end labeling method)(INTERGEN, USA)^{16,17}

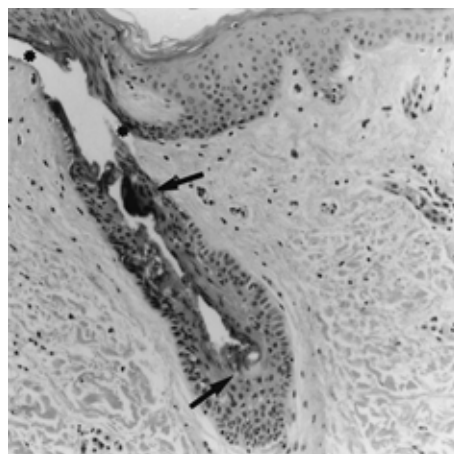


Fig. 1 Immediately after Ruby Laser exposure (18 J/cm²)(HE stain)

Partial separation was observed just under the epidermal basic layer (*). It extended partly to the outside of the outer root sheath. Inner root sheath was severely damaged with eosinophilic hair degeneration ()

による apoptosis の検討を行った。対照として,皮膚良性腫瘍摘出手術時に得られた健常部皮膚を使用した。

なお,この研究は(社)日本馬術連盟のスポーツ医学研究委員会の倫理委員会の承認を得て実施した。

結果

1. 通常出力(ルビーレーザー18 J/cm²,アレキサンドライトレーザー14 J/cm²にて照射)における組織学的変化

(1) レーザー照射直後の皮膚の組織学的変化

ルビーレーザー照射直後には表皮基底層の直下に部分的な剝離がみられ,一部で外毛根鞘外側にまで及んでいた。全例において外毛根鞘とその外側の結合組織性毛包の間では表皮側で顕著な解離を示しており,Bulb領域とBulge領域の双方への傷害が認められた。毛包上皮細胞はしばしばその細胞極性が乱れ,細胞質は好酸性を示していた。毛包内に毛の存在は明らかではなく,内毛根鞘の内側は拡張し好酸性物質で満たされていた(Fig. 1)。この好酸性物質は構造の乱れた毛包上皮細胞間にも認められた。なお,PAM染色により毛包基底層の配列の乱れが認められた。

アレキサンドライトレーザー照射直後では,表皮はほぼ正常で,毛包構造の極性もほぼ保たれていた。毛包内部に変性した毛の構造がみられたが,内毛根鞘細胞は一部で空隙を形成し消失していた(Fig. 2)。

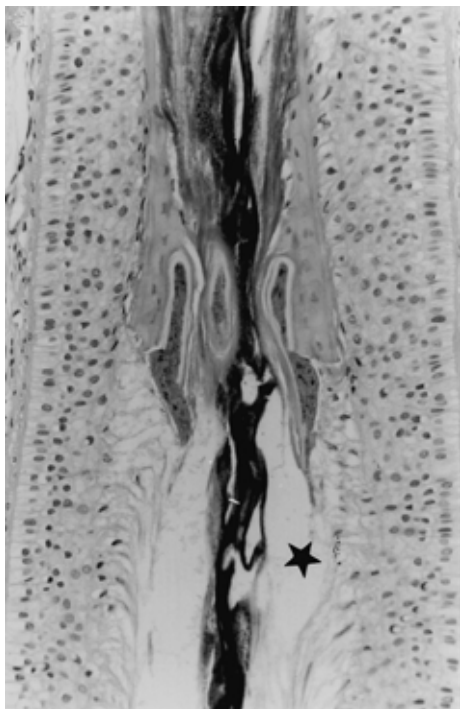


Fig. 2 Immediately after Alexandrite Laser exposure (14 J/cm²) (HE stain)

Denatured hair structure was observed in the hair follicle, and the inner root sheath were partially eliminated with lacunae ()

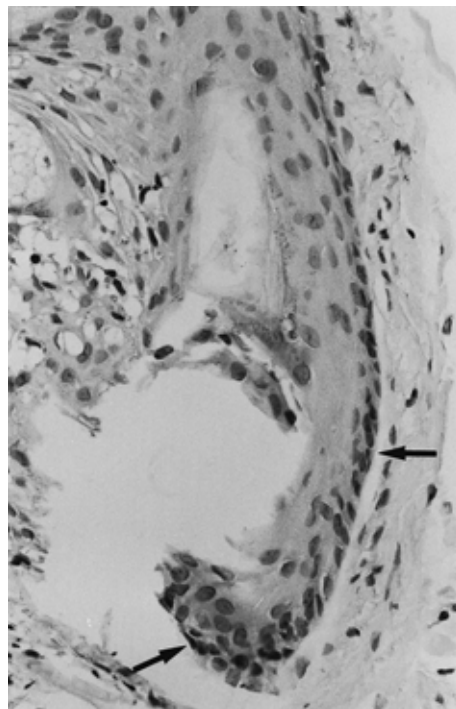


Fig. 4 One month after Ruby Laser exposure (18 J/cm²) (TUNEL method)

Mild lymphocytic infiltration was observed. Positive reaction is shown mainly in the basic layer of the hair follicle cell ()

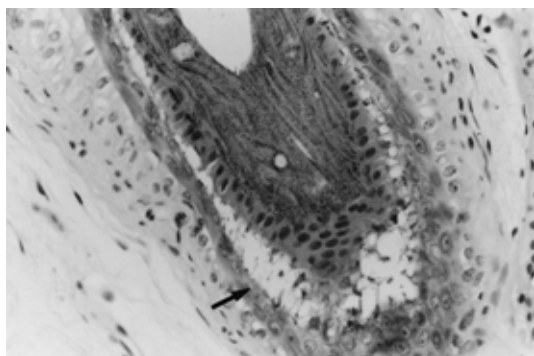


Fig. 3 Immediately after Alexandrite Laser exposure (14 J/cm²) (HE stain)

The structure of the hair follicle was almost preserved. The cytoplasm was observed with halo formation, and separation in the basic layer and vacuolation in the hair follicle cells were observed occasionally ()

外毛根鞘細胞の極性は軽度に乱れ，一部で空胞の形成が確認され，毛乳頭においてもごく軽度な細胞極性の乱れと空胞形成が観察された (Fig. 3).

(2) レーザー照射 1 カ月後の皮膚の組織学的変化

ルビーレーザー照射 1 カ月後には，真皮乳頭層は膠原

線維の分布が疎で著明な浮腫状を呈していた．表皮の構造はほぼ正常であったが，真皮内にはしばしば近傍に皮脂腺を伴う囊腫状構造を認めた．この構造の周囲は同心円状の結合組織で囲まれており，壁は重層扁平上皮細胞により構成されていた．内腔には均一なケラチン様好酸性物質がみられ，囊腫壁の上皮細胞は全例で PCNA 陰性であった．TUNEL 法によるアポトーシスの検討においては，毛乳頭や基底層で約 15% の細胞で陽性の所見を認めた (Fig. 4).

アレキサンドライトレーザー照射 1 カ月後にも，ルビーレーザーと同様の囊腫状構造を認めたが (Fig. 5) 観察し得た 4 個の毛包の内，2 個において囊腫壁の基底層で PCNA 陽性細胞を認めた (Fig. 6). TUNEL 法では基底層，内毛根鞘細胞の約 1/2 に陽性所見が認められた (Fig. 7).

細胞の活性能を示す PCNA や，TUNEL 法によるレーザー照射 1 カ月後の毛包の組織変化結果をまとめて Table 1 に示す．ルビーレーザーにおいては PCNA が全例で陰性を示し，TUNEL 法では約 15% で陽性を示した．アレキサンドライトレーザーにおいては PCNA と TUNEL 法共に陽性を示した．またほぼ全例において Bulge area と Bulb area の間で大きな

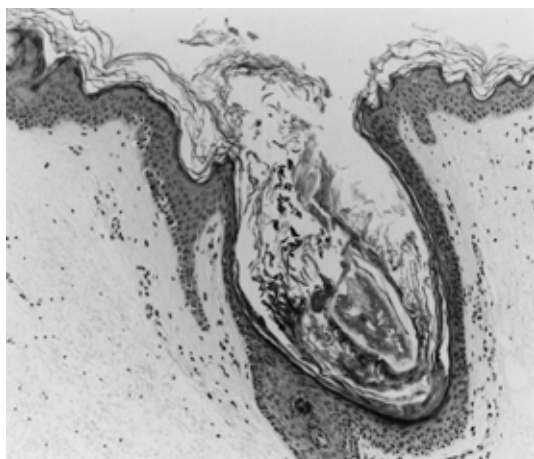


Fig . 5 One month after Alexandrite Laser exposure (14 J/cm²)(HE stain)
Slight rete ridge elimination was observed in the epidermis. Cystic formation with keratotic mass was observed.

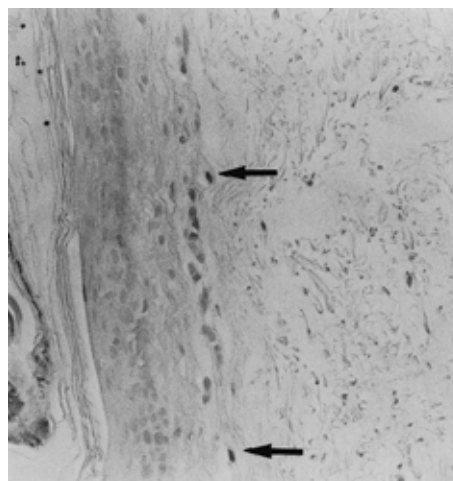


Fig . 7 One month after Alexandrite Laser exposure (14 J/cm²)(TUNEL method)
Positive cells were found in the basic layer of the cystic structure in the same section, Fig. 5 ()

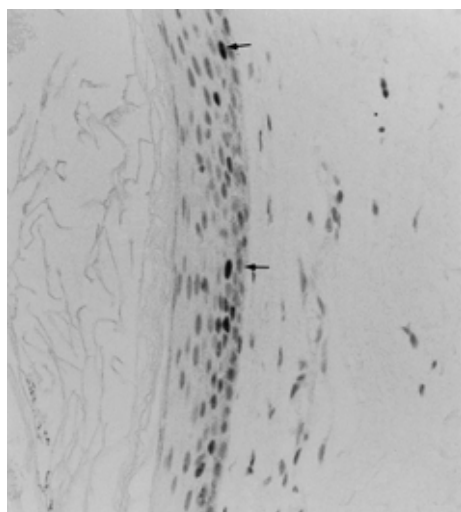


Fig . 6 One month after Alexandrite Laser exposure (14 J/cm²)(PCNA)
PCNA positive cells were occasionally observed, mainly in the basic layer of cystic structure in the same section, Fig. 5 ()

相違は認められなかった。

なお、ルビーレーザー、アレキサンドライトレーザーの双方において、真皮中層に異物巨細胞が認められた (Fig. 8)。また照射 1 カ月後に残存している毛包周囲の血管は対照と比較して明らかな差異を認めなかった。

Table 1 Results of immunological staining of hair follicles one month after laser exposure

Ruby laser	(18J/cm ²)	PCNA	-
		TUNEL	+ ~ ±
Alexandrite laser	(14J/cm ²)	PCNA	+
		TUNEL	+

- : negative, ± : positive (~ 15%), + : positive (about 50% ~)

2 . ルビーレーザーとアレキサンドライトレーザーの出力の差による組織変化

ルビーレーザーは 10 ・ 14 ・ 18 J/cm² , アレキサンドライトレーザーは 11 ・ 14 ・ 17 J/cm² の出力で照射し、直後の病理組織学的変化を観察した。一般に実施されている出力であるルビーレーザー 18 J/cm² での毛包構造一つ当たりの外～内層にかけての傷害を平均すると、2/3 以上で毛包構造の破壊がみられることから (Fig. 1)(++) とした。また、アレキサンドライトレーザー 14 J/cm² での同様の变化では 1/3 程度の毛包構造の破壊を示すことから (Fig. 2, 3)(+) とすると、それぞれのレーザーの照射直後における毛包の変化は Table 2 のごとくで、出力に比例した毛包構造の破壊がみられた。すなわち、アレキサンドライトレーザーにおいて 17 J/cm² まで出力を上げることによりルビーレーザーの 18 J/cm² に相当する結果を得ることができた。

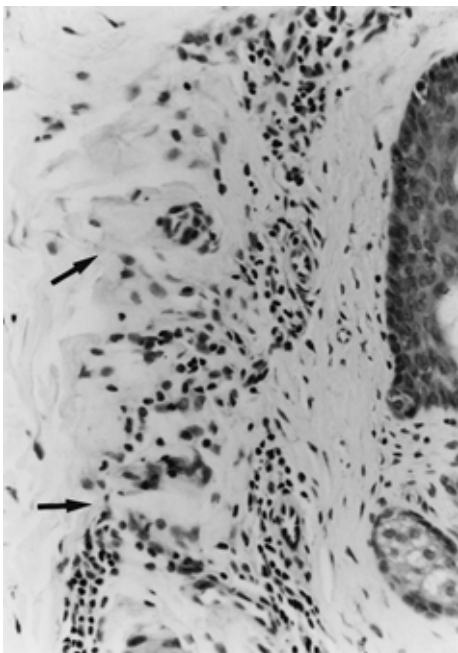


Fig. 8 One month after Ruby Laser exposure (18 J/cm²) (HE stain)

Mild infiltration of lymphocytes was observed in the dermal loose connective tissue, and foreign body giant cells were focally observed ()

Table 2 Differences of hair follicle change under the different fluences of two types lasers

	10J	14J	18J
Ruby laser	-	+	++
	11J	14J	17J
Alexandrite laser	-	+	++

-: non or weakly damage (~ 1/3) +: mild damage (1/3 ~ 2/3) ++: moderate to severe damage (2/3 ~)

考 察

レーザー脱毛は、一度に広範囲の処置が可能であり、電気脱毛に比べて痛みが少なく、来院回数が少ないなどという利点から、近年医療脱毛として非常に普及している。レーザー脱毛に用いられているレーザー光は、ターゲットとなる Chromophore である毛内部のメラニンへの吸収が高いものが適していると考えられており、大別してルビーレーザー^{4,7,9,12,18}、アレキサンドライトレーザー^{11,13,19}、Nd-YAG レーザー¹²、ダイオードレーザー¹⁹ などがある。その臨床的効果に関してはルビーレーザーが最も優れているとされ、アレキサンドライトレーザーはやや劣るとされている。しか

しながら一方でアレキサンドライトレーザーは表皮の傷害が少ないとする報告があり、臨床的評価は定まっていない²⁰。これは、機種間における効果の相異に関する組織学的な検討がほとんどなされていないことがその一因と考えられる。このような背景をもとに、著者らはルビーレーザーとアレキサンドライトレーザーで、脱毛の効果に関してレーザー照射直後と照射1カ月後の皮膚を用いて組織学的に比較検討を行った。一般的に脱毛の目的として、臨床的にルビーレーザー(Chromos 694)は 18 J/cm²、アレキサンドライトレーザー(LPIR)では 14J/cm² の出力が用いられている。今回この出力での相違点を検討し^{4,5,7,13}、更に、出力の差による組織学的な変化についても検討を行った。なお、検体一つにいくつかの毛包が含まれるものにも個々に大きな差異はなく、平均的な所見の検討を行った。

今回の結果では特に、18 J/cm² でのルビーレーザー照射直後において毛包上皮とその周囲結合組織の間には、解離が見られたことが注目される。一方 14J/cm² でのアレキサンドライトレーザー照射直後の皮膚では、毛包構造はほぼ保たれていた。

Liew ら⁷ は著者らの用いたルビーレーザーと同一の機種で 14 J/cm² と 20 J/cm² の比較を行なった結果、照射直後の 14 J/cm² と 20 J/cm² での毛包構造の傷害に有意な差異はなく、さらに Bulge 領域の変性は見られたが Bulb 領域での変性は見られなかったと報告している。今回の著者らの観察の結果では、ルビーレーザー 18 J/cm² の照射によって Bulb 領域にもある程度の傷害を生じることが示唆された。永久脱毛には毛包構造の破壊、特に毛の発育に關する Bulge 領域の破壊が必須だとする報告もある^{10,11}。今回の著者らの検討では、Bulb 領域と Bulge 領域の双方への傷害が認められ、レーザーによる傷害は単一の部位のみでなく、双方におよぶとみなされた。

なお、18 J/cm² におけるルビーレーザーの毛包構造の破壊は、14 J/cm² におけるアレキサンドライトレーザーにおいてよりも高度であることが確認された。これらの出力は、それぞれメーカーによって脱毛に適した出力として推奨されている^{4,9,11,13}。

しかし、出力条件を変えた検討では、18 J/cm² におけるルビーレーザーによる傷害と 17 J/cm² のアレキサンドライトレーザーによる傷害はほぼ一致し、14 J/cm² における両方のレーザーの傷害もほぼ一致した。アレキサンドライトレーザーはルビーレーザーの波長に比べてメラニンへの吸収が少なく、表皮の障害が少ないため Type III, IV の Skin Type でも安全で

あるという報告も見られるが¹⁹, 両者の波長の違い (50 nm) 程度ではほとんど差がないという報告もあり¹², 今後は波長の差と出力の差による検討も必要と思われる。

レーザー照射1カ月後の皮膚では, 著者らが以前に⁴ ルビーレーザー照射後に確認した囊腫状構造が, 今回アレキサンドライトレーザーにおいてもみられた。これらは近傍にしばしば脂腺を伴っていたこと, 周囲に同心円状に分布する結合組織が見られたことから, 毛包由来と考えられた。この囊腫状構造がどのような転帰を取るかは不明であるが, ルビーレーザーにおいてはPCNAが陰性を示したことから, アポトーシスを呈して器質化される過程が推測される。また, レーザー照射によって傷害された毛包が器質化されることが, 異物貪食巨細胞の存在から示唆される。

PCNA陽性細胞は, 毛包においては成長期に毛球部および外毛根鞘において認められ, 退行期・休止期には陰性を示すとされる²¹。また, TUNEL法はアポトーシスに陥った細胞が陽性を示すと考えられるが^{17,18}, 退行期に萎縮した毛包下部に陽性細胞が散在性に認められる²¹。従って, アレキサンドライトレーザーでは囊腫壁にTUNEL陽性細胞が認められたことからアポトーシスを来しているとみなされるが, 一方ではPCNA陽性細胞も認められており, 今後この構造が器質化するのか何らかの構造へ再分化するのかに関しては不明である。今後さらに検討する必要があると思われる。

Tse²²は, 毛包周囲の血管構造への傷害が脱毛の過程に関与すると推測したが, 今回Factor VIII関連抗原に対する免疫染色を行った結果では, 毛包周囲の血管には特に変化は認められなかった。

この研究でルビーレーザーにおいてもアレキサンドライトレーザーにおいても, レーザー脱毛によって傷害された毛包構造は異物として器質化される可能性が示唆された。この毛包構造は自己のものではあるが, 熱傷時の皮膚移植における創傷治癒過程において, 自己の移植片も器質化されることが知られており^{23,24}, 今回の毛包構造もレーザー照射によって生体においては異物として認識され器質化される過程が考えられた。

現在までのレーザー治療は, 太田母斑や血管腫のようにchromophoreであるメラニンやヘモグロビンに対して直接作用する効果を目的とするものが多かった。しかし, 近年になって開発されたphotorejuvenationなどに用いられるレーザーの中には, それらの効果発現の機序が細胞組織の再構築や

活性化に基づくと推定されるものもあり, 生体の創傷治癒過程に類似する可能性も考えられている。こうしたことから今後はレーザー照射による生体の組織反応という観点からの検討も必要と考える。

今回の研究において, ルビーレーザー, アレキサンドライトレーザーによるレーザー脱毛は毛包を破壊するのに有効であることが病理組織学的に明らかになった。また, これら二つのレーザーの脱毛効果は, 双方の出力を変更することによりほぼ同等であることが示唆された。

謝辞: 本稿を終えるにあたり, 研究指導を賜った日本医科大学形成外科学教室 平井隆助教授, ならびに同第二病理学教室 内藤善哉助教授に深謝いたします。

文 献

1. Richard RN, Meharg GE: Electrolysis, observations from 13 years and 140,000 hours of experience. *J Am Acad Dermatol* 1995; 33: 662-666.
2. Urushibara O, Kase K: A comparative study of axillary hair removal in women, plucking versus the blend method. *J Dermatol* 1995; 22: 738-742.
3. Wagner RF: Medical and technical issues in office electrolysis and thermolysis. *J Dermatol Surg Oncol* 1993; 19: 575-577.
4. Omi T, Honda M, Yamamoto K, Hata M, Akimoto M, Asano G, Kawana S: Histologic effects of ruby laser hair removal in Japanese patients. *Lasers Surg Med* 1999; 25: 451-455.
5. 漆畑 修, 尾見徳弥: 医療脱毛のこつ レーザー脱毛・電気脱毛. 2000, pp 42-45, メディカルコア, 東京.
6. Fitzpatrick TB: The validity and practicality of sunreactive skin type I through VI. *Arch Dermatol* 1988; 124: 869.
7. Liew SH, Grabbelaar AO, Gault DT, Sanders R, Green CJ, Linge C: The effect of ruby laser light on ex vivo hair follicles; clinical implications. *Ann Plast Surg* 1999; 42: 249-254.
8. Peter B, Hugh Z, Hans L, Marc C: Evaluation of the free-running ruby laser for hair removal. *Acta Derm Venereol (Stockh)* 1998; 78: 48-51.
9. Liew SH, Grabbelaar AO, Gault DT, Sanders R, Green CJ, Linge C: Hair removal using the ruby laser; clinical efficacy in Fitzpatrick skin type I-V and histological changes in epidermal melanocytes. *Br J Dermatol* 1999; 140: 1105-1109.
10. Liew SH, Landhani K, Grabbelaar AO, Gault DT, Sanders R, Green CJ, Linge C: Ruby laser assisted hair removal success in relation to anatomic factors and melanin content of hair follicles. *Plast Reconstr Surg* 1999; 103: 1736-1743.
11. Ash K, Lord L, Newman J, McDaniel DH: Hair removal using a long-pulsed alexandrite laser. *Dermatol Clin* 1999; 17: 387-399.
12. Orts RJ, Anderson RR: Optical hair removal. *Semin*

- Cutan Med Surg 1999; 18: 149 158.
- 13 . Ranlin C, Grave B: Temporary hair loss using the long-pulsed alexandrite laser at 20 milliseconds. Eur J Dermatol 2000; 10: 103 106.
 - 14 . Sehested M, Hou-Jensen K: Factor VIII-related antigen as an endothelial cell marker in benign and malignant diseases. Virchows Arch (Pathol Anat) 1981; 391: 217 225.
 - 15 . Yu CC-W, Filiipe MI: Update on proliferation-associated antibodies applicable to formalin-fixed paraffin-embedded tissue and their clinical applications. Histochem J 1993; 25: 843 853.
 - 16 . Bursch W, Kleine L, Tenniswood M: Biochemistry of cell death by apoptosis. Biochem Cell Biol 1990; 68: 1071 1074.
 - 17 . Labat-Moleur M, Guillermet FC, Lorimier C, Robert C, Lantuejoul S, Brambilla E, Negoescu A: TUNEL apoptotic cell detection in tissue sections; Critical evaluation and improvement. J Histochem Cytochem 1998; 46: 327 334.
 - 18 . Lin TY, Dierickx CC, Campos VB, Farinelli WA, Rosenthal J, Anderson RR: Reduction of regrowing hair shaft size and pigmentation after ruby and diode laser treatment. Arch Dermatol Res 2000; 292: 60 67.
 - 19 . Ahn GY, Kim TY, Lee SJ, Kim JY: The removal of hair by the very long-pulsed alexandrite laser (Apogee®) in Korea . 日美外会誌 2000; 37: 16 18.
 - 20 . Mark PS: Hair removal using the long-pulsed ruby laser. Ann Plast Surg 1998; 41: 1 6.
 - 21 . 岡田 理 : 毛周期における毛包細胞の細胞動態 . Akita J Med 1999; 26: 69 84.
 - 22 . Tse Y: Hair removal using a pulsed-intense light source. Dermatol Clin 1999; 17: 373 385, IX.
 - 23 . Omi T, Kawanami O, Matsuda K, Tsuji A, Kawai M, Henmi H, Ferrans VJ: Histological characteristics of the healing process of frozen skin allograft used in the treatment burns. Burns 1996; 22: 206 211.
 - 24 . Ruszczak Z, Schwartz RA: Modern aspects of wound healing, An update. Dermatol Surg 2000; 26: 219 229.

(受付 : 2001年 7 月27日)

(受理 : 2002年 6 月 5 日)
