

## HISTOPATOLOGIA DA INFECÇÃO POR *YERSINIA PESTIS* EM ROEDORES DE FOCOS DE PESTE DO NORDESTE BRASILEIRO

ERIDAN M. COUTINHO\*  
ALZIRA M.P. DE ALMEIDA\*\*  
CÉLIO R. DE ALMEIDA\*\*

*O presente trabalho mostra a histopatologia da infecção pela Yersinia pestis, entre as diferentes espécies de roedores silvestres e comensais (cricetídeos, equimídeos, murídeos e cavídeos) que ocorrem na zona endêmica de peste do Nordeste do Brasil. Estes roedores foram encontrados naturalmente infectados nos campos ou inoculados experimentalmente no laboratório (vias percutânea, subcutânea ou picada de pulgas) com cepas locais e/ou estrangeiras de Yersinia pestis. Quase todos os animais, exceto alguns dos cavídeos, desenvolveram a forma bubosepticêmica da peste.*

*Entre as lesões encontradas, a necrose coagulativa multifocal do fígado, a pneumonite intersticial aguda difusa e a atrofia linfóide do baço, podem, por sua constância, ser consideradas como os principais indicadores histológicos da infecção pestosa, embora estas lesões não sejam exclusivas da peste.*

*A diversidade e a intensidade das lesões entre os Zygodontomys lasiurus pixuna, podem explicar a mortalidade elevada desta espécie e a disseminação da peste nos focos naturais do Nordeste brasileiro.*

*Cricetídeos e murídeos mostraram alterações histopatológicas qualitativamente semelhantes.*

*A resistência dos cavídeos à infecção pestosa foi evidenciada pela sobrevivência desses roedores à fase aguda da infecção e pelo desenvolvimento de uma reação histiocitária interna, delimitando as áreas abscedadas. É possível que estas lesões crônicas abriguem bacilos virulentos, que permitirão a reinfeção periódica das pulgas e conseqüente reativação do processo epizootico.*

---

\*Centro de Pesquisas Aggeu Magalhães – FIOCRUZ – Caixa Postal 6034, 50000 Recife, PE e FESP/Univ. de Pernambuco – Centro Integrado de Anatomia Patológica (Faculdade de Ciências Médicas).

\*\*Centro de Pesquisas Aggeu Magalhães – FIOCRUZ.

Numerosas espécies de roedores estão envolvidas na epidemiologia da peste nos diversos focos naturais, localizados em diferentes partes do mundo. Entretanto, as espécies relatadas como infectadas pela *Yersinia pestis* não desempenham um papel uniforme no ciclo epidemiológico dessa infecção. São necessários estudos mais aprofundados para evidenciar, dentre as espécies atingidas, quais os verdadeiros *reservatórios* do bacilo, responsáveis pela manutenção da infecção durante os períodos de quiescência; quais as espécies responsáveis pela sua disseminação (epizootização da infecção), levando-a até às espécies menos vulneráveis ou hospedeiros ocasionais; e quais os riscos que estas diferentes fontes de infecção representam para o homem (Poland & Barnes, 1979).

No Nordeste brasileiro, onde está localizada a maior parte dos focos de peste do país (Pollitzer & Meyer, 1965; Baltazard, 1968a; Freitas, 1969) já foram realizados numerosos estudos sobre os roedores (Macchiavello, 1941; Silva, 1942; Neves, 1957; Barrera, 1960; Baltazard, 1968 b, c; Karimi, Eftekhary & Almeida, 1974; Karimi, Almeida & Petter, 1976), tendo sido incriminada a espécie *Zygodontomys lasiurus pixuna* como responsável pela epizootização da peste nos campos (Baltazard, 1968c, 1970; Karimi, Almeida & Almeida, 1974). Entretanto, ainda não foi esclarecido o mecanismo da perpetuação da infecção, desconhecendo-se as espécies de roedores que participam deste processo (Baltazard, 1970; Poland & Barnes, 1979).

O presente trabalho tem por objetivo descrever a histopatologia da peste em diferentes espécies de roedores capturados em zona endêmica do Nordeste do Brasil, numa tentativa de melhor esclarecer sua susceptibilidade e/ou resistência à infecção pestosa e comparar as lesões encontradas nas diferentes espécies estudadas, relacionando-as às hipóteses formuladas sobre a importância desses roedores no ciclo epidemiológico da peste.

## MATERIAL E MÉTODOS

O estudo histológico foi realizado nas seguintes espécies de roedores silvestres e comensais, provenientes do foco pestoso de Exu (Pernambuco), capturados com infecção natural e/ou inoculados experimentalmente no laboratório:

Cricetídeos: *Zygodontomys lasiurus pixuna* – 36 – (dos quais 15 com infecção natural).

Equimídeos: *Trychomys apereoides* (*Cercomys cunicularis inermis*) – 12 – (dos quais 1 com infecção natural) = Rato “punaré”.

Murídeos: *Rattus rattus alexandrinus* e *Rattus rattus norvegicus* – 8 – (dos quais 2 com infecção natural).

Cavídeos: *Galea spixii wellsi* – 9 = (Preás); *Kerodon rupestris* – 11 = (Mocós); *Cobaias* (*Cavia porcellus*) – 11.

As inoculações experimentais foram feitas com as seguintes cepas (locais e estrangeiras) de *Yersinia pestis*:

- P. Exu 12 – Originada de *Oryzomys eliurus* – Exu (Pernambuco, Brasil)
- P. Exu 15 – Originada de caso humano – Exu (Pernambuco, Brasil)
- P. Exu 19 – Originada de *Oryzomys subflavus* – Exu (Pernambuco, Brasil)
- P. Exu 27 – Originada de *Polygenis bohlsi jordani* de *Zygodontomys l. pixuna* – Exu (Pernambuco, Brasil)
- P. Exu 233 – Originada de caso humano -- Bodocó (Pernambuco, Brasil)
- P. Kol. 1 – Isolada na Índia
- P.B.M. 5 – Isolada na Birmânia

P.K.R. 684 – Isolada no Irã  
P.Java 10 – Isolada em Java.

As inoculações foram realizadas através da picada de pulgas pertencentes às espécies *Xenopsylla cheopis* ou *Polygenis bohlsi jordani*, por via percutânea (fricção de uma alça de cultura sobre a pele depilada dos animais) ou por via subcutânea.

Todos os animais eram adultos e predominantemente do sexo masculino. A sobrevivência média foi de 3 a 7 dias, variando de 2 a 33 dias.

No grupo de *Zygodontomys*, 15 animais foram capturados naturalmente infectados nos campos.

Os roedores que não sucumbiam espontaneamente da infecção pestosa, eram sacrificados entre o 4º e o 33º dias após inoculados.

O estudo histológico foi feito em fígado, baço, pulmão, linfonodos e pele do local de inoculação.

Todo o material foi fixado em formol a 10%, incluído em parafina e corado rotineiramente pela Hematoxilina-Eosina e pelo Tricrômico de Mallory-Russel.

## RESULTADOS

### 1 – *Zygodontomys lasiurus pixuna*

As lesões hepáticas eram representadas por áreas de necrose aguda do tipo coagulativo, isoladas ou confluentes, às vezes com início de abscedação. Os espaços-porta, em sua maioria, eram sede de infiltração inflamatória aguda de moderada intensidade (polimorfonucleares, predominantemente) (Fig. 2). O baço era de coloração pardo-escura e mostrava folículos linfóides mal delimitados, sem centros reacionais aparentes. Esplenite aguda, com ou sem formação de micro-abscessos na polpa vermelha, bem como áreas de hemorragia, eram achados frequentes. No pulmão, além de fenômenos congestivos, era praticamente constante o achado de pneumonite intersticial aguda difusa de intensidade variável, provocando espessamento dos septos interalveolares (Fig. 8).

As lesões observadas em animais com infecção natural e mortos espontaneamente, eram semelhantes às descritas acima, encontradas após infecção experimental em laboratório (picada de pulga *Xenopsylla cheopis*). Todavia, as lesões hepáticas eram discretas e de pequena intensidade, enquanto que as pulmonares, esplênicas e linfonodais assumiam maior gravidade.

Os linfonodos, sobretudo inguinais e/ou próximos do local da inoculação, mostravam hipertrofia e necrose hemorrágica, por vezes bastante extensa, provocando peria-denites com aderências aos tecidos vizinhos.

A pele, ratirada do dorso dos animais nos casos em que era feita a inoculação percutânea (fricção de uma alça de cultura sobre o tegumento previamente depilado), mostrava um infiltrado inflamatório agudo difuso ao nível do derma, com eventual formação de pústulas, associado a extensas áreas de ulceração superficial, com ou sem formação de crostas.



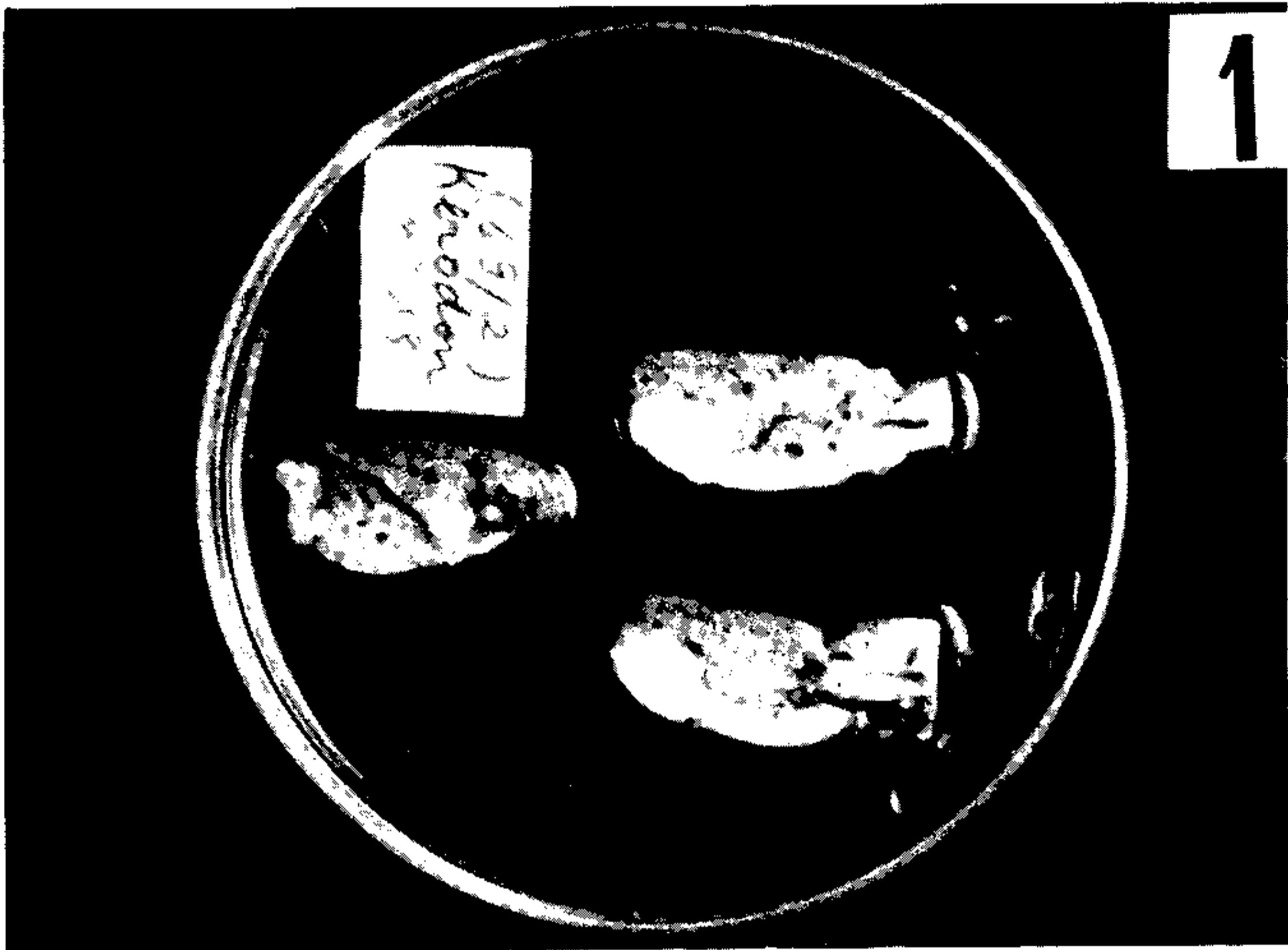


Fig. 1 – Aspecto macroscópico das lesões pestosas em *Kerodon rupestris*: abscessos hepáticos confluentes.




Fig. 2 – Necrose coagulativa multifocal, em fígado de *Zygodontomys l. pixuna*. Leitz, obj: 16xOc: 10x.



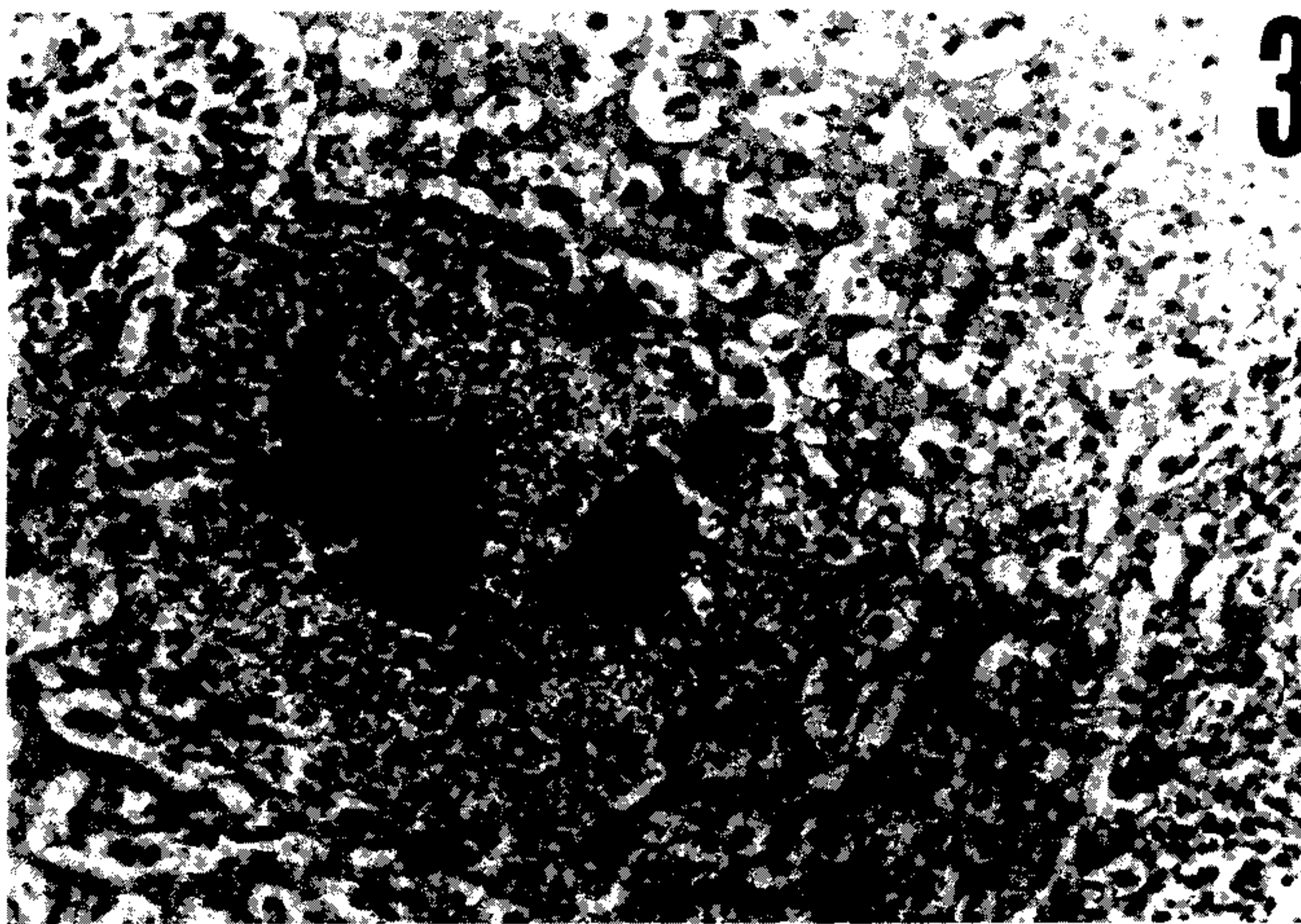


Fig. 3 - Abscesso hepático com colônias bacterianas, em *Kerodon rupestris*. Leitz, oc: 10x - obj: 16x.

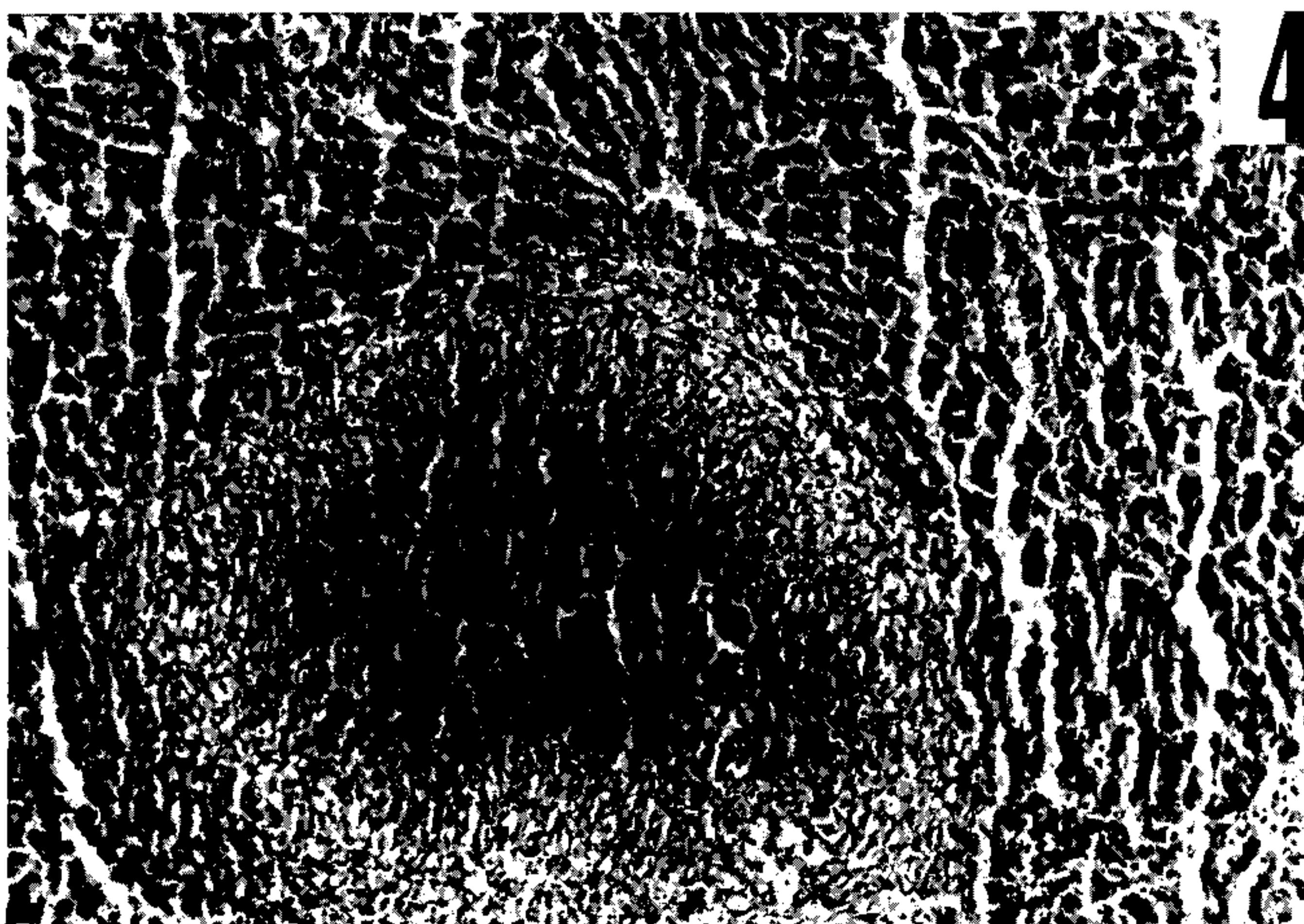


Fig. 4 - Reação histiocitária em torno de abscesso hepático (*Cavia porcellus*). Leitz, oc: 10x - obj: 6.3x.






Fig. 5 – Baço com atrofia linfóide, hemorragias perifoliculares e na polpa vermelha (*Rattus r. frugivorus*). Leitz, oc: 10x – obj: 6.3x.




Fig. 6 – Linfadenite aguda abscedada (linfonodo inguinal), com área de hemorragia, em *Rattus r. frugivorus*. Leitz, oc: 10x – obj: 6.3x.




Fig. 7 – Reação histiocitária em torno de abscesso linfonodal, em *Kerodon rupestris*. Leitz, oc: 10x – obj: 6.3x.




Fig. 8 – Pneumonite aguda difusa, em *Zygodontomys l. pixuna*. Leitz, oc: 10x – obj: 16x.





Fig. 9 – Edema e hemorragia intra-alveolar, em *Kerodon rupestris*. Leitz, oc: 10x – obj: 6.3x.

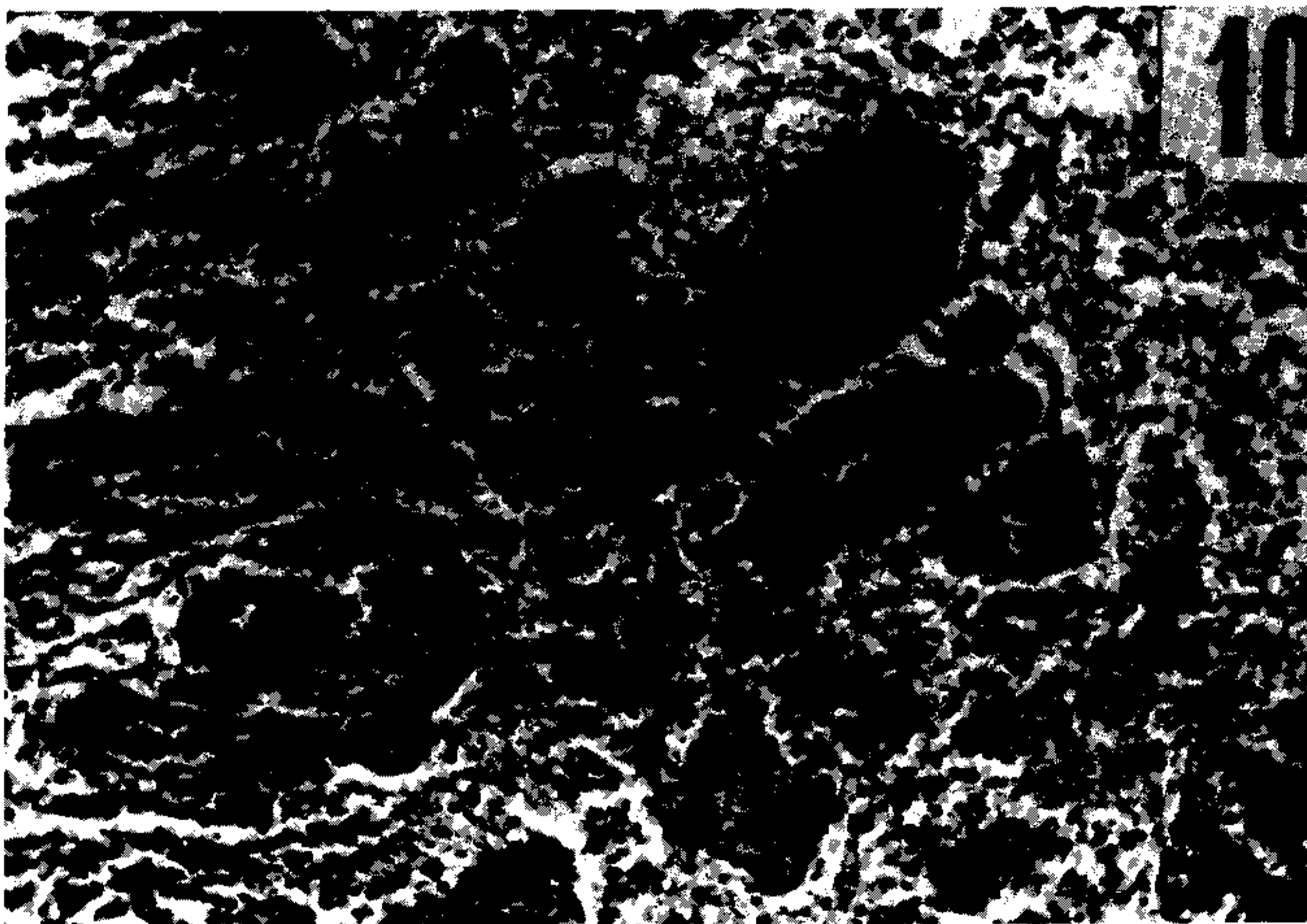


Fig. 10 – Abscesso pulmonar com colônias bacterianas (*Kerodon rupestris*). Leitz, oc: 10x – obj: 16x.






Fig. 11 – Abscessos dérmicos na pele do dorso de *Kerodon rupestris*. Leitz, oc: 10x – obj: 6.3x.

### 2 – *Trychomys apereoides* (*Cercomys cunicularis inermis*)

Lesões hepáticas também de moderada intensidade, semelhantes às observadas no grupo anterior, acrescidas da ocorrência de focos de hemorragia intraparenquimatosa.

Lesões pulmonares, esplênicas e linfonodais com características semelhantes às encontradas no grupo dos *Zygodontomys*.

O estudo das lesões provocadas em animais infectados por picada de pulga *Polygenis bohlsi jordani* e em animais picados pela pulga *Xenopsylla cheopis*, em comparação com aqueles portadores da infecção natural, foi dificultado pelo pequeno número de animais disponíveis, e, sobretudo, pelo número diferente de pulgas utilizadas na infecção em laboratório, fazendo modificar, possivelmente, o inóculo. Todavia, notou-se que as lesões variaram dentro do próprio grupo de *Trychomys* (*Cercomys*) picados por *Xenopsylla*, sendo mais exuberantes e diversificadas nos animais picados por 20 pulgas.

O grupo picado por pulgas do gênero *Polygenis* (5 pulgas por animal) mostrou lesões discretas e menos variadas, inclusive ausência de necrose hepática coagulativa multifocal, considerada por nós como o principal indicador histológico da infecção pestosa.

Apenas 1 animal foi examinado com infecção natural, mostrando lesões graves que se assemelhavam às do grupo picado pela *Xenopsylla cheopis*.

### 3 – *Rattus rattus alexandrinus* e *Rattus rattus frugivorus*

As lesões encontradas, quer na infecção experimental, quer na natural, foram sempre variadas, apresentando, qualitativamente, as mesmas características relatadas no grupo dos *Zygodontomys* (Figs. 5, 6).

#### 4 – *Cavideos*

De um modo geral, comportaram-se, do ponto de vista histológico, como espécies pouco sensíveis à infecção pestosa.

*Gales spixii wellsi* mostrou sempre lesões hepáticas inespecíficas e de pequena intensidade, embora as lesões esplênicas, linfonodais e pulmonares tenham sido mais exuberantes e de graus de intensidade variados, particularmente nos animais infectados com cepas estrangeiras.

*Kerodon rupestris* mostrou infecção de maior duração (33 dias de sobrevivência) e, nos animais picados por pulgas do gênero *Polygenis*, ocorreram lesões extensas e intensas, caracterizando-se pelo aparecimento de uma reação histiocitária em torno dos microabscessos hepáticos e esplênicos. Tal reação não foi presenciada em animais picados por pulgas do gênero *Xenopsylla*, embora com o mesmo tempo de infecção por *Y. pestis* (Figs. 1, 3, 7, 9, 10 e 11).

Cobaias (*Cavia porcellus*) tiveram comportamento semelhante ao de *Kerodon rupestris*, com lesões parecidas, onde predominava a inusitada reação histiocitária, formando paliçada em torno dos microabscessos hepáticos, esplênicos e pulmonares (Fig. 4).

#### COMENTÁRIOS

Embora no homem, como assinalam Karimi et al, 1974, as cepas de *Yersinia pestis* do Nordeste brasileiro pareçam ter poder patogênico moderado, a julgar pela frequência dos casos de peste ambulatória, esse poder patogênico, no caso dos roedores locais, parece variar com a espécie animal. Na presente pesquisa, todos eram portadores de uma forma bubo-septicêmica de peste.

A histopatologia da peste em roedores silvestres caracteriza-se pelo aparecimento de lesões de intensidade variável (Pollitzer, 1954), porém qualitativamente semelhantes às encontradas nos roedores domésticos ou comensais (Coutinho, Mello & Barbosa, 1980). Dessas lesões, a presença de necrose coagulativa multifocal no fígado, a pneumonite intersticial aguda e a atrofia linfóide do baço podem, pela sua constância, ser consideradas como os principais indicadores histológicos da infecção pestosa, muito embora não sejam lesões patognomônicas da peste, como já foi assinalado em trabalho anterior (Coutinho, Mello & Barbosa, 1980).

Os fenômenos de coagulação intravascular disseminada referidos por Finegold (1968), e por Butler (1972), em casos de peste humana, e que estariam relacionados com os efeitos fisiopatológicos da endotoxina pestosa, não foram observados nos roedores silvestres e domésticos ou comensais aqui estudados.

A constatação de que, no Nordeste do Brasil, a epizootização da peste deve-se principalmente ao *Zygodontomys* e às suas pulgas *Polygenis sp.* (Baltazard, 1968c e 1970; Karimi, Almeida & Almeida, 1974; Karimi, Eftekhary & Almeida, 1974; Poland & Barnes, 1979), confere a esse roedor uma importância extraordinária na epidemiologia da infecção nos focos dessa região, embora outros roedores também sejam encontrados com infecção natural. Com efeito, a elevada susceptibilidade dos mesmos (Karimi, Almeida & Almeida, 1974), comprovada, também, pela diversidade e intensidade das lesões encontradas, certamente é responsável por uma acentuada mortalidade, que poderá ser fator de disseminação da doença entre outros animais que devorem os cadáveres de roedores e outros animais infectados, contraindo a peste por via oral. A disseminação da peste também poderá decorrer de infecções auto-limitadas e desenvolvimento de um estado imunitário que assegura a sobrevivência do animal atingido (Butler et al – em publicação), convertido, assim, em fonte de infecção por tempo indeterminado.



Os ratos (*Rattus r. alexandrinus* e *R. r. frugivorus*) foram considerados por Karimi, Almeida & Almeida (1974), como relativamente resistentes à peste. Butler et al (1979, 1980) também evidenciaram que os mesmos são relativamente resistentes a infecções letais e desenvolvem boa resposta imunológica, comparados ao *Zygodontomys pixuna*. Ambos, todavia, são susceptíveis à infecção pela *Y. pestis* e os espécimens estudados no presente trabalho exibiram lesões qualitativamente comparáveis.

Outro aspecto interessante a comentar, é a resistência dos cavídeos à infecção pestosa com as cepas de *Yersinia pestis* isoladas em Exu, sobretudo dos exemplares capturados na zona endêmica de peste (Baltazard, 1970; Karimi, Almeida & Almeida, 1974). Este fato parece estar relacionado com a dependência em asparagina, que é uma característica biológica das cepas de peste brasileiras (Burrows & Gillet, 1971) e à presença de asparaginase circulante no sangue dos cavídeos.

A sobrevida desses animais à fase aguda da infecção pestosa, traduziu-se por uma reação histiocitária que delimitava as áreas abscedadas, denotando boa capacidade de defesa por parte do hospedeiro e não presenciada em nenhum dos outros grupos estudados. Essa capacidade de sobreviver à fase aguda da peste constitui prova de que esses animais estão realmente envolvidos no ciclo da infecção. É possível que estas lesões crônicas abriguem bacilos virulentos que, em condições especiais, permitirão a infecção das pulgas e reativação do processo epizootico.

Com efeito, observações realizadas por Petrov (1967), na Ásia Central, sugerem a possibilidade de conservação do bacilo em roedores, a exemplo do que foi constatado entre os gerbiles (ratos do deserto) *Moriones libyscus*, nos quais a infecção adquiria caráter crônico, permanecendo o bacilo por vários meses, sem perder a virulência, no interior de abscessos constituídos na intimidade de órgãos parenquimatosos e envolvidos por reação capsular.

Esta hipótese da conservação da peste nos focos naturais, através de infecção crônica dos roedores, figura entre várias outras que foram propostas para explicar o fenômeno, sem que, entretanto, nenhuma delas tenha sido, até o momento, suficientemente comprovada (Poland & Barnes, 1979).

## SUMMARY

In this paper, the histopathological aspects of plague infection in different species of wild and domestic rodents (cricetidae, echymidae, muridae and cavidae) are described. All of them had been trapped in endemic plague areas and harboured natural infection, while others were laboratory infected by different routes (percutaneous, subcutaneous route, fleas bite).

Several national and foreign strains of *Yersinia pestis* have been studied. All the rodents, except the group of cavidae, had a bubosepticemic plague.

From all the lesions described, liver multifocal coagulative necrosis, diffuse acute interstitial pneumonia and lymphoid atrophy of the spleen were the most frequent and so can be considered, for practical purposes, as histological indicators of plague infection, although they are not exclusively found in plague.

The variety and intensiveness of lesions found in *Zygodontomys l. pixuna*, may explain the high mortality of this species of rodents, making easier the dissemination of plague in the natural foci of northeast Brazil. Similar histological lesions were detected in cricetidae and muridae.

The resistance of cavidae to plague infection has become evident, since they survived to the acute phase of infection and developed an intensive histiocytic granu-

lomatous reaction surrounding necrotic areas (abscesses). It is suggested that these chronic lesions may harbour virulent bacilli and so explain periodic plague infection in local fleas, leading to reactivation of epizootics.

#### REFERÊNCIAS BIBLIOGRÁFICAS

- BALTAZARD, M., 1968 *a*. Viagem de estudo ao Brasil para a organização de um projeto de pesquisas sobre a peste. *Rev. Bras. Malariol. D. Trop.* 20 (3/4) :335-366.
- BALTAZARD, M., 1968 *b*. Situação atual do trabalho de pesquisa sobre a peste no Brasil. *Rev. Bras. Malariol. D. Trop.*, 20 (3/4) :367-370.
- BALTAZARD, M., 1968 *c*. Pesquisas sobre a peste no Brasil. *Rev. Bras. Malariol. D. Trop.*, 20 (3/4) :371-389.
- BALTAZARD, M., 1970. Recherches sur la peste au Brésil, quatrième rapport-Progress report. Genève, OPAS/OMS.
- BARRERA, J.M., 1960. Relatório sobre a peste no Brasil. OPAS/OMS. Apud BALTAZARD, M. Viagem de estudo ao Brasil para a organização de um projeto de pesquisas sobre a peste. *Rev. Bras. Malariol. D. Trop.* 20 (3/4) :335-366.
- BUTLER, T., 1972. A clinical study of bubonic plague (Observations of the 1970 Vietnam epidemic with emphasis on coagulation studies, skin histology and electrocardiograms). *The Amer. J. Med.*, 53 :268-276.
- BUTLER, T.; FU, V.S.; ALMEIDA, C.R. & ALMEIDA, A., 1979. *Yersinia pestis*: infections of rodents by the oral route. *Am. Fed. Clin. Research*. Philadelphia (Abstract – jan. 5).
- BUTLER, T.; ALMEIDA, C. & ALMEIDA, A., 1980. Resistance to *Yersinia pestis* infection in Brazilian rodents is correlated with sensitivity to endotoxin lethality. *Am. Fed. for Clin. Research*, Philadelphia (Abstract – jan. 7).
- BUTLER, T.; ALMEIDA, C.R.; ALMEIDA, A.M.P.; GUIDA, U.; VIEIRA, J.B.; FRANCO, A. & QUAN, T. Serological and experimental studies of plague in Northeast Brazil. (Em publicação na *Revista Brasileira de Malariologia e Doenças Tropicais*).
- BURROWS, T.W. & GILLET, W.A., 1981. Host specificity of Brazilian strains of *Pasteurella pestis*. *Nature* (London), 229 (5279) :51-52.
- COUTINHO, E.M.; MELLO, D.A.; & BARBOSA, J.M., 1980. Patologia da infecção experimental de roedores domésticos com diferentes cepas de *Yersinia pestis*. *Mem. Inst. Oswaldo Cruz* (Rio de Janeiro), 75 (3-4) :53-62.
- FINEGOLD, J.J., 1968. Pathogenesis of plague. A review of plague deaths in the United States during the last decade. *Amer. J. Med.*, 45 :549-554.
- FREITAS, C.A. de, 1969. Peste: Algumas considerações sobre epidemiologia e profilaxia. *Rev. Bras. Malariol. D. Trop.* 21 (4) :673-688.
- KARIMI, Y.; ALMEIDA, C.R.; ALMEIDA, A.M.P.; KEYVANFAR, A. & BOURDIN, M., 1974. Particularités des souches de *Yersinia pestis* isolées dans le nord-est du Brésil. *Ann. Microbiol. Inst. Pasteur.*, 125 :213-216.
- KARIMI, Y.; ALMEIDA, C.R. & ALMEIDA, A.M.P., 1974. La peste expérimentale chez les rongeurs du Brésil - Déductions épidémiologiques - *Bull. Soc. Path. Exo.*, 67 (6) :591-601.
- KARIMI, Y.; EFTEKHARY, M. & ALMEIDA, C.R., 1974. Sur l'écologie des puces impliquées dans l'épidémiologie de la peste et le rôle éventuel de certains insectes hématophages dans son processus au Nord-est du Brésil. *Bull. Soc. Path. Exot.*, 67 (6) :583-591.



- KARIMI, Y.; ALMEIDA, C.R. & PETTER, F., 1976. Note sur les rongeurs du Nord-est du Brésil. *Mammalia* (Paris), 40 (2) :257-266.
- MACCHIAVELLO, A., 1941. Contribuciones al estudio de la peste bubonica en el Nordeste del Brasil. Washington, OPAS/OMS, Publicacion cientifica, 165.
- NEVES, A.G., 1957. O problema da peste dos roedores silvestres no Nordeste brasileiro. *O Momento: Jornal da Sociedade de Higiene de Pernambuco*, Recife, páginas 52 a 62.
- PETROV, V.S., 1967. Le foyer pesteux naturel de la région désertique de l'Asie Centrale. Seminaire contre la peste. URSS., Genève, OMS.
- POLAND, J.D. & BARNES, A.M., 1979. Plague. In Steele, J.H. – CRC Handbook Series in Zoonoses. Boca Raton, CRC Press, 1979. Section A: Bacterial, rickettsial and mycotic diseases. Vol. 1.
- POLLITZER, R., 1954. Plague. World Health Organization – Monograph Series, 22 – Genève.
- POLLITZER, R. & MEYER, K.F. 1965. *Plague in the Americas*. Sc. Publ. Nº 115, OPAS/OMS. Washington.
- SILVA JR., M., 1942. *Peste bubônica*. Faculdade de Medicina de Porto Alegre. Tese.