

Injerto óseo vascularizado pediculado del radio distal para tratar la pseudoartrosis recalcitrante del cúbito

EZEQUIEL E. ZAIDENBERG,^{***} EZEQUIEL MARTÍNEZ,^{**} MARTÍN PASTRANA,[#] FERNANDO JUAREZ CESCA,^{##}
FEDERICO OLAZARRI,^{**} CARLOS R. ZAIDENBERG^{**}

**Unidad de Cirugía de Mano y Reconstructiva del Miembro Superior, Departamento de Ortopedia y Traumatología, Hospital Italiano de Buenos Aires, Ciudad Autónoma de Buenos Aires, Argentina*

***Primera Cátedra de Anatomía, Facultad de Medicina, Universidad de Buenos Aires, Argentina*

#Servicio de Ortopedia y Traumatología, Sanatorio Güemes, Ciudad Autónoma de Buenos Aires, Argentina

##Servicio de Ortopedia y Traumatología, Hospital San Bernardo, Salta, Argentina

Recibido el 27-8-2017. Aceptado luego de la evaluación el 24-10-2017 • Dr. EZEQUIEL E. ZAIDENBERG • ezequiel.zaidenberg@hospitalitaliano.org.ar 

RESUMEN

Introducción: El objetivo de este trabajo es presentar los resultados clínicos y radiológicos de una serie de pacientes tratados con injerto óseo vascularizado pediculado del radio distal para pseudoartrosis recalcitrantes de cúbito diafisario o proximal.

Materiales y Métodos: Se realizó un estudio retrospectivo que incluyó a pacientes con pseudoartrosis del cúbito diafisario o proximal con defectos <6 cm y, al menos, tres cirugías previas y un seguimiento mínimo de dos años tratados con injerto óseo vascularizado pediculado del radio distal. Se registró la cantidad de cirugías previas. Se evaluaron el rango de movilidad del codo y la muñeca, la fuerza de puño comparativa, el dolor mediante la escala analógica visual, el cuestionario QuickDASH y el puntaje de la Clínica Mayo para codo.

Resultados: Se incluyó a siete pacientes. La edad media fue de 42 años (rango 26-64). El número promedio de cirugías previas fue 4 (rango 3-7). El seguimiento medio fue de 31 meses (rango 24-43). Todas las pseudoartrosis consolidaron. El puntaje de la Clínica Mayo fue bueno en 4 pacientes, excelente en 2 pacientes y moderado en uno. El puntaje QuickDASH posoperatorio promedio fue de 13 (rango 0-29). El arco de flexo-extensión de la muñeca fue del 81% del contralateral. El rango de movilidad del codo fue >100° en 5 pacientes y de 50°-100° en 2 pacientes.

Conclusión: El injerto óseo vascularizado pediculado del radio distal es una alternativa eficaz para el tratamiento de la pseudoartrosis del cúbito.

Palabras clave: Injerto óseo vascularizado; radio distal; pseudoartrosis; cúbito.

Nivel de Evidencia: IV

VASCULARIZED BONE GRAFT OF THE DISTAL RADIUS FOR RECALCITRANT ULNAR PSEUDOARTHROSIS

ABSTRACT

Introduction: The purpose of this study was to analyze the clinical and radiological outcomes of a series of patients treated with pedicled distal radius vascularized bone graft for recalcitrant ulnar nonunions.

Methods: A retrospective study was performed. The inclusion criteria were patients with diaphyseal or proximal ulnar nonunions with bone defects <6 cm, at least three previous surgeries and a minimum follow-up of 2 years, treated with pedicled vascularized bone graft of distal radius. The number of previous surgeries was recorded. Elbow and wrist range

Conflicto de intereses: Los autores no declaran conflictos de intereses.

of motion, comparative grip strength, and pain using the Visual Analogue Scale, QuickDASH questionnaire and Mayo Clinic score for elbow were evaluated.

Results: Seven patients were included. The mean age was 42 years (range 26-64). The average number of previous surgeries was 4 (range 3-7). The mean follow-up was 31 months (range 24-43). All pseudoarthrosis consolidated. The Mayo Clinic score was good in 4 patients, excellent in 2 patients and moderate in one patient. The mean postoperative QuickDASH score was 13 (range 0-29). Flexion-extension arch of the wrist was 81% of the contralateral. The elbow range of motion was $>100^\circ$ in 5 patients and 50° - 100° in 2 patients.

Conclusion: The pedicled vascularized bone graft of the distal radius is an effective alternative for the treatment of recalcitrant ulnar nonunions.

Key words: Vascularized bone graft; distal radius; nonunions; ulna.

Level of Evidence: IV

Introducción

Las pseudoartrosis del cúbito están asociadas con una inadecuada fijación interna previa y, en la mayoría de estos casos, el tratamiento de elección es una revisión de la osteosíntesis asociada a injerto óseo convencional.^{1,2} Sin embargo, en casos de infección, pobre vascularización de tejidos circundantes por múltiples cirugías previas o fracaso de injertos óseos previos, los injertos óseos vascularizados (IOV) constituyen una alternativa válida.^{3,4}

En 2008, Zaidenberg y cols.^{5,6} describieron la utilización de un IOV pediculado del radio distal para las pseudoartrosis recalcitrantes del húmero distal. En la misma publicación, se describió la posibilidad de usar esta técnica para tratar defectos del cúbito.

El objetivo de este artículo es comunicar los resultados clínicos y radiológicos de una serie de pacientes tratados con IOV pediculado del radio distal para la pseudoartrosis recalcitrante del cúbito diafisario y proximal con defecto óseo.

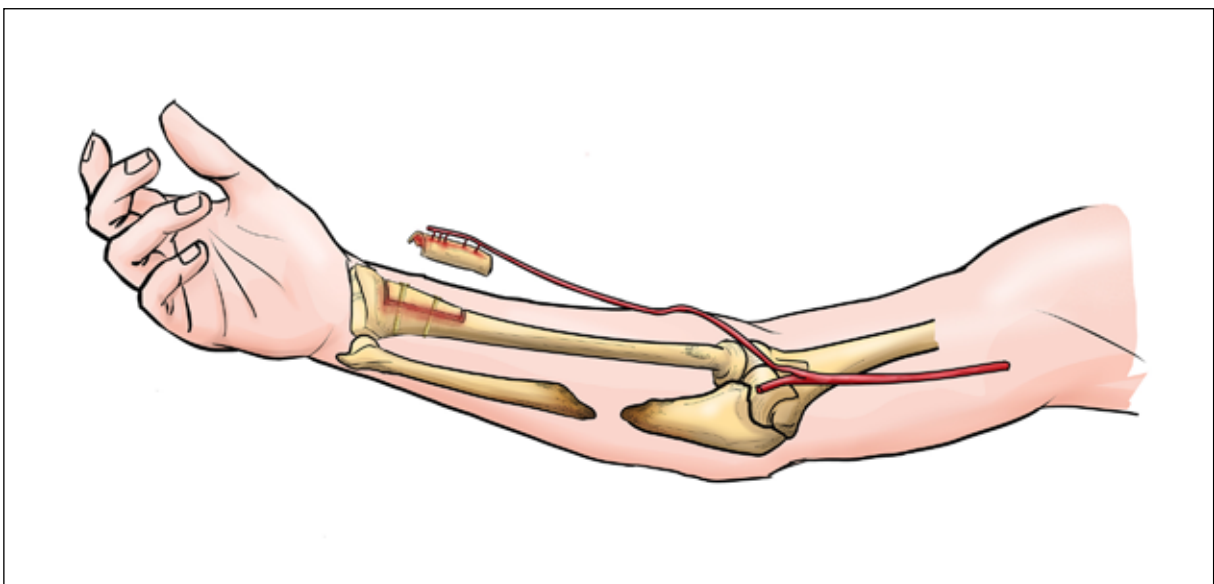
Materiales y Métodos

Entre 2008 y 2014, se analizó retrospectivamente a una serie de pacientes con pseudoartrosis del cúbito diafisario o proximal y, al menos, tres cirugías previas y un seguimiento mínimo de dos años, tratados con la técnica de IOV pediculado del radio distal más nueva fijación interna (Figura 1). Se excluyó a los pacientes con fractura asociada del radio distal, defectos óseos >6 cm, pacientes en quienes no se haya intentado previamente el injerto óseo autólogo o con un test de Allen anormal.

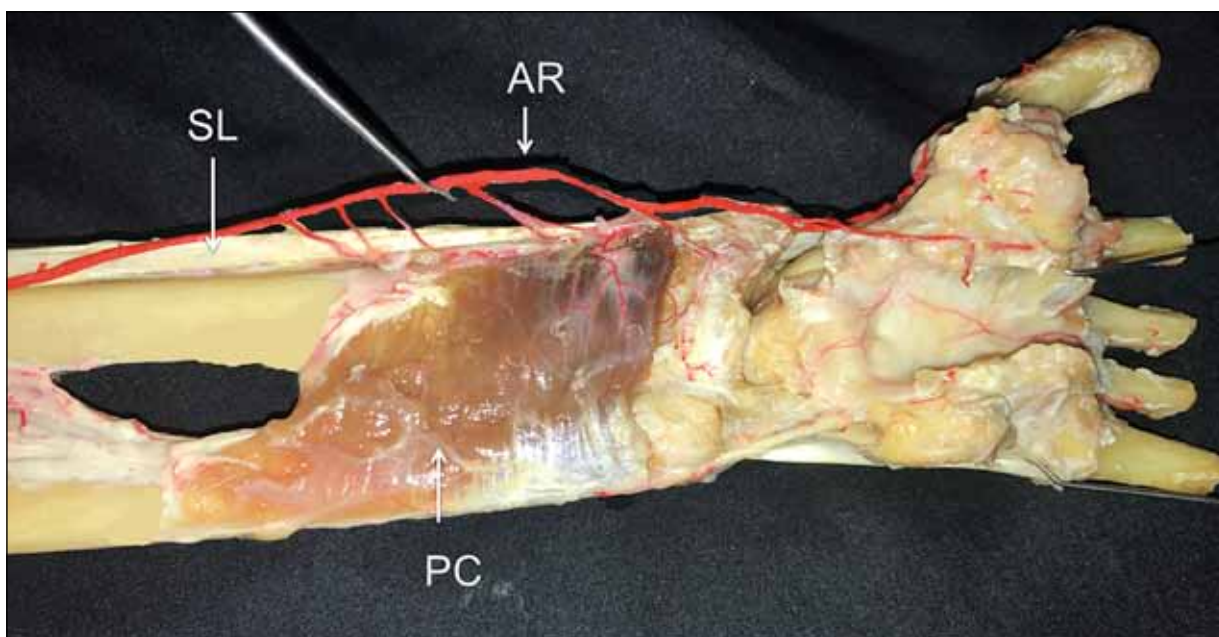
Técnica quirúrgica (4 pasos)

Antes de comenzar con el procedimiento, se realizó el test de Allen para valorar una adecuada circulación a través de la arteria cubital.

El primer paso consiste en el tratamiento específico de la pseudoartrosis del cúbito. El cruentado del foco de pseudoartrosis es imprescindible, así como el retiro del material de osteosíntesis, si lo hubiere. Una meticulosa prepa-



▲ **Figura 1.** Esquema que muestra el injerto óseo vascularizado tomado del radio distal pediculado con la arteria radial.



▲ **Figura 2.** Disección anatómica que muestra la irrigación perióstica del radio distal. SL = supinador largo, PC = pronador cuadrado, AR = arteria radial.

ración del hueso receptor de ambos fragmentos es clave en este procedimiento, reseccando todo tejido desvitalizado hasta poder alcanzar tejido sangrante. En el segundo paso, una vez que se ha preparado el lecho receptor, se procede a la fijación interna transitoria para recuperar la longitud del cúbito. Habitualmente se utilizan una placa LCP de 3,5 mm recta para la diáfisis y placas bloqueadas de olecranon para pseudoartrosis proximales, según cual resulte más apropiada al caso específico. Una vez estabilizado el cúbito, se procede a medir el defecto remanente.

El tercer paso consiste en el diseño del IOV del radio distal, para lo cual se realiza un abordaje en la cara antero-externa del antebrazo, comenzando desde el pliegue del codo hacia distal, siguiendo el recorrido de la arteria radial (liberando las ramas cutáneas y musculares). La arteria radial se encuentra cubierta por la masa muscular del supinador largo y, luego en su tercio distal, tiene un recorrido superficial donde tiene pequeñas ramas (entre 2 y 7) que brindan la irrigación al radio distal. Estas ramas, que penetran al radio en forma de arterias periósticas, deben ser preservadas y se localizan entre la cara medial del supinador largo y la inserción radial del pronador cuadrado (Figura 2). Una vez liberada la arteria radial, se diseña el IOV del radio distal (acorde al defecto del paciente). Evitamos tomar injertos >6 cm de longitud y 1,5 cm de ancho para prevenir la potencial fractura del radio. La zona dadora del radio distal es reforzada por un injerto de cresta ilíaca que es fijado con dos tornillos de 3,5 mm.

El cuarto paso consiste en colocar el IOV del radio distal en el área receptora del cúbito y la fijación definitiva.

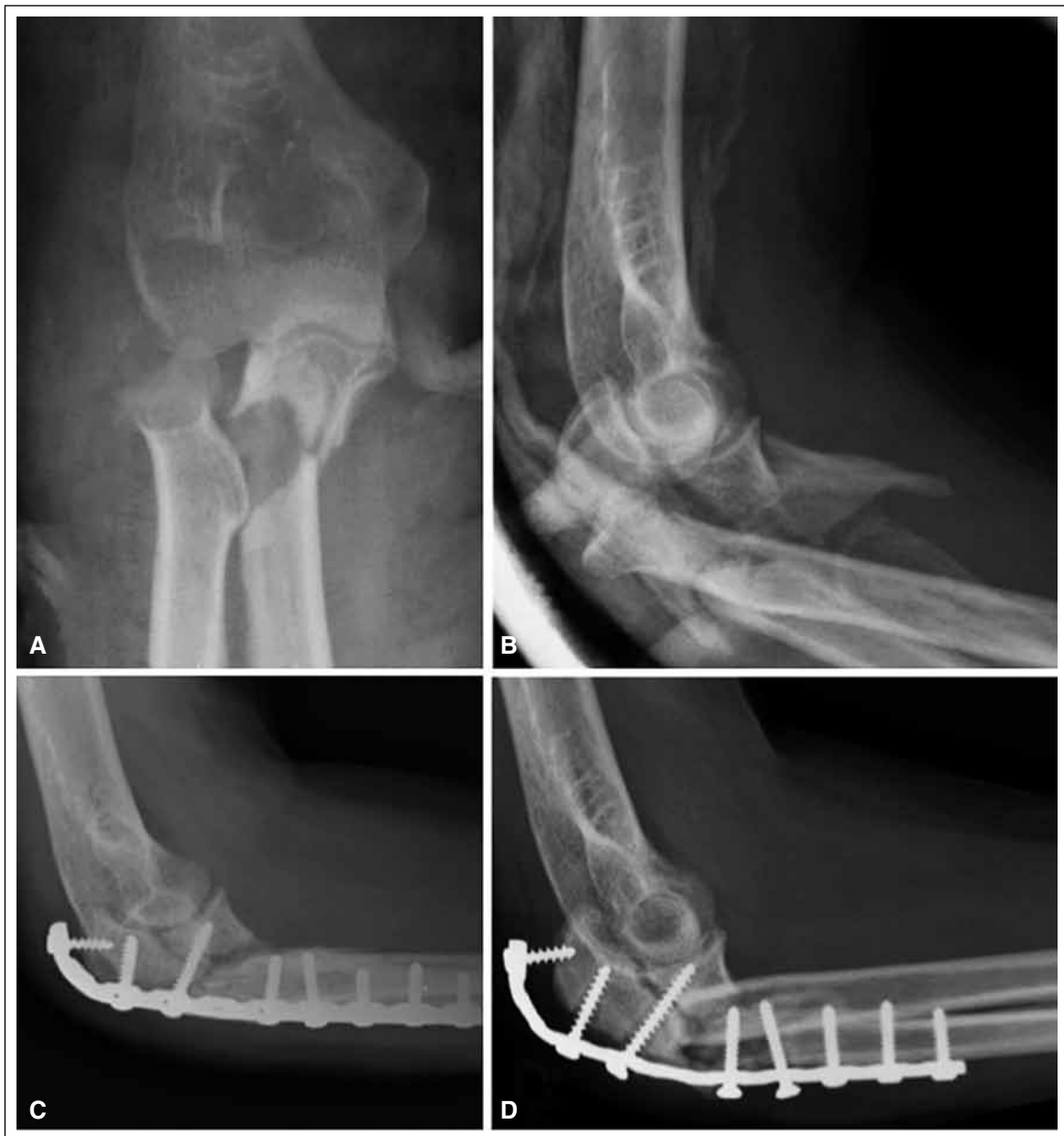Una vez levantado el IOV, es tunelizado hacia posterior, en forma subcutánea y colocado encajándolo a presión en el lecho receptor. El IOV se fija con un tornillo de 3,5 mm a las placas previamente colocadas, creando la fijación interna definitiva. La inmovilización posoperatoria consiste en una férula braquiopalmar por dos semanas y, a continuación, una férula en “pinza de azúcar” que permita la movilidad del codo hasta obtener signos de consolidación radiológica.⁷

La consolidación radiológica fue definida como la presencia de, al menos, tres de cuatro corticales en las radiografías anteroposteriores y laterales. Sin embargo, en casos dudosos, se recurrió a una tomografía computarizada para confirmar la integración del injerto vascularizado.

Se registró la cantidad de cirugías previas. Se evaluaron el rango de movilidad tanto del codo como de la muñeca, la fuerza de puño comparativa, así como el dolor mediante la escala analógica visual, el cuestionario QuickDASH y el puntaje de la Clínica Mayo modificado para codo.⁸ También se analizó el momento de la consolidación radiológica. Se registraron las complicaciones y la necesidad de reoperación.

Resultados

Siete pacientes cumplieron con los criterios de inclusión: cuatro hombres y tres mujeres, con una edad media de 42 años (rango de 26 a 64). La cantidad promedio de cirugías anteriores era 4 (rango de 3 a 7). El tiempo entre

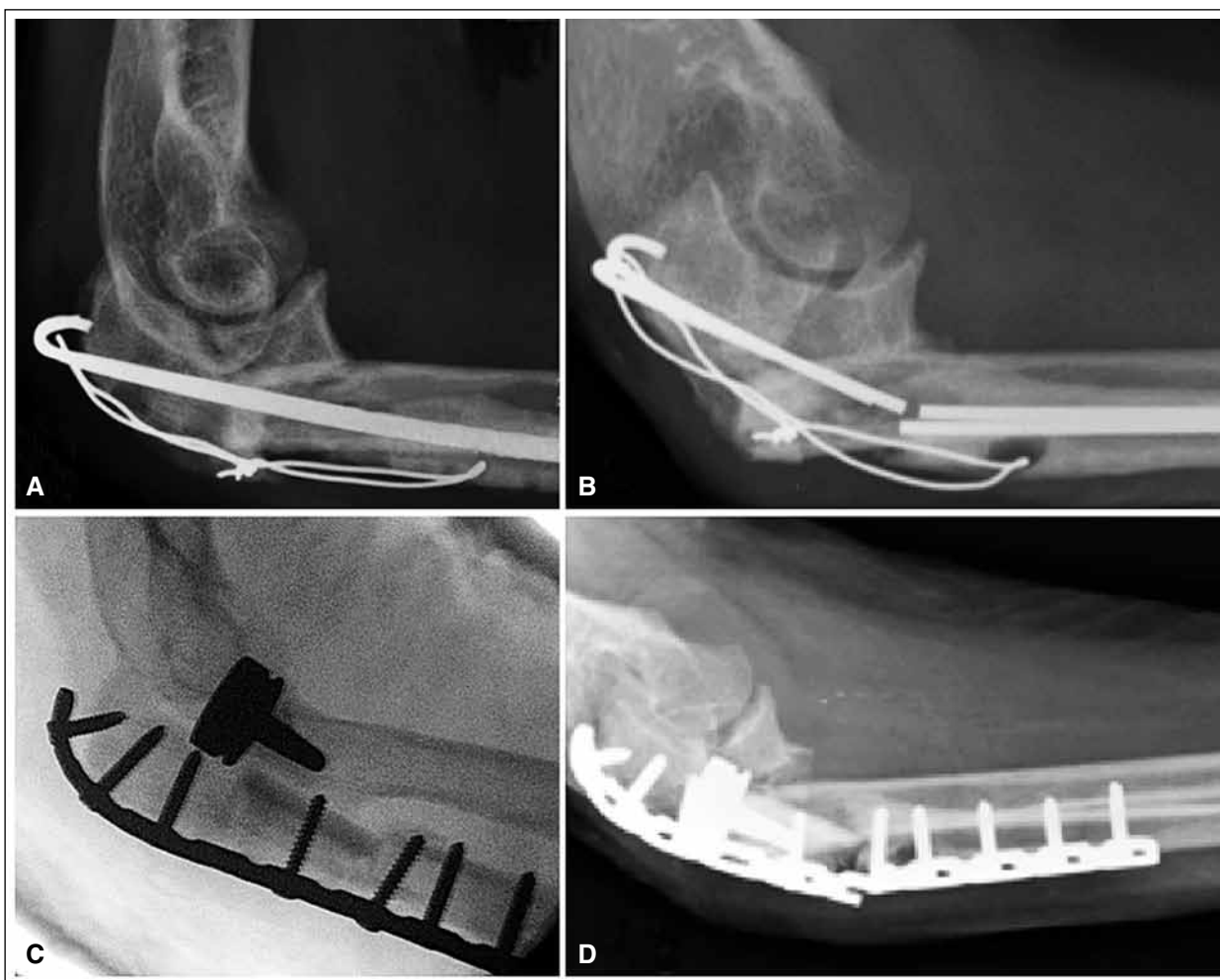


▲ **Figura 3.** A y B. Paciente con luxofractura de codo. C. Osteosíntesis con placa, como tratamiento inicial. D. Seudoartrosis y aflojamiento del implante a los 6 meses.

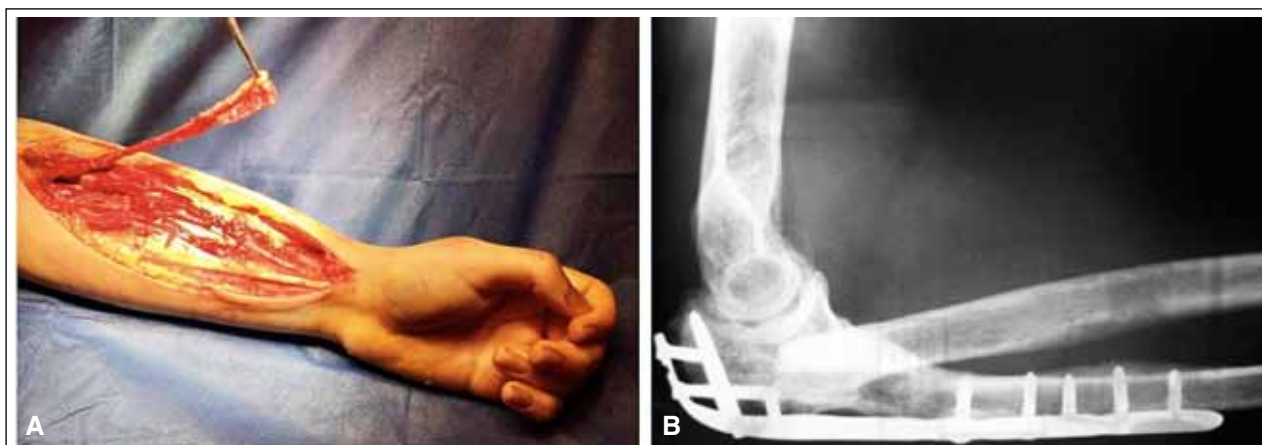
la lesión inicial y el IOV fue de 16 meses (rango de 10 a 19). Cinco pacientes presentaban seudoartrosis del cúbito proximal y dos, del cúbito diafisario (Figura 3). Cuatro tenían antecedentes de infección. El seguimiento medio fue de 31 meses (rango de 24 a 43). La longitud media del IOV fue de 4,8 cm (rango de 4 a 6). Todas las seudoartrosis consolidaron. El tiempo promedio hasta la consolidación radiológica fue de 3,8 meses (rango de 3 a 6).

El puntaje de la Clínica Mayo fue bueno en cuatro pacientes, excelente en dos y moderado en uno. El puntaje QuickDASH posoperatorio promedio fue 13 (rango de 0 a

29). El dolor preoperatorio promedio según la escala analógica visual fue de 4,4 (rango de 2 a 6) y de 0,5 (rango de 0 a 2) al final del seguimiento. En ese momento, el arco de flexo-extensión de la muñeca fue del 81% del contralateral y la prono-supinación, del 93%. El rango de movilidad del codo fue $>100^\circ$ en cinco pacientes y de entre 50° y 100° en dos pacientes. La fuerza de puño fue del 79% respecto del lado sano. Todos los pacientes reanudaron su actividad laboral completa. No se registraron reoperaciones. No hubo casos de dolor posoperatorio al final del seguimiento o de fractura de la zona dadora (Figuras 4 y 5).



▲ **Figura 4.** Continuación del caso de la Figura 3. **A.** Retiro del material y colocación de cerclaje. **B.** Evolución a la rotura. **C.** Quince meses después de la lesión original, nueva cirugía con colocación de placa bloqueada e injerto óseo convencional en el defecto óseo. **D.** Cuatro meses después, radiografías que muestran ausencia de consolidación y rotura de la placa.



▲ **Figura 5.** **A.** Nueva osteosíntesis e injerto óseo vascularizado pediculado a los 19 meses de la fractura. **B.** Radiografía que muestra la consolidación radiológica al final del seguimiento.

Discusión

En este estudio, se analizó a una serie de pacientes con pseudoartrosis del cúbito proximal o diafisario y un promedio de cuatro fracasos quirúrgicos previos, tratados mediante fijación interna e IOV pediculado del radio distal. Se consiguió la consolidación radiológica en todos los casos y los resultados fueron buenos o excelentes, según el puntaje de la Clínica Mayo, en seis de los siete pacientes.

Se han publicado diversas alternativas quirúrgicas para el tratamiento de la pseudoartrosis del cúbito.⁹⁻¹⁴ La fijación interna combinada con injertos óseos no vascularizados es la alternativa de elección en la mayoría de los casos de pseudoartrosis tanto diafisaria como proximal del cúbito.¹ Ring y cols. obtuvieron excelentes resultados en el tratamiento de pseudoartrosis diafisarias con placa e injerto óseo autólogo. Sin embargo, en esta serie, 31 de los 35 pacientes tenían solo una cirugía previa y el defecto óseo promedio medía 2,2 cm. Difiere de nuestra serie, en la que el defecto óseo promedio fue de 4,8 cm, con un promedio de cuatro cirugías previas.

El IOV libre de peroné se indica habitualmente en defectos óseos del miembro superior >6 cm.¹⁵ Adani y cols.¹⁶ revisaron una serie de 10 pacientes con un defecto promedio de 8,4 cm después del desbridamiento de una osteomielitis, tratados con injerto vascularizado de peroné. En esta serie, los pacientes tenían un promedio de cuatro cirugías previas, y en 9 de los 10 pacientes, se logró la consolidación a los 4,8 meses como promedio. Sin embargo, en defectos <6 cm donde ya se utilizó el injerto óseo

convencional, el injerto óseo pediculado de radio distal tiene como ventaja no requerir una sutura microvascular en un territorio cicatricial (causado por las múltiples cirugías previas), por lo que resulta una alternativa técnicamente más sencilla y más rápida, con similares resultados de acuerdo con diferentes reportes previos.

Finalmente, existe controversia en la literatura sobre el riesgo de fractura de la zona dadora. Sinclair y cols., en una serie de 218 pacientes utilizaron IOV de radio distal de hasta 12 cm, en forma libre, para reconstruir la mandíbula y comunicaron una sola fractura en la zona dadora (0,5%).¹⁷ Por ello, en nuestros casos, preferimos utilizar injertos de hasta 6 cm e injertar la zona dadora para evitar esta complicación. Con este enfoque, los pacientes no tuvieron dolor posoperatorio ni fractura en la zona dadora del radio.

Este estudio tiene algunas limitaciones. En primer lugar, se trata de un estudio retrospectivo con un pequeño número de pacientes. En segundo lugar, no hubo grupo de control; por lo tanto, resulta imposible establecer comparaciones con otras alternativas terapéuticas. Sin embargo, entendemos que es una entidad con baja prevalencia, lo que dificulta la posibilidad de analizarla mediante otros tipos de estudio con mejor calidad de evidencia.

Conclusión

El IOV pediculado de radio distal es una alternativa eficaz para tratar la pseudoartrosis de cúbito con defectos óseos <6 cm.

Bibliografía

1. Ring D, Allende C, Jafarnia K, Allende BT, Jupiter JB. Ununited diaphyseal forearm fractures with segmental defects: plate fixation and autogenous cancellous bone-grafting. *J Bone Joint Surg Am* 2004;86:2440-5.
2. Ring D, Jupiter JB, Gulotta L. Atrophic nonunions of the proximal ulna. *Clin Orthop* 2003;409:268-74.
3. Jupiter JB, Gerhard HJ, Guerrero J, Nunley JA, Levin LS. Treatment of segmental defects of the radius with use of the vascularized osteoseptocutaneous fibular autogenous graft. *J Bone Joint Surg Am* 1997;79(4):542-50.
4. Pinal FD, García-Bernal FD, Regalado J, Ayala H, Cagigal L, Studer A. Vascularised corticoperiosteal grafts from the medial femoral condyle for difficult non-unions of the upper limb. *J Hand Surg Eur* 2007;32(2):135-42.
5. Zaidenberg CR. Pseudoartrosis recalcitrante del húmero distal: injerto óseo vascularizado del radio distal. Nueva técnica quirúrgica. *Rev Asoc Argent Ortop Traumatol* 2008;73(1):6-12.
6. Mullett H, Hausman M, Zaidenberg C. Recalcitrant distal humeral and proximal forearm nonunion: salvage using an extended pedicled radial forearm osseous flap. *J Trauma* 2008;64:60-4.
7. Clembosky G, Gómez Rodríguez GL, Perrone JM, Gómez DJ. Fractura de radio distal: abordaje mininvasivo con preservación del pronador cuadrado. *Rev Asoc Argent Ortop Traumatol* 2015;80(3):150-7.
8. Morrey BF, Adams RA. Semiconstrained arthroplasty for the treatment of rheumatoid arthritis of the elbow. *J Bone Joint Surg Am* 1992;74:479-90.
9. Micev AJ, Kalainov DM, Soneru AP. Masquelet technique for treatment of segmental bone loss in the upper extremity. *J Hand Surg Am* 2015;40(3):593-8.
10. Davis JA, Choo A, O'Connor DP, Brinker MR. Treatment of infected forearm nonunions with large complete segmental defects using bulk allograft and intramedullary fixation. *J Hand Surg Am* 2016;41(9):881-7.

11. Julka A, Ozer K. Infected nonunion of the upper extremity. *J Hand Surg Am* 2013;38(11):2244-6.
12. Wood MB, Bishop AT. Massive bone defects of the upper limb: reconstruction by vascularized bone transfer. *Hand Clin* 2007;23(1):49-56.
13. Ring D, Jupiter JB. Wave plate osteosynthesis in the upper extremity. *Tech Hand Up Extrem Surg* 1997;1(3):168-74.
14. Esser RD. Treatment of a bone defect of the forearm by bone transport. A case report. *Clin Orthop Relat Res* 1996;326:221-4.
15. del Piñal F, Innocenti M. Evolving concepts in the management of the bone gap in the upper limb. *J Plast Reconstr Aesthet Surg* 2007;60(7):776-92.
16. Adani R, Delcroix L, Innocenti M, Marcoccio I, Tarallo L, Celli A, et al. Reconstruction of large posttraumatic skeletal defects of the forearm by vascularized free fibular graft. *Microsurgery* 2004;24(6):423-9.
17. Sinclair CF, Gleysteen JP, Zimmermann TM, Wax MK, Givi B, Schneider D, et al. Assessment of donor site morbidity for free radial forearm osteocutaneous flaps. *Microsurgery* 2012;32(4):255-60.