

Olgu sunumu-Case report

Kemik sintigrafisi esnasında skrotal lezyonların görüntülenmesi

Scrotal lesions displayed during bone scintigraphy

Serdar Savaş Gül, Taner Erselcan*, Mehmet Fatih Börksüz, Bülent Turgut, Perihan Kelkit, Gürkan Özer

Nükleer Tıp Anabilim Dalı (Uzm. Dr. S. S. Gül, Prof. Dr. T. Erselcan, Arş. Gör. Dr. M. F. Börksüz, Doç Dr. B. Turgut, Uzm. Dr. P. Kelkit, Uzm. Dr. G. Özer), Cumhuriyet Üniversitesi Tıp Fakültesi, TR-58140 Sivas

Özet

Kemik sintigrafisi aktif kemik hastalığının saptanmasında hassasiyeti çok yüksek bir görüntüleme yöntemidir. En sık kullanılan endikasyonu kemik metastazlarının tespit ve takibidir. Kemiğe özgü radyofarmasötüğün kemik dokuda yüksek oranda tutulumu sonucu kemik sintigrafisinde normalde kemik yapılar ve atılımı sırasında böbrek ve mesane görülmekte, ancak bazen iskelet-dışı yumuşak dokularda da tutulum bildirilmektedir. Tc-99m MDP ile yapılan tüm vücut kemik sintigrafisinde skrotal herni veya hidroselin görüntülenmesi yine nadir ve ilginç bir bulgudur. Bu raporumuzda literatür gözden geçirilerek, kliniğimizde kemik sintigrafisi esnasında tesadüfen görüntülenen skrotal lezyon saptanmış üç olgu sunulmaktadır.

Anahtar sözcükler: Kemik sintigrafisi, skrotal herni, hidrosel, Tc-99m MDP

Abstract

Bone scintigraphy is a very sensitive imaging technique in detecting active bone diseases. Primary indication is diagnosis and follow-up of metastatic bone disease. Bone specific radiopharmaceuticals have quite a high skeletal uptake, thus osseous structures can readily be seen in bone scintigraphy, along with kidneys and bladder during their excretion. However, extra-skeletal uptake in soft-tissue structures on bone scans has been reported occasionally. Imaging of scrotal hernia and of testicular hydrocele during Tc-99m- MDP bone scintigraphy are rare and interesting findings. In our paper, we presented three cases with scrotal lesions, detected incidentally during bone scintigraphy in our clinic together with a review of the literature on the subject.

Keywords: Bone scintigraphy, scrotal hernia, hydrocele, Tc-99m MDP

Geliş tarihi/Received: 6 Ekim 2010; **Kabul tarihi/Accepted:** 11 Nisan 2011

***İletişim Adresi**

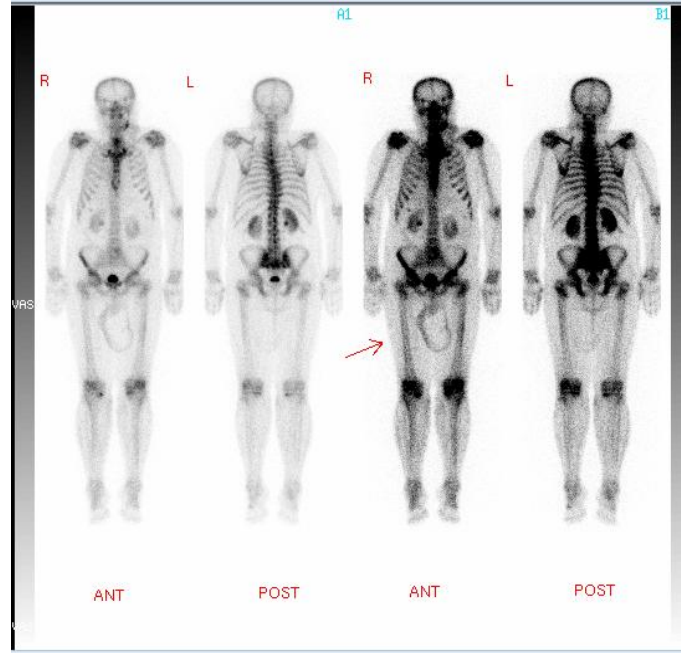
Dr. Taner Erselcan, Nükleer Tıp Anabilim Dalı, Cumhuriyet Üniversitesi Tıp Fakültesi, TR-58140 Sivas. E-posta: terselcan@yahoo.com

Olgu sunumu

Olgu 1

Sağ yanak bölgesinde bazal hücreli kanser tanısıyla opere, 68 yaşında erkek hastanın sol çene bölgesindeki şişlikten eksizyonel biyopsi sonucu “skuamöz hücreli kanser” gelmesi üzerine kemik metastazı araştırılması amacıyla tüm vücut kemik sintigrafisi istenmiştir. Yapılan 25 mCi Teknesyum-99m Metilendifosfonat (Tc-99m MDP) ile tüm vücut kemik sintigrafisi çalışmasında mandibula sol kesimde yumuşak dokudaki aktivite tutulumu dışında iskelet sisteminde metastazı düşündürecek osteoplastik aktivite tutulumu izlenmemiştir. Sıra dışı olarak skrotal bölgede yumuşak dokuya uyan geniş bir alanda,

sınırları belirgin, periferinde artmış aktivite tutulumu izlenen fotopenik alan dikkati çekmiştir (Resim 1). Özgeçmişinde 10 yıldır inguinal herni tanısı olan hastanın yapılan skrotal ultrasonografi (USG) incelemesi, “solda skrotal kese içerisinde 15x10x10 mm boyutlarında, enkapsüle, cidarında kalsifiye lineer plaklar izlenen yoğun içerikli kistik lezyon” olarak rapor edilmiştir.



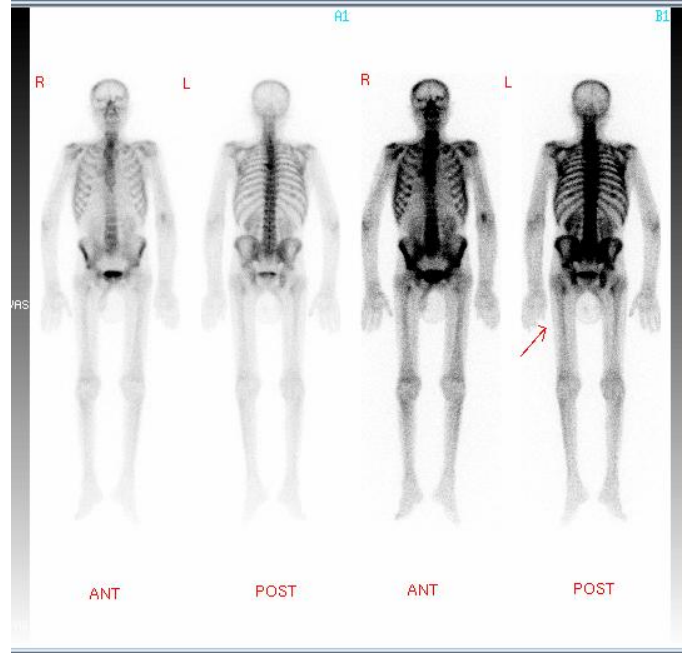
Resim 1: Tüm vücut kemik sintigrafisi. Skrotal bölgede sıra dışı olarak belirgin sınırlı ve büyük bir fotopenik alan içeren aktivite tutulumu (ok). Periferinde kalsifiye değişikliklerle uyumlu skrotal herni görünümü.

Olgu 2

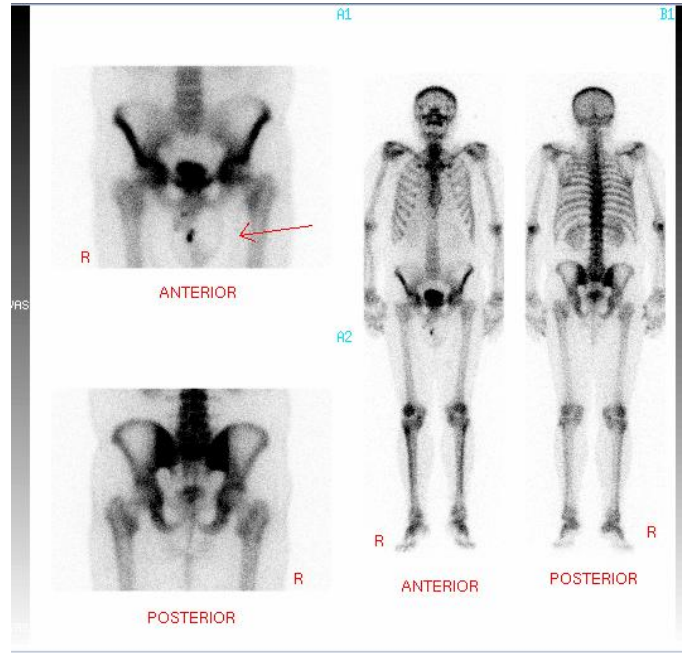
Akciğer kanseri ön tanısı ile tüm vücut kemik sintigrafisi istenen, 72 yaşındaki erkek hastanın kemik sintigrafisi çalışmasında; posterior pozisyonda altıncı torakal vertebrada osteoblastik artmış aktivite tutulumu yanında skrotal bölgede yumuşak dokuya ait sınırları düzenli fotopenik bir aktivite tutulumu dikkati çekmiştir (Resim 2). Özgeçmişinde 20 yıl önce inguinal herni operasyonu geçiren hastanın yapılan skrotal USG incelemesinde; “skrotum içerisinde bilateral ileri derecede artmış miktarda yoğun internal ekolar içeren hipoekoik görünümde sıvı” izlenmiştir.

Olgu 3

2006 yılında benign prostat hipertirofisi nedeniyle cerrahi operasyon geçiren, kontrolü sırasında istenen prostat spesifik antijen değeri 99,42 nanogram/mililitre (normal değer aralığı: <4,3 nanogram/mililitre) ölçülmesi üzerine tüm vücut kemik sintigrafisi istenmiştir. Hastanın kemik sintigrafisi çalışmasında, vücut kemiklerinde aktivite dağılımı simetrik, homojen ve beklenen düzeyde bulunmuştur. Olguda yan bulgu olarak skrotal bölgede düzgün sınırlı yumuşak dokuya uyan alanda ortası fotopenik aktivite tutulumu dikkati çekmiştir (Resim 3). Hastanın 20 yıldır skrotumunda şişliği olduğu öğrenilmiştir. Yapılan skrotal USG incelemesi; “skrotum içerisinde bilateral artmış miktarda anekoik görünümde sıvı izlenmektedir (bilateral hidrosel)” olarak rapor edilmiştir.



Resim 2: Skrotal bölgede yumuşak dokuya ait sınırları düzenli fotopenik lezyon (ok) izlenen tüm vücut kemik sintigrafisi. Hidrosel görünümü.



Resim 3: Skrotal bölgede yumuşak dokuya ait sınırları düzenli aktivite tutulumu (ok) izlenen tüm vücut kemik sintigrafisi (hidrosel görünümü). Skrotum üzerinde orta hatta, ayrıca küçük bir odakta kontaminasyonla uyumlu aktivite akümülayonu mevcuttur.

Tartışma

Kemik taramalarında yumuşak dokuya ait yapılarda iskelet-dışı radyofarmasötik tutulumunun patogenezi genellikle multifaktöriyeldir ve bazı durumlarda yumuşak doku uptake'inin tam mekanizması belirgin değildir. Temel faktörlerden birinin hidroksiapatit kristalleri içeren kalsiyum tuzlarının yüzeyinde Tc-99m MDP'in kemisorpsiyonuna bağlı

olarak yumuşak dokudaki aşırı kalsiyumun ve yumuşak dokudaki kemiğe-spesifik ajanların uptake'i olduğuna inanılır [1]. Her ne kadar kemik sintigrafisi sırasında kemik ve kemik dışı tesadüfi bulguların tespit edilmesi çok sayıda ve çeşitli olsa da, kemik sintigrafisi ile testiküler veya diğer skrotal patolojilerin tesadüfi tanısı nadirdir. Testiküler bozuklukların çoğu klinik olarak tanı aldıklarından ve testiküler veya skrotal ağrı nadiren kalça bölgesinde ağrıya neden olduğundan dolayı, kemik taramasında bu tanı seyrek olarak konulur [2]. Kemik sintigrafisinde görülen fotopenik skrotal defektlerin ayrıcı tanısı testis sintigrafisinde görülen fotopenik defektlere benzerdir. Ayrıcı tanıda, hematom, hidrosel, spermatosel, abse, testis tümörleri ve inguinal herni düşünülmelidir [3]. Kemik sintigrafisinde görülen insidental skrotal defektlerin, yumuşak doku daha iyi değerlendirildiği için, daha çok kanlanma ve kan havuzu çalışmasında görülmesi beklenir. Sheafor ve ark. kemik sintigrafisi sırasında kalça ağrısı nedeni olarak umulmadık skrotal patolojisi olan üç vaka bildirmiştir. Bu vakalardan akut epididimo-orşit olan iki olguda pelvisin perfüzyon ve dinamik görüntülerinde hemiskrotumda vaskülarite artışı ile geç dönem görüntülerinde belirgin değişiklik saptanmamıştır ve testis torsiyonu olan diğer olguda kan havuzu görüntülerinde sol hemiskrotum içinde fotopenik alan gösterilmiştir [2]. Olgularımızda yapılan tüm vücut kemik sintigrafileri sonucunda skrotal bölgede fotopenik aktivite tutulumu dikkati çekmiş olup birinci olgumuz Büyükdereli'nin bildirdiği inguinal herni vakasında olduğu gibi belirgin sınırlı ve büyük bir fotopenik alan içeren aktivite tutulumu tutulum şeklindedir [4]. Hidrosel tanısı alan diğer iki olgumuz, düzgün sınırlı ortası hipoaktif hidrosel vakası görünümüne uymaktadır [5].

Nükleer Tıp Bölümü'nde tüm vücut kemik sintigrafisi için gelen bir olguda sadece kemik yapılar değil yumuşak doku alanları da dikkatli bir şekilde incelenmelidir; skrotal bölgede aktivite tutulumu durumunda, basit bir üriner kontaminasyondan, olası testis malignitelerine kadar uzanan birçok patolojinin düşünülmesi gerekir.

Kaynaklar

1. Ergün EL, Kıratlı PÖ, Günay EC, Erbaş B. A report on the incidence of intestinal ^{99m}Tc-methylene diphosphonate uptake of bone scans and a review of the literature. Nucl Med Commun 2006; 27: 877-85.
2. Sheafor DH, Holder LE, Thompson D, Schauwecker DS, Sager GL, McFarland EG. Scrotal pathology as the cause for hip pain. Diagnostic findings on bone scintigraphy. Clin Nucl Med 1997; 22: 287-91.
3. Murray IPC, Ell PJ. Nuclear Medicine in Clinical Diagnosis and Treatment. Ell PJ, Gambhir SS (Eds), New York: Churchill Livingstone, 1994; pp: 98-103.
4. Büyükdereli G. Inguinal hernia detected during bone scintigraphy. Clin Nucl Med 2001; 26: 366-7.
5. Büyükdereli G, Güney IB, Kırım E, Nursal GN. Hydrocele detected during bone scintigraphy. Turk J Nucl Med 2003; 12: 170-2.