

coloproctology 2019 · 41:390–398

<https://doi.org/10.1007/s00053-019-00398-9>

Online publiziert: 12. September 2019

© Springer Medizin Verlag GmbH, ein Teil von Springer Nature 2019

S. Stelzner<sup>1</sup> · T. Wedel<sup>2</sup><sup>1</sup>Klinik für Allgemein-, Viszeral und Thoraxchirurgie, Krankenhaus Dresden-Friedrichstadt, Dresden, Deutschland<sup>2</sup>Anatomisches Institut, Zentrum für Klinische Anatomie, Christian-Albrechts-Universität zu Kiel, Kiel, Deutschland

## Klinische Anatomie der Anorektalregion in Bezug auf das Analfistelleiden

Ätiologisch werden Analfisteln auf Entzündungen der Proktodealdrüsen zurückgeführt, als deren Erstbeschreiber Chiari (1878) gilt [2]. Ihr anatomischer Verlauf von den Analkrypten zum intersphinkteren Spaltraum stellt jedoch nur den initialen Anteil des Fistelgeschehens dar. Insbesondere bei komplexen Fistelsystemen kommt es zur Ausbreitung von Fisteln durch präformierte Geweberäume und -lücken, die den gesamten analen Sphinkterapparat sowie alle Beckenbodenetagen einbeziehen können. Die detaillierte Kenntnis der analen und perianalen topographischen Anatomie ist deshalb entscheidend für eine möglichst vollständige und gewebeschonende Sanierung von Analfisteln.

### Embryologie und Epithelzonen des Anorektums

#### Embryologische Entwicklung

In der 6. Embryonalwoche wächst das urorektale Septum in Richtung Kloakenmembran vor und separiert damit das urogenitale vom anorektalen Beckenkompartiment. Im anorektalen Übergangsbereich besteht im sog. Proctodaeum ein direkter Kontakt des entodermalen Darmepithels mit dem ektodermalen Hautepithel. Unterschiedliche Signalproteine führen hier zu einem Wechselspiel mit dem umgebenden Mesenchym, in dessen Folge sich einerseits das Epithel in kraniokaudaler Richtung unterschiedlich differenziert und andererseits die

glatte Muskulatur des rektalen Darmrohres nach aboral vorwächst.

Der distale Abschnitt der Ringmuskulatur erreicht in der 8. Woche die Linea dentata und verdickt sich zum M. sphincter ani internus, der bis zur 12. Woche zu seiner definitiven Position weiter nach aboral vorwächst. Parallel dazu entwickelt sich der distale Abschnitt der Längsmuskelschicht zum M. corrugator ani, welcher schrittweise in den M. sphincter ani externus und M. levator ani einstrahlt. Ab der 7. Woche sind die Anlage von M. sphincter ani externus und M. puborectalis (M. levator ani) zu erkennen, die zunächst nicht miteinander in Kontakt stehen, aber im Verlauf (9. Woche) miteinander fusionieren [5, 7, 19].

Etwa um die 15. Woche bilden sich an der Linea dentata epitheliale Knospen entodermalen Ursprungs, die zunächst in die Submukosa vorwachsen. Ab der 18. Woche lassen sich Drüsen nachweisen, die z. T. den M. sphincter ani internus penetrieren und mit ihrem Drüsengrund intramuskulär zu liegen kommen [9, 13, 20].

#### Epitheliale Zonen

Im Ergebnis dieser komplexen Differenzierung wird die Innenauskleidung des anorektalen Übergangs durch vier unterschiedliche Epithelzonen realisiert, welche neben den jeweiligen morphologischen Charakteristika verschiedene Funktionalitäten aufweisen [4]:

1. Zona colorectalis: Das Epithel des unteren Rektums entspricht dem

typischen einreihigen Zylinderepithel der kolorektalen Schleimhaut. Es weist keine Schmerzfasern auf und produziert Schleim für die Lubrikation der Faeces, um das Gleiten bei der Ausscheidung zu erleichtern.

2. Zona transitionalis: Das Übergangsepithel, welches sowohl einschichtiges und mehrschichtiges Zylinderepithel als auch nicht verhornendes Plattenepithel aufweist, bedeckt den Hämorrhoidalplexus. Die obere Grenze zur Rektummukosa ist fließend und wird durch eine zunehmend livide Färbung signalisiert. Die untere Grenze ist in der Regel scharf durch die Linea dentata abgesetzt.
3. Zona squamosa: Das nicht verhornende Plattenepithel des Analkanals, das sog. Anoderm, erstreckt sich von der Linea dentata im oberen Drittel des Analkanals bis zur perianalen Haut. Es ist mit einer Vielzahl von Sinnesrezeptoren ausgestattet, die eine hochauflösende Diskriminierung von mechanischen, thermischen und Schmerzreizen erlauben.
4. Zona perianalis: Die perianale Haut besteht aus verhornendem Plattenepithel mit typischen Hautanhangsgebilden (Schweiß- und Talgdrüsen sowie Haare). Der Übergang zum Anoderm ist häufig nicht scharf abgrenzbar, bei vielen Individuen wird dieser Übergang durch die anodermseitig etwas kräftigere Pigmentierung angezeigt.

## Anatomie des Analkanals

### Ausdehnung und Aufbau

Der Analkanal reicht vom Analrand bis zum gut palpablen, oral gelegenen ano-rektalen Ring, der durch den Oberrand des M. sphincter ani externus und insbesondere dorsolateral den M. puborectalis (*Puborektalis-Schlinge*) ausgebildet wird (▣ **Abb. 1**). Das Innenrelief wird von den durch das Übergangsepithel bedeckten Columnae anales geprägt, welche an der Linea dentata enden. Die Vertiefungen zwischen den Columnae anales laufen kaudal in taschenartige Ausbuchtungen, die Sinus anales (Analkrypten), aus. In dieser Region erfolgt der oben beschriebene scharfe Übergang zum Anoderm, welcher die Form der Columnae und Sinus anales als gezähnte Linie (Linea dentata) nachempfunden. Die Linea dentata stellt damit auch den aboralen Rand der Analkrypten dar. Umschlossen wird der Analkanal vom M. sphincter ani internus, der sich übergangslos nach aboral aus der

rektalen Ringmuskulatur fortsetzt. Zwischen dem mukosalen Übergangsepithel und der Muskelunterlage erstreckt sich die submuköse Verschiebeschicht, in die der Plexus haemorrhoidalis eingelagert ist. Vom M. sphincter ani internus ausgehend, wird in der Region der Linea dentata von Parks ein sog. „mucosal suspensory ligament“ beschrieben, welches gleichzeitig auch die aborale Grenze der Hämorrhoidalplexus markiert [28].

### M. sphincter ani internus

Der zylinderförmige, autonom inner-nervierte M. sphincter ani internus bildet nach aboral ausgerichtete Lamellen, die nach außen bindegewebig fest am M. corrugator ani fixiert sind (▣ **Abb. 2a, b**; [39]). In dieser nur scharf zu präparierenden Schicht (Stratum intermusculare) verläuft der Plexus myentericus. Der M. corrugator ani wird aus der Längsmuskulatur des Rektums und aus Fasern des M. pubococcygeus gebildet (▣ **Abb. 2b**; [21]). Seine Bezeichnung im

Englischen als „conjoint longitudinal muscle“ ist daher treffender. Er durchfließt kaudal die Fasern des subkutanen Anteils des quergestreiften M. sphincter ani externus und ist in der perianalen Haut verankert. Ferner verlaufen auch Fasern durch den kaudalen Anteil des M. sphincter ani internus, welche auch als M. submucosus ani zusammengefasst werden [8]. Durch die glatte Muskulatur des inneren Analsphinkters ziehen Venen, die den Plexus haemorrhoidalis drainieren (▣ **Abb. 2a**) und je nach Spannungszustand des Internus die Entleerung der hämorrhoidalen Polster ermöglichen oder drosseln.

### M. sphincter ani externus

Der M. sphincter ani internus wird von dem quergestreiften und willkürlich innervierten M. sphincter ani externus umfasst (▣ **Abb. 3a, b**), dessen oraler Anteil mit der Puborektalisschlinge verbunden ist. Er gliedert sich in mehrere, durch lockere bindegewebige Septen

Hier steht eine Anzeige.

getrennte Anteile (▣ **Abb. 3b**): Pars profunda, superficialis und subcutanea [23]. Diese Einteilung unterliegt jedoch individuellen Variationen und sollte eher als didaktisches Konzept interpretiert werden. Die Pars profunda lehnt sich eng an den M. puborectalis an und ist ventral nicht vollständig geschlossen [6]. Die ellipsenförmige Pars superficialis ist nach ventral im Centrum tendinum perinei verankert und nach dorsal über das Lig. anococcygeum mit dem Steißbein verbunden. Die Pars subcutanea breitet sich kreisförmig bis in das perianale subdermale Gewebe aus und wird von Fasern des M. corrugator ani durchzogen. Während der äußere Schließmuskel bei Männern in kranio-kaudaler Ausdehnung tatsächlich einem Zylinder nahekommt, besteht bei Frauen eine Abflachung in dorsoventraler Richtung, wodurch eine geringere Höhe des ventralen Anteils resultiert. Zwischen dem M. corrugator ani und äußeren analen Schließmuskeln befindet sich eine lockere Bindegewebschicht, die dem intersphinkteren Spaltraum entspricht (▣ **Abb. 2c, 3a und 4**; [35]). Auf seine anatomischen Begrenzungen wird im Abschnitt „Intersphinkterer Spaltraum“ eingegangen.

### Innervation

Die Innervation des Analkanals folgt der embryologischen Herkunft der beteiligten Komponenten. So wird der aus der Darmmuskulatur hervorgegangene M. sphincter ani internus autonom innerviert – zum einen intrinsisch über den Plexus submucosus und myentericus [26], zum anderen extrinsisch über die Nn. sphincter ani internus [14, 34]. Die sensible Innervation der unteren Rektumschleimhaut und der Übergangzone ist nur marginal ausgeprägt.

Demgegenüber steht eine hochauflösende Innervation für Schmerz, Berührung und Temperatur im Bereich des Anoderms, welche über somatoafferente Nervenfasern des N. pudendus vermittelt wird. Gleichmaßen wird der querstreifte M. sphincter ani externus über den N. pudendus durch die Nn. rectales inferiores motorisch versorgt.

coloproctology 2019 · 41:390–398 <https://doi.org/10.1007/s00053-019-00398-9>  
© Springer Medizin Verlag GmbH, ein Teil von Springer Nature 2019

S. Stelzner · T. Wedel

## Klinische Anatomie der Anorektalregion in Bezug auf das Analfistelleiden

### Zusammenfassung

**Hintergrund.** Das Anorektum stellt als Abschluss des Gastrointestinaltrakts den häufigsten Manifestationsort eines Fistelleidens dar. Verschiedene anatomische Besonderheiten an der Schnittstelle von *viszeraler* zu *somatischem Individuum* prädestinieren zu diesem Krankheitsbild. Diese Übersichtsarbeit beschreibt die anatomischen Spezifika der Anorektalregion, insoweit sie für das Verständnis des Analfistelleidens relevant sind.

**Methoden.** Neben einer umfangreichen Literaturrecherche wurden eigene anatomische Untersuchungen der Anorektalregion an humanen Präparaten (Körperspendewesen des Anatomischen Institutes, Universität Kiel) zugrunde gelegt.

**Ergebnisse.** Die bisherigen Erkenntnisse zu den Proktodealdrüsen und den damit

verbundenen potenziellen Ausbreitungswegen von Analfisteln und -abszessen werden dargestellt. Darüber hinaus wird auf die embryonale Entwicklung und topographische Anatomie des Analkanals ergänzend eingegangen.

**Schlussfolgerung.** Die klinische Interpretation der Anatomie der Proktodealdrüsen und der Anorektalregion sowie deren Einbettung in den Beckenboden erklären viele Phänomene des Analfistelleidens und sind Voraussetzung für eine erfolgreiche Diagnostik und chirurgische Therapie.

### Schlüsselwörter

Analkanal · Analfistel · Proktodealdrüsen · Intersphinkterer Raum · Ausbreitung

## Clinical anatomy of the anorectal region with respect to anal fistulas

### Abstract

**Background.** The anorectum is the final gastrointestinal segment and the most frequent manifestation site for fistulas. Various anatomical peculiarities at the junction of the visceral and somatic individual predispose to this ailment. This review describes the specific anatomical features of the anorectal region in relation to anal fistulas.

**Methods.** A comprehensive search of the literature was conducted and anatomical studies of the anorectal region in human specimens were carried out (body donation program of the Institute of Anatomy, University of Kiel).

**Results.** The hitherto existing knowledge related to anal intramuscular (proctodeal)

glands and the corresponding potential pathways of spread of perianal fistulas and abscesses are presented. Furthermore, the embryological development and topographic anatomy of the anal canal is discussed.

**Conclusion.** The clinical interpretation of the anatomy of anal intramuscular (proctodeal) glands and the anorectal region as well as the embedment in the pelvic floor provide the explanation for many phenomena related to anal fistulas and are prerequisites for successful diagnostics and surgical treatment.

### Keywords

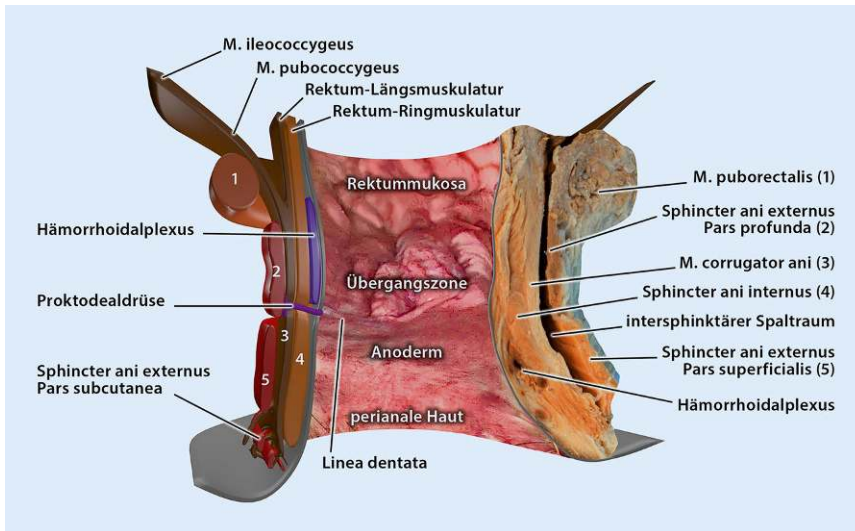
Anal canal · Anal fistula · Anal intramuscular glands · Intersphincteric space · Spread

## Proktodealdrüsen

### Histologische Merkmale

Chiari fand in den Analkrypten Ausstülpungen der Schleimhaut, denen er aufgrund der Möglichkeit einer Stuhlretention das ätiologische Moment für die Entwicklung von Analfisteln zuschrieb [2]. In den folgenden Jahrzehnten wurden diese mukosalen Ausstülpungen als

Drüsen identifiziert, welche den Proktodealdrüsen verwandter Säugetiere gleichen. Umfangreiche Untersuchungen dazu finden sich bei Parks, Lilius, Kraković und Klosterhalfen [15, 16, 20, 29]. Die Proktodealdrüsen münden praktisch immer in die Analkrypten auf Höhe der Linea dentata. Der mündungsnahen Teil besteht aus mehrreihigem Zylinderepithel, der vorgeschaltete Drüsenanteil aus einreihigem Zylinderepithel (▣ **Abb. 5**; [20,



**Abb. 1** ▲ Übersicht Analkanal. Kombinierte Darstellung des Analkanals, zusammengesetzt aus anatomischem Präparat (*rechts*), videoproktoskopischem Bild (*Innenrelief*), Schemazeichnung (*links*). Im anatomischen Präparat ist der Plexus haemorrhoidalis altersbedingt nach kaudal disloziert. In der Videoproktoskopie sind die Columnae anales mit den kaudal zwischengelagerten Sinus anales (Anal-krypten) sowie die Linea dentata gut sichtbar. In der Schemazeichnung wurde die Proktodealdrüse aus didaktischen Gründen lateral eingezeichnet. (Graphische Zusammenstellung: Florian Keller & Clemens Franke, mit freundl. Genehmigung, © S. Stelzner, T. Wedel, F. Keller und C. Franke, alle Rechte vorbehalten)

24]). Zu unterschiedlichen Anteilen wurde eine Mucinbildung in den Drüsen nachgewiesen, sodass sie funktionell an ehesten der Lubrikation dienen [4, 17, 20, 24, 29, 32]. Die häufig aufgeworfene Vermutung, dass es sich bei den Proktodealdrüsen um phylogenetische Rudimente analer Duftdrüsen bei Säugetieren handelt, konnte in vergleichenden Studien nicht bestätigt werden [11, 22, 24]. Die Ausbreitungsebene der Drüsen-schläuche ist überwiegend horizontal zur Linea dentata, aber auch ein nach kaudal gerichteter Drüsenverlauf ist möglich.

### Vorkommen und Häufigkeit

Proktodealdrüsen sind offenbar nicht bei allen Individuen angelegt. Die Angaben hierzu schwanken je nach Größe der Serie und zugrundeliegendem Untersuchungsmaterial (embryologische Untersuchung oder erwachsenes Sektionsgut [15]) zwischen 40 und 100%. Es ist letztlich davon auszugehen, dass die Proktodealdrüsen beim erwachsenen Menschen lediglich in zwei Drittel der Fälle überhaupt ausgebildet sind. Geschlechterspezifisch sind die Proktodealdrüsen bei Männern etwas häufiger

zu finden (64%) als bei Frauen (57%) [20]. Bei Individuen mit Drüsennachweis schwankt die Anzahl der Drüsen zwischen 1 und 10.

### Drüsenverlauf in Bezug zum M. sphincter ani internus

Hinsichtlich der topographischen Beziehung der Proktodealdrüsen zur analen Schließmuskulatur findet sich eine große Varianz der Literaturangaben. Während Lilius und Hill den Drüsengrund zu etwa 80% zwischen M. sphincter ani internus und M. corrugator ani verorteten [12, 20], fand Kraković lediglich in etwa einem Drittel eine Penetration des Internus [16]. Eine Penetration des M. corrugatur ani und damit eine anatomische Beziehung zum intersphinktären Spaltraum wurde von vielen Autoren beschrieben, ist aber insgesamt selten (3% [20]).

### Drüsenverlauf in Bezug zur Zirkumferenz des Analkanals

Bezüglich der topographischen Verteilung der Proktodealdrüsen innerhalb der Zirkumferenz des Analkanals bestehen

ebenfalls völlig unterschiedliche Angaben. Einerseits lässt sich zumindest festhalten, dass die posteriore Semizirkumferenz häufiger Drüsen beherbergt als die anteriore Semizirkumferenz. Andererseits lässt sich eine für die Fistelchirurgie als klassisch angesehene Prädilektionsstelle von Fistelgängen bei der 6-Uhr-Position nicht bestätigen. Kraković fand sphinkterüberschreitende Drüsen allerdings tatsächlich nur bei 6 Uhr Steinschnittlage (SSL) [16].


### Klinische Relevanz der anatomischen Charakteristika

Aus den vorliegenden anatomischen Untersuchungen lassen sich folgende Schlüsse ziehen, welche zumindest einige der gängigen klinischen Beobachtungen beim Analfistelleiden untermauern bzw. erklären könnten: Bezogen auf die Häufigkeit der Ausbildung von Proktodealdrüsen (ca. zwei Drittel aller Individuen) ist das Fistelleiden vergleichsweise selten, auch wenn es zu den klassischen Erkrankungen des proktologischen Fachgebiets gehört. Da der intersphinktäere Spaltraum für die Pathogenese der Fisteln eine zentrale Rolle spielt [30], sind möglicherweise nur diejenigen Drüsen, die mit ihrem Drüsengrund tatsächlich bis jenseits des M. corrugator ani reichen, für eine relevante Retention von kontaminierten Bestandteilen mit konsekutiver Entzündung prädestiniert. Diese Drüsenverläufe wurden gehäuft bei 6 Uhr SSL beobachtet, wodurch der überwiegende Nachweis der inneren Fistelöffnung bei 6 Uhr [37] erklärbar ist.

Die Ausbildung subanodermaler Fisteln erschließt sich ebenfalls aus den Beobachtungen zur Topographie der Drüsen, welche überwiegend subepithelial und nur zu einem geringeren Anteil intramuskulär gelegen sind. Da die Relation subanodermaler Fisteln zu Internus-überschreitenden Fisteln nicht den zahlenmäßig häufigeren subepithelialen Verlauf der Proktodealdrüsen widerspiegelt, ist die Neigung zur Entzündungsbildung bei subepithelial gelegenen Drüsen sehr wahrscheinlich aufgrund ihrer oberflächlicheren Lage deutlich geringer.

Die höhere Inzidenz des Fistelleidens bei Männern erschließt sich jedoch nicht



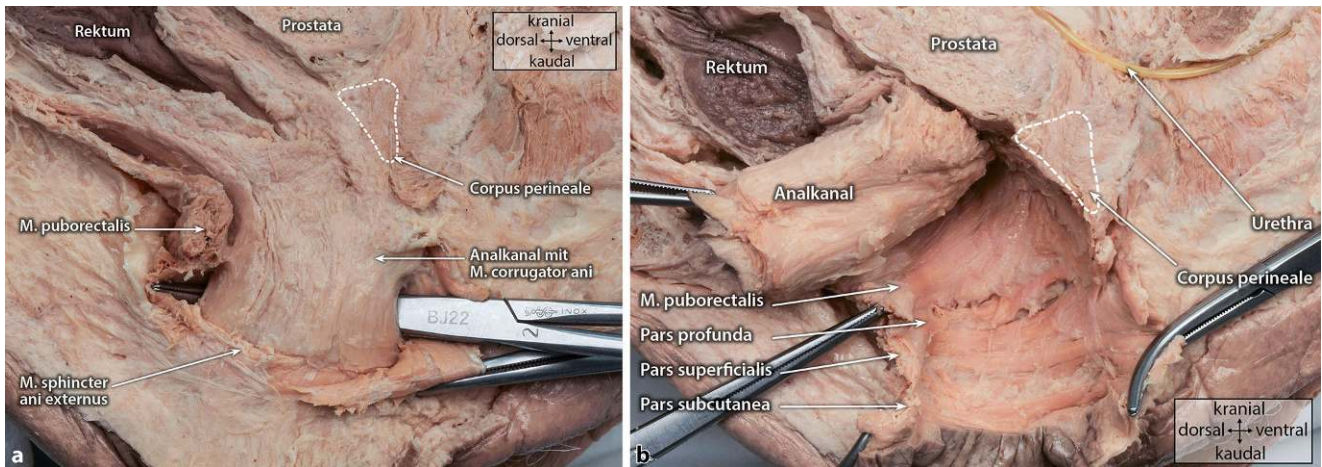


**Abb. 2** ▲ **a** Anale Sphinktermuskulatur. Parasagittaler Schnitt durch den analen Sphinkterapparat. Gut erkennbar sind das Innenrelief des oberen Analkanals, die angeschnittenen Hämorrhoidalpolster sowie die lamellenförmige Anordnung der ringförmigen Faserzüge des M. sphincter ani internus mit eingelagerter Vene. Kaudal erscheint die Durchflechtung des M. sphincter ani externus (Pars subcutanea) durch den M. corrugator ani. Formalin-fixiertes, männliches Präparat. **b** M. corrugator ani („conjoint longitudinal muscle“). Die ringförmige Muskulatur des M. sphincter ani internus ist scharf von den längsverlaufenden Muskelfasern des M. corrugator ani abpräpariert. Gut erkennbar ist die Vereinigung von Fasern des M. pubococcygeus mit dem M. corrugator ani zum sog. „conjoint longitudinal muscle“. Präparat identisch mit **Abb. 2a**. **c** Intersphinktärer Spalt/raum/M. sphincter ani externus. Der M. corrugator ani ist kaudal scharf von der Pars subcutanea des M. sphincter ani externus abgetrennt und angehoben. Dadurch wird der intersphinktäre Spalt/raum eröffnet. Gut erkennbar sind die nur mit lockerem Bindegewebe gefüllten Lücken zwischen den Anteilen des M. sphincter ani externus. Präparat identisch mit **Abb. 2a**. (Mit freundl. Genehmigung, © S. Stelzner, T. Wedel und C. Franke, alle Rechte vorbehalten)

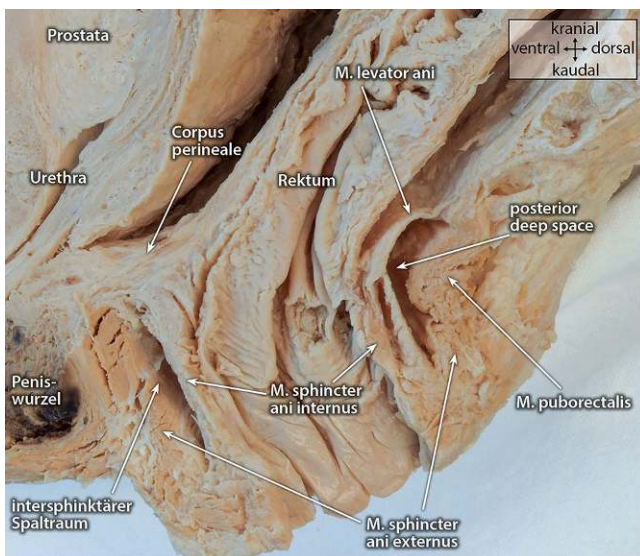allein aus der Drüsenanatomie bzw. ihres im Vergleich zu Frauen leicht erhöhten Vorkommens. Weitere Faktoren, wie z. B. höhere Kontinenzreserve, längerer Analkanal, steilerer Levatortrichter oder stärkerer Analsphinktertonus, tragen mögli-

cherweise zur Prädisposition des männlichen Geschlechts bei.

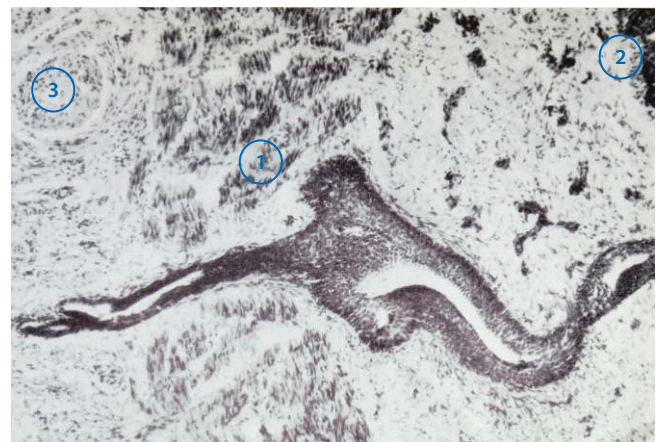



**Abb. 3** ▲ **a** Analer Sphinkterapparat mit intersphinktären Spaltraum. Parasagittaler Schnitt durch den anorektalen Sphinkterapparat. Der rechtsseitige Anteil des M. sphincter ani externus ist entfernt, sodass der den Analkanal umgebende Zylinder des M. ani internus erkennbar ist. Die Präparierklemme liegt im intersphinktären Spaltraum. Ventral deutlich erkennbar die Verankerung des anorektalen Übergangs am Corpus perineale („perineal body“). Formalin-fixiertes, männliches Präparat. **b** M. sphincter ani externus und M. puborectalis. Der Analkanal ist in der Ebene des intersphinktären Spaltraums nach kraniodorsal luxiert, sodass die einzelnen Anteile des M. sphincter ani externus mit den dazwischengelagerten lockeren Bindegewebsräumen sichtbar werden. Die Verbindung zum Corpus perineale wurde scharf durchtrennt. Präparat identisch mit **Abb. 3a**. (Mit freundl. Genehmigung, © S. Stelzner, T. Wedel und C. Franke, alle Rechte vorbehalten)



**Abb. 4** ▲ Anorektalregion mit sog. „posterior deep space“. Mediosagittaler Schnitt durch die Anorektalregion. Gut erkennbar sind die analen Sphinkteren mit dem intersphinktären Spaltraum, insbesondere der vom M. levator ani nach kranial begrenzte, als „posterior deep space“ bezeichnete, dorsale Abschnitt. Formalin-fixiertes, männliches Präparat. (Mit freundl. Genehmigung, © S. Stelzner, T. Wedel und C. Franke, alle Rechte vorbehalten)



**Abb. 5** ▲ Proktodealdrüse. Histologischer Schnitt durch Analkanal. Die Proktodealdrüse reicht vom Analkanalumen (2) durch den M. sphincter ani internus (1) bis in den M. corrugator ani (3). Der submuköse Anteil besteht aus einem mehrreihigen Zylinderepithel, der intramuskuläre Anteil aus einem einreihigen Zylinderepithel. (Aus [20] mit freundl. Genehmigung, © John Wiley and Sons, alle Rechte vorbehalten)

## Ausbreitungswege und -räume von Analfisteln

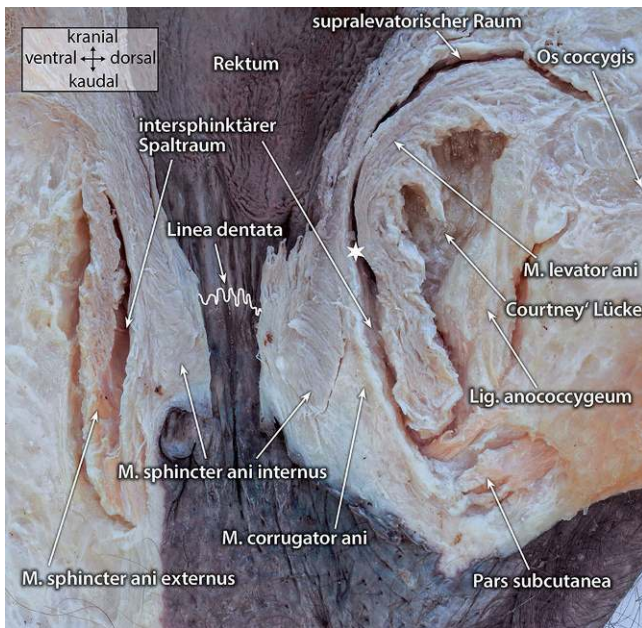
### Intersphinktärer Spaltraum

Für die Ausbreitung von Analfisteln stellt der intersphinktäre Spaltraum den entscheidenden anatomischen Bezugspunkt

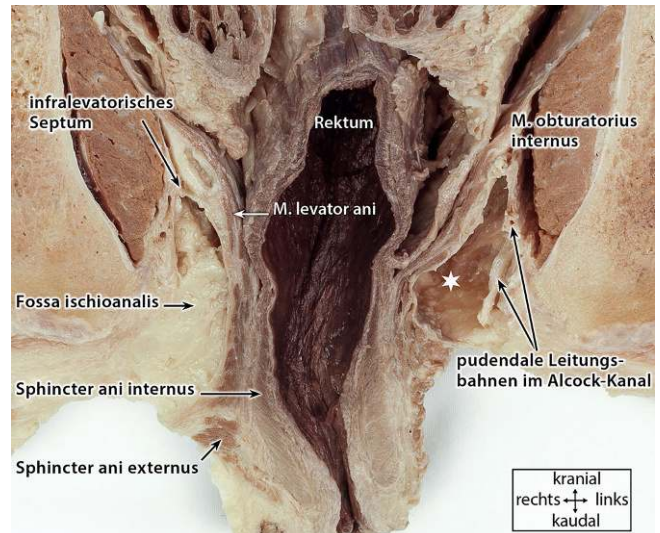
dar [30]. Er wird radiär von den beiden Zylindern des M. sphincter ani externus und des M. sphincter ani internus, genauer der äußeren Zirkumferenz des M. corrugator ani, begrenzt. Diese beiden Zylinder werden durch eine relativ leicht zu separierende, lockere Bindegewebschicht („interface“) voneinander

getrennt. Ein tatsächlicher Raum entsteht erst durch die Ansammlung von Eiter im Rahmen einer intersphinktären Abszedierung. Hiervon abzugrenzen ist das bindegewebig festere Stratum intermusculare zwischen M. corrugator ani und M. sphincter ani internus. Da hier jedoch häufig der Drüsengrund der Proktodeal-





**Abb. 6** ▲ Analer Sphinkterapparat mit Lig. anococcygeum. Mediosagittaler Schnitt durch die Anorektalregion. Das ischioanale Fett zwischen M. levator ani und Lig. anococcygeum wurde entfernt. Dieses Areal entspricht der Courtney-Lücke und verbindet beide ischioanalen Gruben. Der Stern markiert den „posterior deep space“ (s. auch **Abb. 4**). Formalin-fixiertes, männliches Präparat. (Mit freundl. Genehmigung, © S. Stelzner, T. Wedel und C. Franke, alle Rechte vorbehalten)



**Abb. 7** ▲ Fossa ischioanalis. Koronar geschnittenes Becken mit Ansicht von ventral. In der rechtsseitigen Fossa ischioanalis ist das infralevatorische Septum erkennbar. Aus der linksseitigen Fossa ischioanalis (Stern) wurde das Fett teilweise entfernt. Formalin-fixiertes, männliches Präparat, mit altersbedingtem Descensus perinei. (Mit freundl. Genehmigung, © S. Stelzner, T. Wedel und C. Franke, alle Rechte vorbehalten)

drüsen zu finden ist, stellt auch diese Schicht einen potenziellen Ausbreitungsweg dar, der sich jedoch eher in longitudinaler Richtung manifestiert [30].

Der intersphinkteräre Spaltraum wird kranial durch die Vereinigung von Fasern des M. pubococcygeus und der Rektumlängsmuskulatur zum sog. „conjunct longitudinal muscle“ (M. corrugator ani) und kaudal durch die Durchflechtung der Pars superficialis des Externus durch den M. corrugator ani begrenzt. Die Ausdehnung des intersphinkterären Spaltraums ist bezogen auf seine Zirkumferenz unterschiedlich. Anterior stützt sich das Anorektum am Centrum tendineum perinei/ Corpus perineale („perineal body“) ab, einer zentralen fibromuskulären Struktur im Perineum, mit welcher viele muskuläre und fibröse Strukturen des Beckenbodens verbunden sind [25, 41]. Hierzu gehören die kaudale Begrenzung des Septum rectogenitale (Denonvilliers-Faszie), Fasern der anterioren Rektumlängsmuskulatur [1], die parietale pelvine Faszie und die Mm. pubococcygeus, puborectalis, sphincter ani externus, transversus perinei superficialis und bulbospongio-

sus. Nach ventral sind bei der Frau die hintere Vaginalkommissur, beim Mann die membranöse Urethra an den „perineal body“ angeheftet. Somit besteht ventral nur ein schmaler Saum des intersphinkterären Spaltraums.

Von dorsal strahlen die Fasern der pubococcygealen Raphe und weiter kaudal das Lig. anococcygeum in den analen Schließmuskelapparat ein. Während das Lig. anococcygeum in der Pars superficialis des M. sphincter ani externus verankert ist, ist die pubococcygeale Raphe mit dem M. corrugator ani von kranial kommend kurzstreckig, aber eng verbunden [38]. Die Verbindung der pubococcygealen Raphe mit dem analen Sphinkterapparat besteht aus fibrösen und glattmuskulären Komponenten [38] und wird von einigen Autoren auch als M. puboanalis beschrieben. Dadurch ist die orale Ausdehnung des intersphinkterären Spaltraums dorsal etwas länger als ventrolateral. Diese dorsal gelegene Ausbuchtung des intersphinkterären Spaltraums ist für die Pathogenese von Analfisten von besonderer Bedeutung (s. Abschnitt „Posterior deep space“).

Darüber hinaus ist der dorsale intersphinkteräre Spaltraum für die Ausbreitung eines intersphinkterären Hufeisenabszesses durchlässig. Ventral gelegene Hufeisenabszesse hingegen kommen wegen der beschriebenen zentralen anatomischen Position des „perineal body“ praktisch nicht vor. Aus diesem Grund weichen auch ventral gelegene Fistelverläufe entweder nach 1 Uhr oder nach 11 Uhr aus.

### M. sphincter ani externus und M. puborectalis

Zwischen den muskulären Anteilen des M. sphincter ani externus bestehen bindegewebige Lücken, die als Ausbreitungswege für die Infektion auf unterschiedlichen Etagen fungieren können (**Abb. 2c und 3b**). Diese in mehreren Etagen angeordneten Loci minoris resistentiae können die unterschiedlich hoch verlaufenden transsphinkterären Fisteln erklären. Gleichermassen ist die Verbindung zwischen Pars profunda des M. sphincter ani externus und M. puborectalis bzw. zwischen M. puborectalis

und M. pubococcygeus nur locker ausgebildet, sodass das Infektionsgeschehen den gesamten Externus bzw. als suprasphinktäre Fistel auch den M. puborectalis kranial umgreifen kann. Der daraus resultierende Bumerang-förmige Verlauf zeigt immer die Problematik einer hohen und damit komplexen Analfistel an [37]. Aufgrund der nach ventral geöffneten Puborektalisschlinge und der zentralen Lage des „perineal body“ verlaufen ventral gelegene Fisteln in aller Regel nicht suprasphinktär sondern transsphinktär.

### „Posterior deep space“

Ein besonderes Sammelbecken, zumindest für die initiale Entzündung, stellt der dorsalseitige kraniale Ausläufer des intersphinktären Spaltraums dar. Hier schiebt sich die Infektion zwischen die Anheftung des M. pubococcygeus (pubococcygeale Raphe) und den M. puborectalis, um von diesem Ausgangspunkt ihren weiteren Verlauf zu suchen (Abb. 4). Diese topographische Region wurde von Kurihara et al. als „posterior deep space“ beschrieben und auch von weiteren Autoren als pathogenetisches Grundkonzept für die Behandlung komplexer Fisteln genutzt [18, 36, 42]. Dieser in der Tiefe der analen Schließmuskulatur gelegene Raum muss bei der Fistelchirurgie dorsal gelegener komplexer Fisteln präparatorisch besonders gewürdigt werden.<sup>1</sup>

### Fossa ischioanal

Lateral grenzt der anale Sphinkterapparat an die mit Fettlobuli mittlerer Größe gefüllten und von Bindegewebssepten durchzogenen Fossae ischioanales [33]. Beide Seiten stehen dorsal über den Gewebsraum zwischen pubococcygealer

Raphe und Lig. anococcygeum (Courtney-Lücke, Abb. 6) in Verbindung [3]. Entsprechend gestattet diese kontinuierliche Verbindung die Ausbreitung eines zunächst einseitigen ischioanal Abszesses zu einem sog. Hufeisenabszess, der beidseitig den ischioanal Geweberaum durchzieht [31]. Eine weitere Besonderheit des ischioanal Raums besteht in den bereits erwähnten Septen. Insbesondere kaudal des M. levator ani wurde ein Septum als infralevatorisches Septum hervorgehoben (Abb. 7), welches zu weit nach ventral verlaufenden, eng an die Unterseite des Levatortrichters angeschmiegte Fistelausläufern führen kann [18].

### Supralevatorischer Raum

Der M. levator ani teilt das Becken als Diaphragma pelvis in einen supralevatorischen (Spatium subperitoneale) und einen infralevatorischen Raum (Spatium perineum profundum). Er wird vom flächigen M. ileococcygeus, dem in dorsoventraler Orientierung bandförmigen M. pubococcygeus und dem M. puborectalis gebildet. Funktionell gehört auch der ebenfalls flächige M. coccygeus zur Beckenbodenmuskulatur. Die Levatormuskulatur ist trichterförmig ausgerichtet mit Durchtrittsmöglichkeiten für das Anorektum (Hiatus analis) und die Urogenitalorgane (Hiatus urogenitalis). Wie schon beschrieben, vereinigen sich Fasern aus dem M. pubococcygeus lateral und dorsal mit der Rektumlängsmuskulatur zum „conjunct longitudinal muscle“. In diesem Fusionsbereich, der aus anatomischer Sicht zunächst keine präformierten Lücken bietet, kann es zu einem Übertritt der aus dem intersphinktären Spaltraum kommenden Entzündung nach kranial in den supralevatorischen Bindegewebsraum kommen. Nach Erfahrung der Autoren wird dieser Weg allerdings nur bei lange schwelenden oder besonders aggressiven Entzündungen (z. B. M. Crohn) ausgebildet. Darüber hinaus wurde bereits durch Parks [30] ein intramuraler, oralwärts gerichteter Ausbreitungsweg beschrieben, der sich zwischen rektaler Ring- und Längsmuskulatur in longitudinaler Richtung ausdehnt. Als Ausgangspunkt

hierfür kommen – wie im Abschnitt „Intersphinktärer Spaltraum“ beschrieben – insbesondere solche Proktodealdrüsen in Frage, die mit ihrem Drüsengrund zwischen diesen beiden Muskelschichten gelegen sind.

### Fazit für die Praxis

- Das Verständnis der analen und perianalen Anatomie macht die Pathologie von Analfisteln sehr gut nachvollziehbar.
- Nur wenige Proktodealdrüsen erreichen mit ihrem Drüsengrund den intersphinktären Spaltraum.
- Der orale intersphinktäre Raum bei 6 h SSL besitzt für dorsal gelegene Fistelverläufe als sog. „posterior deep space“ eine besondere Bedeutung.
- Eine Reihe präformierter, bindegewebiger Lücken in den muskulären Anteilen des M. sphincter ani externus und seiner kranialen Verbindung zum M. puborectalis erklären die unterschiedlichen Etagen der radiären Ausbreitung von transsphinktären Fisteln sowie die Ausbildung von suprasphinktären Fisteln.
- Ventral gelegene Fisteln weichen aufgrund des zentral gelegenen, kompakten Centrum tendineum perinei („perineal body“) von der 12-Uhr-Position nach lateral ab und verlaufen praktisch nie suprasphinktär.
- Die horizontale Ausbreitung der hufeisenartig geformten Abszesse bzw. der als Ringfistel bezeichneten, chronischen Variante der Entzündung folgt in den unterschiedlichen Ebenen der Zirkumferenz ebenfalls anatomisch beschreibbaren präformierten Loci minoris resistentiae.
- In der Fossa ischioanal sind Septen nachweisbar, von denen das infralevatorische Septum zu eng an den Levatortrichter angeschmiegten Fistelausläufern führen kann.

<sup>1</sup> Von Hanley wurde 1965 das Konzept des „deep postanal space“ etabliert, welches die Drainage des dorsal gelegenen ischioanal Abszesses zugrunde legt. Damit wird aber nicht der „posterior deep space“ beschrieben, welcher innerhalb des M. sphincter ani externus liegt, wohingegen sich der „deep postanal space“ außerhalb befindet und dem dorsalen Anteil der Fossa ischioanal entspricht. Die Ähnlichkeit der Nomenklatur hat im englischen Schrifttum zur Verwirrung geführt [10, 27, 40].



## Korrespondenzadresse



**PD Dr. S. Stelzner**  
Klinik für Allgemein-,  
Viszeral und Thoraxchirurgie,  
Krankenhaus Dresden-  
Friedrichstadt  
Friedrichstr. 41, 01067 Dres-  
den, Deutschland  
sigmar.stelzner@  
klinikum-dresden.de



**Prof. Dr. T. Wedel**  
Anatomisches Institut,  
Zentrum für Klinische  
Anatomie, Christian-  
Albrechts-Universität zu Kiel  
Otto-Hahn-Platz 8, 24118 Kiel,  
Deutschland  
t.wedel@anat.uni-kiel.de

**Danksagung.** Die Autoren danken Stefanie Gundlach für die Hilfe bei der Herstellung und Fotodokumentation anatomischer Präparate sowie Clemens Franke und Florian Keller für die graphische Bearbeitung der Abbildungen und Erstellung der Schemazeichnung.

## Einhaltung ethischer Richtlinien

**Interessenkonflikt.** S. Stelzner und T. Wedel geben an, dass kein Interessenkonflikt besteht.

Für diesen Beitrag wurden von den Autoren keine Studien an Menschen oder Tieren durchgeführt. Für die aufgeführten Studien gelten die jeweils dort angegebenen ethischen Richtlinien.

## Literatur

- Aigner F, Zbar AP, Ludwikowski B, Kreczy A, Kovacs P, Fritsch H (2004) The rectogenital septum: morphology, function, and clinical relevance. *Dis Colon Rectum* 47:131–140
- Chiari H (1878) Über die analen Divertikel der Rektumschleimhaut und ihre Beziehung zu den Analfisteln. *Wien Med Press* 19:1482–1483
- Courtney H (1949) The posterior subsphincteric space; its relation to posterior horseshoe fistula. *Surg Gynecol Obstet* 89:222–226
- Fenger C, Filipe MI (1981) Mucin histochemistry of the anal canal epithelium. Studies of normal anal mucosa and mucosa adjacent to carcinoma. *Histochem J* 13:921–930
- Fritsch H, Aigner F, Ludwikowski B, Reinstadler-Zankl S, Illig R, Urbas D, Schwarzer C, Logato S (2007) Epithelial and muscular regionalization of the human developing anorectum. *Anat Rec* 290:1449–1458
- Fritsch H, Brenner E, Lienemann A, Ludwikowski B (2002) Anal sphincter complex: reinterpreted morphology and its clinical relevance. *Dis Colon Rectum* 45:188–194
- Fritsch H, Zehm S, Illig R, Moser P, Aigner F (2010) New insights into the development and differentiation of the human anorectal epithelia. Are there clinical consequences? *Int J Colorectal Dis* 25:1231–1242
- Goligher JC, Leacock AG, Brossy JJ (1955) The surgical anatomy of the anal canal. *Br J Surg* 43:51
- Hamperl H (1925) Über Anal- und Circumanaldrüsen. *Z Wiss Zool* 124:542
- Hanley PH (1965) Conservative surgical correction of horseshoe abscess and fistula. *Dis Colon Rectum* 8:364–368
- Henrich M (1979) Vergleichend-anatomische Untersuchungen zum Bauprinzip der Proktodaealdrüsen und deren Bedeutung für die Pathogenese anorektaler Infektionen. *Zentralbl Chir* 104:862–870
- Hill MR, Small CS, Hunt GM, Richards LJ (1949) Development of anal ducts and glands with reference to the pathogenesis of anorectal disease. *Arch Pathol* 47:350
- Johnson FP (1914) The development of the rectum in the human embryo. *Am J Anat* 16:1
- Kinugasa Y, Arakawa T, Murakami G, Fujimiya M, Sugihara K (2014) Nerve supply to the internal anal sphincter differs from that to the distal rectum: an immunohistochemical study of cadavers. *Int J Colorectal Dis* 29:429–436
- Klosterhalfen B, Offner F, Vogel P, Kirkpatrick CJ (1991) Anatomic nature and surgical significance of anal sinus and anal intramuscular glands. *Dis Colon Rectum* 34:156–160
- Kraković M (1974) Untersuchung über die Verteilung der Proktodaealdrüsen beim Menschen in Bezug auf den Umkreis des Analkanals und ihre Beziehung zur anorektalen Fistel. *Langenbecks Arch Chir* 336:141–154
- Kratzer GL, Dockerty MB (1947) Histopathology of the anal ducts. *Surg Gynecol Obstet* 84:333–338
- Kurihara H, Kanai T, Ishikawa T, Ozawa K, Kanatake Y, Kanai S, Hashiguchi Y (2006) A new concept for the surgical anatomy of posterior deep complex fistulas: the posterior deep space and the septum of the inschiorectal fossa. *Dis Colon Rectum* 49:537–44
- Li FF, Zhang T, Bai YZ, Yuan ZW, Wang WL (2011) Spatiotemporal expression of Wnt5a during the development of the hindgut and anorectum in human embryos. *Int J Colorectal Dis* 26:983–988
- Lilius HG (1968) Fistula-in-ano, an investigation of human foetal anal ducts and intramuscular glands and a clinical study of 150 patients. *Acta Chir Scand Suppl* 383:7–87
- Lunniss PJ, Phillips RKS (1992) Anatomy and function of the anal longitudinal muscle. *Br J Surg* 79:882–884
- McCull I (1967) The comparative anatomy and pathology of anal glands. *Ann R Coll Surg Engl* 40:36–67
- Milligan ET, Morgan CN (1934) Surgical anatomy of the anal canal. *Lancet* 2:1151, 1213
- Muranaka F, Nakajima T, Iwaya M, Ishii K, Higuchi K, Ogiwara N, Miyagawa S, Ota H (2018) A Comparative Immunohistochemical Study of Anal Canal Epithelium in Humans and Swine, Focusing on the Anal Transitional Zone Epithelium and the Anal Glands. *Anat Rec* 301:796–805
- Oh C, Kark AE (1973) Anatomy of the perineal body. *Dis Colon Rectum* 16:444–454
- O'Kelly TJ, Davies JR, Brading AF, Mortensen NJ (1994) Distribution of nitric oxide synthase containing neurons in the rectal myenteric plexus and anal canal. Morphologic evidence that nitric oxide mediates the rectoanal inhibitory reflex. *Dis Colon Rectum* 37:350–357
- Ortega AE (2016) Requiem on the deep postanal space and supralelevator abscess. *Dis Colon Rectum* 59:e409
- Parks A (1956) The surgical treatment of haemorrhoids. *Br J Surg* 43:337–351
- Parks A (1961) Pathogenesis and treatment of fistula-in-ano. *BMJ* 1:463
- Parks AG, Gordon PH, Hardcastle JD (1976) A classification of fistula-in-ano. *Br J Surg* 63:1–12
- Schwandner O, Wedel T (2016) Analabszess und Analfistel. Anatomisch-topografische Grundlagen. In: Schwandner O (Hrsg) *Proktologische Diagnostik*. Springer, Berlin Heidelberg, 580–88
- Seow-Choen F, Ho JM (1994) Histoanatomy of anal glands. *Dis Colon Rectum* 37:1215–1218
- Soljanik I, Janssen U, May F, Fritsch H, Stief CG, Weissenbacher ER, Friese K, Lienemann A (2012) Functional interactions between the fossa ischio-analis, levator ani and gluteus maximus muscles of the female pelvic floor: a prospective study in nulliparous women. *Arch Gynecol Obstet* 286:931–938
- Stelzner S, Böttner M, Kupsch J, Kneist W, Quirke P, West NP, Witzigmann H, Wedel T (2018) Internal anal sphincter nerves—a macroanatomical and microscopic description of the extrinsic autonomic nerve supply of the internal anal sphincter. *Colorectal Dis* 20:O7–O16
- Stelzner S, Wedel T (2018) Anatomie und Physiologie der Anorektalregion. In: Mölle B, Ommer A, Lange J, Girona J (Hrsg) *Chirurgische Proktologie*, 3. Aufl. Springer, Berlin Heidelberg, 54–17
- Tan KK, Koh DC, Tsang CB (2013) Managing deep postanal space sepsis via an intersphincteric approach: our early experience. *Ann Coloproctol* 29:55–59
- Tobisch A, Stelzner S, Hellmich G, Jacksch T, Witzigmann H (2012) Total fistulectomy with simple closure of the internal opening in the management of complex cryptoglandular fistulas. *Dis Colon Rectum* 55:750–755
- Tsukada Y, Ito M, Watanabe K, Yamaguchi K, Kojima M, Hayashi R, Akita K, Saito N (2016) Topographic anatomy of the anal sphincter complex and levator ani muscle as it relates to intersphincteric resection for very low rectal disease. *Dis Colon Rectum* 59:426–433
- Uz A, Elhan A, Ersoy M, Tekdemir I (2004) Internal anal sphincter: an anatomic study. *Clin Anat* 17:17–20
- Williams JG (2016) Complex fistula-in-ano: a small step forward in understanding? *Dis Colon Rectum* 59:707–709
- Wu Y, Dabhoiwala NF, Hagoort J, Shan JL, Tan LW, Fang BJ, Zhang SX, Lamers WH (2015) 3D topography of the young adult anal sphincter complex reconstructed from undeformed serial anatomical sections. *PLoS ONE* 10:e132226
- Zhang H, Zhou Z, Hu B, Liu D, Peng H, Xie S, Su D, Ren D (2016) Clinical significance of two deep posterior perianal spaces to complex cryptoglandular fistulas. *Dis Colon Rectum* 59:766–777