

# Colecistectomia videolaparoscópica por trocarte único (SITRACC®) – Uma nova opção

## *Laparoscopic cholecystectomy by single trocar access(SITRACC®) – A new option*

MARCUS VINICIUS DANTAS DE CAMPOS MARTINS, TCBC - RJ<sup>1</sup>; JAMES SKINOVSKY, TCBC- PR<sup>2</sup>; DJALMA ERNESTO COELHO<sup>3</sup>

### R E S U M O

**Objetivo:** Apresentar uma nova abordagem cirúrgica para realização de colecistectomia videolaparoscópica. **Método:** Em outubro de 2008 realizamos a primeira colecistectomia videocirúrgica por acesso transumbilical único, em humano, com a utilização do equipamento denominado SITRACC® – *Single Trocar Access*. A operação foi realizada em paciente do sexo feminino e constituiu dos passos clássicos da colecistectomia videolaparoscópica, com a utilização de instrumental flexível especial. **Resultados:** O tempo operatório foi de 64 minutos, não sendo necessária a introdução de trocárteres adicionais. A evolução pós-operatória ocorreu de maneira satisfatória, sem nenhuma intercorrência. **Conclusão:** A colecistectomia por acesso umbilical único, com uso do SITRACC, mostrou-se plenamente viável em humanos. Com o avançar tecnológico do instrumental, novas cirurgias poderão ser realizadas por esse método.

**Descritores:** Colecistectomia Laparoscópica/métodos. Colecistectomia Laparoscópica/instrumentação. Procedimentos Cirúrgicos Minimamente Invasivos.

### INTRODUÇÃO

No ano de 1987, pelas mãos dos franceses Mouret e Perissat, teve início a videocirurgia, uma das maiores revoluções da história da arte cirúrgica, comparável a grandes avanços do passado tais como a descoberta da anestesia e da antibioticoterapia. A cirurgia minimamente invasiva trouxe consigo menor sofrimento, alterações metabólicas mais brandas e recuperação mais rápida aos pacientes, disseminando-se pelas salas cirúrgicas do mundo de maneira rápida e entusiasmada.

O permanente aperfeiçoamento do equipamento óptico, bem como do instrumental utilizado na videocirurgia, permitiu que operações cada vez mais complexas pudessem ser realizadas pelo método minimamente invasivo.

Diversas tecnologias paralelas e novas abordagens surgiram a reboque da revolução cirúrgica em curso, tais como a cirurgia à distância (ou telecirurgia), a robótica aplicada à cirurgia, o ensino pela internet, a realidade virtual, a cirurgia por orifícios naturais e a operação por trocarte único.

#### A Cirurgia Endoscópica Transumbilical ou TUES (Transumbilical Endoscopic Surgery) e o SITRACC

Em 2004 Kaloo<sup>1</sup> publicou, pela primeira vez, um trabalho versando sobre acesso transluminal aos órgãos da cavidade abdominal, utilizando o acesso transgástrico em suínos. Este método é hoje conhecido como NOTES (*Natu-*

*ral Orifices Transluminal Endoscopic Surgery*). Desde então diversos pesquisadores ao redor do planeta vem desenvolvendo estudos sobre o desenvolvimento de novos equipamentos e instrumental para esta abordagem, visando definir sua viabilidade e aplicação prática.

Em 2005, na cidade de New York, reuniram-se alguns membros da *American Society of Gastrointestinal Endoscopy* (ASGE) e da *Society of American Gastrointestinal and Endoscopic Surgeons* (SAGES) e criaram um grupo que foi denominado NOSCARG (*Natural Orifices Surgery Consortium for Assessment and Research*) que redigiu um documento denominado *White Paper* ([www.noscar.org/whitepaper.html](http://www.noscar.org/whitepaper.html)) que definiu linhas de pesquisa, potenciais benefícios e prioridades.<sup>2,3</sup>

Os autores publicaram sua experiência inicial com a cirurgia endoscópica transluminal por orifícios naturais em 2006<sup>4</sup>. Nesta ocasião utilizaram a abordagem trans-gástrica e verificaram que algumas barreiras deveriam ser vencidas para que este novo método pudesse ter a sua aplicação prática difundida.

O treinamento e a demanda por novas estações de trabalho, bem como o acesso à cavidade abdominal, o fechamento gástrico, o potencial infeccioso, novos equipamentos para sutura endoscópica e a orientação espacial estão entre as maiores dificuldades para o desenvolvimento da cirurgia trans-luminal.

Em 2007, Zhu publicou sua primeira experiência utilizando o umbigo como via de acesso único à cavidade peritoneal, tendo realizado a fenestração de um cisto he-

Este artigo contém um vídeo na versão eletrônica.

Trabalho realizado no Hospital da Cruz Vermelha – Filial do Paraná, Curitiba, PR.

1 Professor de Cirurgia do Curso de Medicina da Universidade Estácio de Sá- RJ- BR; 2 Professor Titular de Clínica Cirúrgica do Curso de Medicina da Universidade Positivo - Curitiba - PR-BR; 3 Professor de Cirurgia do Curso de Medicina da Universidade Estácio de Sá – RJ.

pático, seguido por exploração abdominal e apendicectomia, designando esta nova técnica como *Transumbilical Endoscopic Surgery* (TUES).<sup>5</sup>

Visando desenvolver e viabilizar a operação por trocarte único, foi desenvolvida uma nova plataforma operatória denominada SITRACC® (Edlo® Company, Brasil), composta por trocarte com quatro canais, por onde trabalham instrumental flexível especial e uma óptica de 5mm (Figuras 1 e 2). Pinças apreensoras, tesouras, "hook" e clipadores, todos articulados, foram especialmente desenvolvidos, permitindo ao cirurgião trabalhar com diversos movimentos em um mesmo eixo.

### Técnica operatória

Após aprovação pelo Comitê de Ética em Pesquisa do Hospital da Cruz Vermelha – Filial do Paraná, em Curitiba – PR, foi realizada em dez de outubro de 2008 a primeira colecistectomia SITRACC, em paciente do sexo feminino, com idade de 46 anos e portadora de colelitíase múltipla sintomática. A operação consistiu nos passos clássicos da colecistectomia videocirúrgica e sua duração foi de 64 minutos.

A paciente foi posicionada de maneira habitual para colecistectomia videolaparoscópica (decúbito dorsal, proclive e lateralização à esquerda), sendo a introdução do trocarte único SITRACC realizada por técnica aberta. Foi utilizado instrumental flexível especialmente desenvolvido para o método e óptica de 5mm, com angulação de 30 graus. O ato operatório transcorreu sem complicações (filme anexo) e não houve necessidade da introdução de trocarteres adicionais. A paciente preencheu os critérios para receber alta hospitalar 24 horas após o ato cirúrgico. Ela foi acompanhada até o 30º dia de pós-operatório e não apresentou qualquer complicação neste período.

Esta nossa primeira experiência realizando a colecistectomia pelo método do acesso laparoscópico com trocarte único (SITRACC®) mostrou-se viável e segura, po-

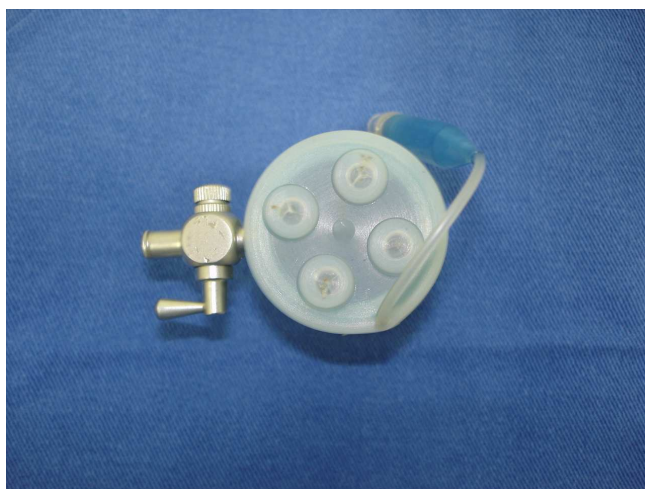


Figura 1 – Trocarter com múltiplos canais.

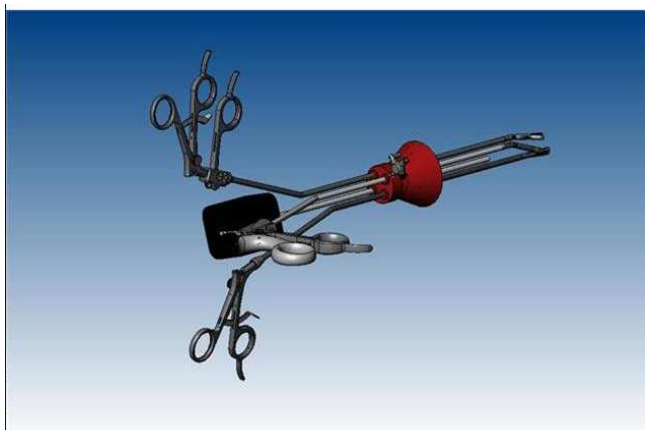


Figura 2 – Plataforma de trabalho com instrumentos flexíveis (esquema).

dendo representar uma importante opção evolutiva no arsenal da cirurgia minimamente invasiva.

## A B S T R A C T

**Background:** To present a new device for the execution of Laparoscopic Cholecystectomy. **Methods:** In October 2008 was performed the first human Single Trocar Access - Sitracc Cholecystectomy, in a female patient. The operation consisted in the classical steps of a laparoscopic cholecystectomy, using special flexible instruments and a 5 mm optical device. **Results:** The operative time was 64 minutes. There were no important complications at the post-operative phase. **Conclusion:** The cholecystectomy by the Single Trocar Access method is feasible in humans. With the improvement of the instruments and the multichannel trocar, new surgeries could be perform by this method, adding a new weapon in a continuous fight to benefit our patients.

**Key words:** Cholecystectomy, Laparoscopic/methods. Cholecystectomy, Laparoscopic / instrumentation. Surgical Procedures, Minimally Invasive.

## REFERÊNCIAS

1. Kalloo AN, Singh VK, Jagannath SB, Niyama H, Hill SL, Vaughn CA et al. Flexible transgastric peritoneoscopy: a novel approach to diagnostic and therapeutic interventions in the peritoneal cavity. *Gastrointest Endosc.* 2004; 60(1):114-7.
2. ASGE; SAGES. ASGE/SAGES Working Group on Natural Orifice Transluminal Endoscopic Surgery White Paper. *Gastrointest Endosc.* 2006; 63(2):199-203.
3. Giday SA, Kantsevov SV, Kaloo AN. Principle and history of Natural Orifice Transluminal Endoscopic Surgery (NOTES). *Minim Invasive Ther Allied Technol.* 2006; 15(6):373-7.

4. Martins MVDC, Coelho DE, Coelho JF, Rios M. Experiência Inicial com a Cirurgia Endoscópica Transluminal Através dos Orifícios Naturais. *Rev Bras Videocir.* 2006; 4(2):75-7.
5. Zhu JF. Scarless endoscopic surgery: NOTES or TUES. *Surg Endosc* 2007; 21(10):1898-9. Epub 2007 Aug 20.

Recebido em 17/10/2008

Aceito para publicação em 18/12/2008

Conflito de interesses: nenhum

Fonte de financiamento: nenhuma

**Como citar este artigo:**

Martins MVDC, Skinovsky J, Coelho DJ. Colecistectomia videolaparoscópica por single trocar access (SITRACC) – uma nova opção. *Rev Col Bras Cir.* [periódico na Internet] 2009; 36(2). Disponível em URL: <http://www.scielo.br/rcbc>

**Endereço para correspondência:**

Marcus Vinicius Dantas C. Martins

E-mail: [mvdantas@barralife.com.br](mailto:mvdantas@barralife.com.br)