

## Neoplasias quísticas pancreáticas

Benjamín Jordán-Pérez,\* Francisco Javier-Haro,\* Efraín Gómez-Herrera,\*\*  
José Manuel Hermosillo-Sandoval,\*\* Rocío Andrade-Madrid,\*\*\* Emilio Prieto-Díaz Chávez&

### Resumen

**Introducción:** Las neoplasias quísticas pancreáticas corresponden de 5 a 10 % de la totalidad de lesiones quísticas pancreáticas; por su potencial maligno el tratamiento es quirúrgico. Debido lo infrecuente de la patología, el objetivo de este trabajo fue presentar una serie de seis pacientes operados por un tumor quístico y analizar las características morfológicas, experiencia quirúrgica y seguimiento.

**Material y métodos:** Estudio retrospectivo de los expedientes clínicos, registros quirúrgicos y patológicos de pacientes con diagnóstico de neoplasia quística pancreática.

**Resultados:** Fueron cinco pacientes femeninos y uno masculino, con edad media de  $54 \pm 15$  años; el principal motivo de consulta fue el dolor abdominal; el cuadro clínico y los datos tomográficos fueron criterios de sospecha diagnóstica. La ubicación más frecuente del tumor fue en cuerpo y cola de páncreas. La operación más frecuente fue pancreatomecistomía distal. No hubo mortalidad operatoria mediata a 30 días. El diagnóstico histopatológico fue tres cistadenomas serosos, dos cistadenomas mucinosos y un cistadenocarcinoma. El seguimiento ha sido de cuatro años, en el que no se ha observado recidiva tumoral en los pacientes sobrevivientes.

**Conclusiones:** De esta serie se puede concluir que la historia natural del tumor quístico pancreático es generalmente benigna, pero puede ocasionar complicaciones por invasión directa a estructuras vecinas. El cuadro clínico, tomografía, pancreatografía y la punción son fundamentales para su manejo.

**Palabras clave:** Tumor quístico, páncreas, cistadenoma, cistadenocarcinoma.

### Summary

**Background:** Cystic neoplasms of the pancreas represent between 5% and 10% of all pancreatic tumors. Due to their malignant potential, surgery is indicated. Because of the uncommon nature of this pathology, the aim of this study was to present a series of six patients who were operated on for a cystic tumor and to analyze the morphological characteristics, surgical experience and follow-up.

**Methods:** This was a retrospective study. Clinical files were studied, as well as surgical and pathological registries from patients diagnosed with cystic neoplasms of the pancreas. Five females and one male were included with mean ages of  $54 \pm 15$  years. The main symptom was abdominal pain.

**Results:** Clinical course and CT scan results were the criteria for suspecting the diagnosis. In four out of six patients, the tumor was located within the body and tail of pancreas. The most frequent intervention was distal pancreatectomy. There was no mediate operative mortality in a 30-day period. Histopathological diagnoses were three serum cystoadenomas, two mucinous cystoadenomas and one cystoadenocarcinoma. After a 4-year follow-up, no recurrences of tumor have been reported in the surviving patients.

**Conclusions:** The natural history of cystic neoplasms of the pancreas is generally benign, but complications may occur by direct invasion of neighboring structures. Clinical course, tomography, pancreatography and puncture are fundamental for its treatment.

**Key words:** Cystic tumors, pancreas, cystadenoma, cystadenocarcinoma.

\* Servicio de Cirugía General, Unidad Médica de Alta Especialidad, Centro Médico Nacional de Occidente, Guadalajara, Jalisco.

\*\* Jefatura de Cirugía General y Apoyo Nutricional, Unidad Médica de Alta Especialidad, Centro Médico Nacional de Occidente, Guadalajara, Jalisco.

\*\*\* Anatomopatóloga egresada de la Unidad Médica de Alta Especialidad, Centro Médico Nacional de Occidente, Guadalajara, Jalisco.

& Doctor en Ciencias Médicas, Servicio de Cirugía General, Hospital General de Zona 1, Colima, Colima.

Instituto Mexicano del Seguro Social.

*Solicitud de sobretiros:*

Emilio Prieto-Díaz Chávez, Corregidora 380, Col. Jardines de la Corregidora, 28030 Colima, Colima, México.

Tel.: (312) 314 4404. Fax: (312) 313 0111.

E-mail: epdch@cgic.uco.mx

*Recibido para publicación:* 13-06-2007

*Aceptado para publicación:* 21-09-2007

## Introducción

Las neoplasias quísticas pancreáticas son relativamente raras y representan 5 a 10 % de la totalidad de las lesiones quísticas pancreáticas y 1 % de las neoplasias pancreáticas,<sup>1,2</sup> sin embargo, en años recientes se ha reportado aumento en su frecuencia. Desde el siglo XIX existen informes aislados de tumores quísticos pancreáticos donde ya se establece su relación con la degeneración maligna; a mediados del siglo pasado, Mozan describió una serie importante de pacientes, a pesar de esto cada vez son diagnosticadas con mayor frecuencia.<sup>3</sup>

Este tipo de tumores son lesiones que siempre deben diferenciarse de los pseudoquistes pancreáticos, los cuales no son verdaderas neoplasias, y de los quistes pancreáticos de etiología congénita o parasitaria, por lo que se les clasifica como lesiones primarias pancreáticas.<sup>1</sup> Las neoplasias quísticas tienen siempre un recubrimiento epitelial y fluido interno de forma constante, y se originan en las células glandulares de los ductos pancreáticos.<sup>1,4</sup> Compagno y Oertel en 1977 establecieron los lineamientos para la diferenciación de estas lesiones.<sup>5</sup> Las neoplasias quísticas más comunes son los cistadenomas serosos o adenomas microquísticos y los cistadenomas mucinosos, que degeneran frecuentemente a cistadenocarcinomas, sin embargo, hay otras menos frecuentes como el tumor quístico papilar, la ectasia ductal, el tumor quístico de células insulares, el cistadenocarcinoma acinar, el teratoma y el paranganglioma.<sup>1,3,5</sup> La mayoría de los casos se detecta entre la cuarta y sexta década de la vida, pero pueden aparecer a cualquier edad, sin embargo, no se conoce su incidencia precisa y afectan principalmente a las mujeres (relación de 9.1 a 6).<sup>1,2,6</sup>

Debido a lo infrecuente de esta patología, el objetivo de este trabajo fue analizar las características morfológicas, nuestra experiencia quirúrgica y seguimiento de una cohorte de pacientes portadores de neoplasias quísticas pancreáticas en la Unidad Médica de Alta Especialidad del Centro Médico de Occidente, Instituto Mexicano del Seguro Social.

## Material y métodos

Se trató de un estudio retrospectivo en el que se estudiaron los expedientes clínicos, los registros quirúrgicos y de patología de pacientes operados por diagnóstico de neoplasia quística de páncreas en el Departamento de Cirugía General, de la Unidad Médica de Alta Especialidad, Centro Médico de Occidente del Instituto Mexicano del Seguro Social, del mes de marzo de 2000 al mes de septiembre de 2004.

En cada paciente se determinó edad, sexo, cirugías previas, cuadro clínico, tiempo de evolución, estudios imagenológicos, resultado histopatológico. Se evaluó el diagnóstico preoperatorio, diagnóstico posoperatorio, localización y tamaño tumoral, tipo de cirugía y seguimiento.

Los estudios preoperatorios de imagen fueron la tomografía computarizada y el ultrasonido, que sirvieron para definir las características y localización de la lesión; la duodenoscopia con pancreatografía se utilizó para determinar comunicación entre el ducto pancreático y la lesión, así como para toma de biopsia utilizando la punción con aguja fina guiada para establecer las características del fluido de la lesión.

Los resultados se expresaron como frecuencias absolutas, medias, desviación estándar y rangos intercuartílicos.

## Resultados

Se estudiaron seis casos en los que se tenía el diagnóstico de neoplasia quística pancreática sometidos a procedimiento quirúrgico con intenciones de cirugía curativa; cinco del sexo femenino y uno masculino, con una edad de  $54 \pm 15$  años.

### Presentación clínica

Los síntomas fueron inespecíficos, pero el dolor abdominal fue el principal, en pacientes leve con evolución crónica y en uno de tipo intenso y agudo, localizado en hipocondrio derecho asociado a ictericia por oclusión biliar. Dos pacientes presentaron plenitud posprandial y vómitos de contenido gástrico; la lumbalgia, hiporexia y pérdida de peso fueron raras. El tiempo de evolución de los síntomas fue de 10 días a seis años. Una paciente portadora de adenoma microquístico en cabeza de páncreas cursó totalmente asintomática.

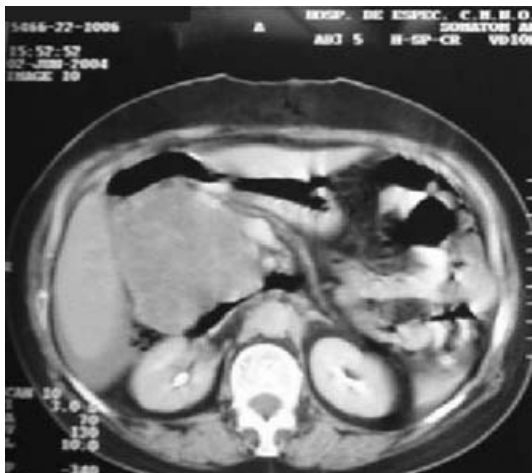En cinco pacientes se tuvo el diagnóstico de neoplasia quística pancreática antes de la cirugía y en otro que fue irreseccable se determinó hasta el posoperatorio con el resultado de la biopsia. Una paciente había sido portadora de cistadenoma mucinoso benigno y se le había operado con una derivación cistoentérica cuatro años antes.

### Estudios paraclínicos

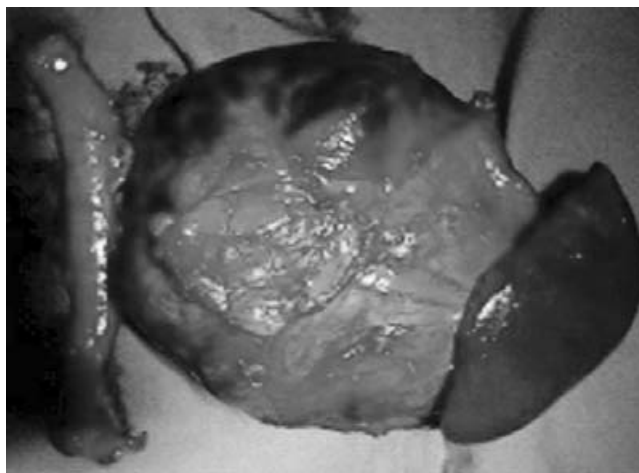
Los estudios de imagen comprendieron tomografía axial computarizada y ecosonograma en cinco enfermos, demostrando la lesión quística pancreática antes de la cirugía (figura 1). En tres se realizó colangiopancreatografía retrógrada endoscópica: uno portador de cistadenocarcinoma de cabeza de páncreas, el cual evidenció oclusión del ampulla de Vater; otro con cistadenoma de cola de páncreas, mostrando desviación del ducto pancreático por compresión tumoral y ausencia de comunicación con el tumor; una paciente reportada como normal, con cistadenoma seroso de cabeza de páncreas.

### Procedimientos quirúrgicos

La ubicación del tumor fue en cuerpo y cola pancreática en cuatro pacientes, en los cuales fue posible la cirugía resectiva; en



**Figura 1.** Tomografía de un cistadenoma seroso de cabeza de páncreas que no fue posible resecar por invasión a la vena y arteria mesentérica superior.



**Figura 2.** Cistadenoma mucinoso de páncreas de 18 x 20 x 18 cm, obtenido por pancreatomecтомía distal. Con anterioridad se había realizado erróneamente derivación cistoyeyunal.

los dos restantes se encontraron en cabeza del páncreas o cuello y proceso uncinado, lesiones que no fue posible resecar. El tamaño de los quistes fue en promedio de 11 x 9 x 8 cm, siendo la tumoración más grande de 18 x 20 x 18 cm (figura 2) y la más pequeña de 5 x 4 x 5 cm, siendo esta última irreseccable por infiltración tumoral a vena y arteria mesentérica y renal derecha. En un paciente con cistadenoma seroso se realizó solo resección distal por encontrar una tumoración quística de cabeza de páncreas infiltrante del sistema mesentérico portal.

El tipo de cirugía practicada se expresa en el cuadro I. El tiempo quirúrgico fue de 237 ± 100 minutos, y la estancia en hospital fue en promedio de 16 días (rango de 7 a 157 días); una paciente desarrolló sepsis abdominal posoperatoria por lo que permaneció hospitalizada más tiempo.

#### Histopatología

La anatomía patológica demostró tres cistadenomas pancreáticos serosos, dos cistadenomas pancreáticos mucinosos benignos, sin atipia ni displasia, y un cistadenocarcinoma. El hallazgo histológico más común fue la presencia de acinos pancreáticos en unión con la pared quística cubierta por epitelio plano simple (figura 3), o una línea epitelial de células cilíndricas con vacuolas de mucuina (figura 4).

#### Seguimiento

Después de la cirugía, los pacientes fueron seguidos por cuatro años. Al cabo de ese tiempo, cuatro pacientes portadoras del cistadenoma seroso de cabeza de páncreas continuaban asintomáticas; una paciente portadora de un cistadenoma mucinoso falleció a los seis meses de la cirugía por problemas cardiopulmonares;

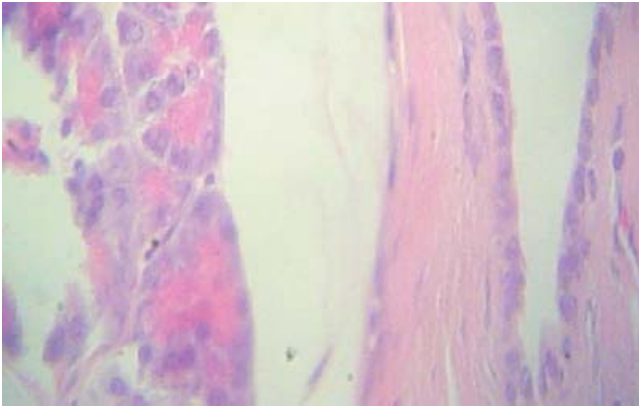
el paciente portador del cistadenocarcinoma murió por colangitis a los 30 meses de la cirugía por oclusión tumoral de la derivación biliar interna.

## Discusión

La neoplasia quística pancreática es una entidad infrecuente que supone aproximadamente 10 % del total de las lesiones quísticas pancreáticas y 1 % de los tumores del páncreas. En México, la entidad es rara. Aristi Urista<sup>7</sup> y Magaña,<sup>8</sup> en series por separado tienen informes de cinco casos o más en piezas quirúrgicas o de necropsia, siendo los demás reportes aislados de series de casos.<sup>9-11</sup> Estos informes discrepan con los resultados recientes de Sarr<sup>12</sup> y Sohn<sup>13</sup> con series de 84 y 60 pacientes, respectivamente, en los que se reconoce que si bien es una entidad rara existe un incremento de su frecuencia, debido en parte a mejores métodos de imagen.

**Cuadro I.** Cirugía en seis pacientes efectuada por tumor quístico del páncreas

Paciente	Cirugía previa	Cirugía realizada
1	Cistoyeyunostomía	Pancreatomecтомía distal
2	Colecistectomía y derivación externa	Biopsia y derivación interna
3	No	Pancreatomecтомía distal
4	No	Pancreatomec томía distal
5	No	Pancreatomec томía distal
6	Colecistectomía y plastia ventral	Pancreatomec томía distal



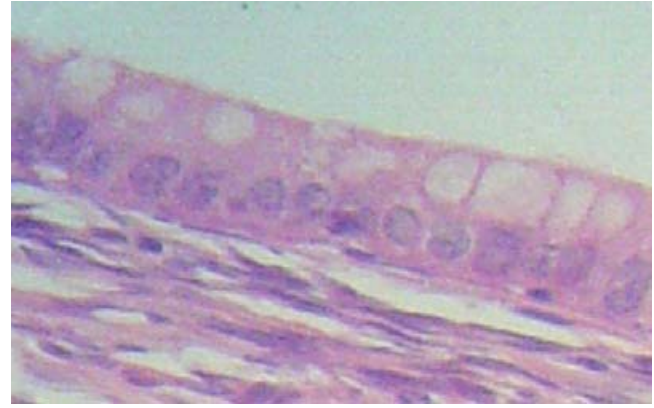
**Figura 3.** Cistadenoma seroso. Se observa acino pancreático a la izquierda y la pared quística con epitelio cúbico plano simple.

Las neoplasias quísticas pancreáticas se presentan generalmente en la sexta década de la vida y 60 a 80 % en el sexo femenino. Las lesiones quísticas del páncreas pueden corresponder a distintas entidades histopatológicas: el cistadenoma mucinoso y cistadenocarcinoma abarcan aproximadamente 50 % de los casos, seguidos por el cistadenoma seroso en 30 %, el restante 20 % se distribuye entre entidades todavía menos frecuentes como el tumor quístico papilar y la ectasia mucinosa ductal.<sup>2,4,11</sup>

Los pacientes con neoplasias quísticas de páncreas son un grupo heterogéneo con cuadro clínico inespecífico, aproximadamente 20 a 50 % de los casos se presenta con dolor abdominal alto, generalmente leve, por lo que tiende a la cronicidad, comparable al comportamiento preoperatorio observado en esta serie.<sup>12</sup> Debido a que generalmente los tumores quísticos pancreáticos tienen dimensiones de 10 × 10 cm y que la topografía pancreática está en continuidad con la cámara gástrica, en 33 % de los casos ocasionan síntomas relacionados con la compresión, como plenitud posprandial o vómitos de contenido gástrico. En un porcentaje menor de pacientes el signo de presentación es el tumor abdominal palpable.<sup>2</sup> En los tumores localizados en cabeza de páncreas, la sintomatología dependerá de la estirpe histológica y del patrón de crecimiento tumoral. Existen reportes de adenomas microquísticos o cistadenomas serosos que a pesar de su comportamiento histológico benigno desarrollan un gran volumen tumoral capaz de invadir estructuras anatómicas adyacentes, específicamente el sistema venoso portal, lo que podría ocasionar hipertensión venosa y las consecuencias catastróficas de la misma, lo que justifica que estos tumores deban ser tratados quirúrgicamente.<sup>4,14,15</sup>

Como observamos en nuestra serie, si el tumor quístico tiene componente histológico maligno su comportamiento es similar o más agresivo que el del adenocarcinoma pancreático, provocando cuadros de ictericia y pérdida de peso.<sup>14</sup>

Para el diagnóstico es primordial establecer la existencia o no de cuadros previos de pancreatitis, con la finalidad de dife-



**Figura 4.** Cistadenoma mucinoso. Línea epitelial de células cilíndricas con vacuolas de mucina citoplásmicas; no hay mitosis ni pleomorfismo.

renciarlo de pseudoquistes pancreáticos; la determinación de amilasa sérica y del líquido quístico en estos pacientes generalmente es normal.<sup>15-17</sup> Los resultados obtenidos con el empleo de marcadores tumorales tampoco han sido uniformes; solo los datos anatómicos aportados por las técnicas de imagen,<sup>18</sup> la tomografía y ultrasonido demuestran la tumoración y su componente quístico. En nuestra serie, la tomografía computarizada fue el estudio de elección para determinar con la extensión de la lesión y la presencia de septos y calcificaciones.<sup>19</sup> También la pancreatografía endoscópica es de utilidad para demostrar la situación y relación del ducto pancreático y la lesión, como lo referimos con nuestros pacientes, así como para toma de biopsia dirigida por punción-aspiración con aguja fina (PAAF) para integrar el diagnóstico diferencial entre los diferentes tumores quísticos, e incluso entre neoplasia quística y pseudoquiste. A pesar de esto, y al no contar en el medio institucional con este tipo de estudios, la decisión de operar debe ser independiente de sus resultados.<sup>20</sup>

De acuerdo con el Consenso Internacional de la Sociedad de Pancreatología en 2004,<sup>21</sup> la proyección de imágenes de resonancia magnética con colangiopancreatografía es el mejor método para delinear en forma general el aspecto del conducto pancreático; dilataciones de  $\geq 1$  cm sugieren tumores quísticos del páncreas, pero dado que es un recurso no disponible a nivel institucional, la ERCP y el ultrasonido deben ser capaces de diagnosticar correctamente el problema en cerca de 89 % de los casos.

Está bien establecido que el tratamiento de elección es la cirugía resectiva. Dado que la mayoría de estas lesiones se encuentra en cuerpo y cola, la pancreatectomía distal sin preservación de bazo en situaciones de malignidad o sospecha de la misma está indicada. En lesiones benignas tipo adenoma microquístico, la preservación esplénica es la regla. Cuando las lesiones se encuentran en cuerpo y cuello o en cabeza de páncreas, la pancreatectomía casi total o la pancreatoduodenectomía son los procedimientos de elección.<sup>6,22,23</sup>

La estirpe histopatológica de estas lesiones está determinada por la observación del componente quístico epitelial en relación al parénquima pancreático. De acuerdo a lo descrito por Wenig, Mozan, Sarr<sup>1,3,12</sup> y Aristi,<sup>7</sup> cuando se observa la pared epitelial del quiste con una línea de células cúbicas simples, se establece el diagnóstico de cistadenoma seroso, en tanto que cuando la línea epitelial quística se convierte a células cilíndricas con vacuolas citoplásmicas productoras de mucina se puede establecer el diagnóstico de cistadenoma mucinoso; si en este último caso se agrega estratificación celular, mitosis nuclear, atipia celular o infiltración celular hacia el estroma, se trata de una lesión maligna o cistadenocarcinoma.

## Conclusiones

Por lo encontrado en nuestro trabajo, concluimos que las neoplasias quísticas pancreáticas son entidades de aparición poco frecuente, de predominio en el sexo femenino, generalmente después de la quinta década de la vida, de cuadro clínico inespecífico, con sintomatología leve y tendente a la cronicidad, en las cuales establecer la diferenciación con los pseudoquistes pancreáticos de etiología inflamatoria es fundamental para el tratamiento adecuado. En nuestro hospital, la ultrasonografía, tomografía computarizada, pancreatografía y obtención de líquido del quiste son fundamentales para el diagnóstico, así como para establecer el plan de tratamiento. A nivel institucional no disponemos de resonancia magnética nuclear como método diagnóstico.

La cirugía resectiva es el tratamiento de elección, tanto en las lesiones serosas como mucinosas, que pueden evolucionar a crecimiento, invasión visceral, erosión y sangrado, o a la trombosis portal con hipertensión en el sistema portal. El diagnóstico histológico establece ausencia de displasia o malignidad determinando entonces el pronóstico de los pacientes como bueno.

## Referencias

1. Wenig B, Hefeff C. Benign and Malignant Tumors of the Pancreas. In: Odze R, Goldblum J, eds. *Surgical pathology of the gastrointestinal tract, liver, biliary tract and pancreas*. Philadelphia: Saunders;2004. pp. 639-695.
2. Fernandez-del Castillo C, Warshaw AL. Cystic tumors of the pancreas. *Surg Clin North Am* 1995;75:1001-1016.
3. Mozan AA. Cystadenoma of the pancreas. *Am J Surg* 1951;81:204-214.
4. Talamini MA, Pitt HA, Hruban RH, Boitnott JK, Coleman JA, Cameron JL. Spectrum of cystic tumors of the pancreas. *Am J Surg* 1992;163:117-124.

5. Compagno J, Oertel JE. Microcystic adenomas of the pancreas. Glycogen-rich cystadenomas. *Am J Clin Pathol* 1978;69:281-282.
6. Delcore R, Thomas JH, Forster J, Hermreck AS. Characteristics of cystic neoplasms of the pancreas and results of aggressive surgical treatment. *Am J Surg* 1992;164:437-442.
7. Aristi-Urista G, Güereña-Elizalde A, Ramos-Cruz R. Cistadenoma seroso del páncreas ("adenoma microquístico"). Informe de siete casos. *Rev Med Hosp Gen Mex* 2002;65:15-22.
8. Magaña SIJ, Silva OJ, De la Torre MG, Belmonte Montes C, Hernández AC. Cistadenoma seroso de páncreas. A propósito de 5 pacientes. *Cir Gen* 1997;19:302-308.
9. Sánchez-Fernández P, Harris A, Castillo-González A, Blanco-Benavides R, Luque-De León E, Robledo-Ogazón F. Cistadenocarcinoma mucinoso de páncreas. Informe de un caso. *Cir Cir* 1998;66:196.
10. Juárez-Corona D, Flores-Gómez S, Senties-Carbajal S, Mendoza M. Neoplasias quísticas primaria del páncreas: informe de dos pacientes uno con cistadenoma y otro con cistadenocarcinoma. *Cir Gen* 2001;23:177-181.
11. Pérez-Perales JE. Neoplasia quística del páncreas. Informe de un paciente. *Cir Gen* 2004;26:321-324.
12. Sarr M, Carpenter H, Prabhakar L, Orchard T, Hughes S, van Heerden JA. Clinical and pathologic correlation of 84 mucinous cystic neoplasms of the pancreas: can one reliably differentiate benign from malignant (or premalignant) neoplasms? *Ann Surg* 2000;231:205-212.
13. Sohn TA, Yeo CJ, Cameron JL, Iacobuzio-Donahue CA, Hruban RH, Lillemoe KD. Intraductal papillary mucinous neoplasms of the pancreas: an increasingly recognized clinicopathologic entity. *Ann Surg* 2001;234:313-322.
14. Le Borgne J, de Calan L, Partensky C. Cystadenomas and cystadenocarcinomas of the pancreas: a multiinstitutional retrospective study of 398 cases. *Ann Surg* 1999;230:152.
15. Pyke CM, van Heerden JA, Colby TV, Sarr MG, Weaver AL. The spectrum of serous cystadenoma of the pancreas. *Ann Surg* 1992;215:132-139.
16. Ahrendt SA, Komorowski RA, Demeure MJ, Wilson SD, Henry A. Cystic pancreatic neuroendocrine tumors is preoperative diagnosis possible? *J Gastr Surg* 2002;6:66-74.
17. Alsaad K, Chetty R. Mini-symposium: pathology of the exocrine pancreas. Serous cystic neoplasms of the pancreas. *Curr Diagn Pathol* 2005;11:102-109.
18. Traverso LW, Peralta EA, Ryan JA, Korazek RA. Intraductal neoplasms of the pancreas. *Am J Surg* 1998;175:426-432.
19. Fernández JA. Tumores quísticos del páncreas: revisión de la literatura. *Cir Esp* 2003;73:297-308.
20. Takaori K, Kobashi Y, Matsusue S, Matsui K, Yamamoto T. Clinicopathological features of pancreatic intraepithelial neoplasias and their relationship to intraductal papillary-mucinous tumors. *J Hepatobiliary Pancreat Surg* 2003;10:125-136.
21. Tanaka M, Chari S, Adsay V, Fernández-del Castillo C, Falconi M, Shimizu M, et al. International Consensus Guidelines for Management of Intraductal Papillary Mucinous Neoplasms and Mucinous Cystic Neoplasms of the Pancreas. *Pancreatol* 2006;6:17-32.
22. Sperti C, Pasquali C, Guolo P, Polverosi R, Liessi G, Pedrazzoli S. Serum tumor markers and cyst fluid analysis are useful for the diagnosis of pancreatic cystic tumors. *Cancer* 1998;78:237-243.
23. Mckay D, Marron C, Mathew S, Diamond T. Management of cyst tumours of the pancreas. *ANZ J Surg* 2004;74:627-630.