

# Neumonía organizativa criptogénica

## Cryptogenic organizing pneumonia

JORGE L. QUINTERO BARRIOS, EDER A. HERNÁNDEZ RUIZ, ERIKA G. GUARÍN NAVAS

### Resumen

La neumonía organizativa criptogénica es una enfermedad inflamatoria y fibrótica que involucra bronquiólos distales, ductos alveolares y alvéolos peribronquiales produciendo un patrón pulmonar restrictivo.

Se expone el caso de hombre de 33 años de edad, con antecedente de retraso del desarrollo psicomotor, quien ingresó a urgencias con cuadro clínico sugestivo de infección respiratoria baja, fue hospitalizado e iniciaron antibióticos sin obtener mejoría clínica. Se tuvieron en cuenta hallazgos tomográficos y respuesta al tratamiento instaurado para realización de fibrobroncoscopia más lavado broncoalveolar y biopsia transbronquial cuyo informe concluyó neumonía organizativa criptogénica.

Este caso clínico exhibe un paciente con diagnóstico confirmado desde el punto de vista histopatológico y su posible asociación etiológica.

**Palabras clave:** neumonía organizativa criptogénica, NOC, lavado broncoalveolar, enfermedad pulmonar intersticial, cuerpos de Masson.

### Abstract

Cryptogenic organizing pneumonia is an inflammatory disease that involves the distal bronchioles, alveolar ducts, and peribronchial alveoli, producing a restrictive pulmonary pattern.

We present the case of a 33-year-old man with a background of delayed psychomotor development who presented to the emergency department with a clinical picture suggesting lower respiratory infection. The patient was hospitalized and received antibiotics, without clinical improvement. Tomographic findings and poor response to treatment were taken into consideration for performing bronchoscopy with bronchoalveolar lavage and transbronchial biopsy, whose report was conclusive for cryptogenic organizing pneumonia.

This clinical case shows a patient with a histopathologically confirmed diagnosis and its possible etiological association.

**Keywords:** cryptogenic organizing pneumonia, bronchoalveolar lavage, interstitial pulmonary disease, Masson bodies.

Fundación Hospital Universidad Del Norte. Soledad, Atlántico, Colombia.

<sup>(1)</sup>Neumólogo e internista, Fundación Hospital Universidad del Norte, Barranquilla-Colombia.

<sup>(2)</sup>Internista, Fundación Hospital Universidad del Norte, Barranquilla-Colombia.

<sup>(3)</sup>Médico, Fundación Hospital Universidad del Norte, Barranquilla-Colombia.

**Correspondencia:** Eder Augusto Hernández Ruiz, correo electrónico: eahernandez@uninorte.edu.co

**Recibido:** 20/09/16. Aceptado: 20/11/16.

## Introducción

La bronquiolitis obliterante con neumonía organizativa fue descrita en 1985 por Epler et al., cuyo mérito consistió en la descripción de 2.500 biopsias pulmonares en las que se identificó un patrón característico, anexándolo al extenso grupo de enfermedades infiltrativas pulmonares (1). Posteriormente, en 1983 Davison et al. acuñaron el término de neumonía organizativa criptogénica (2).

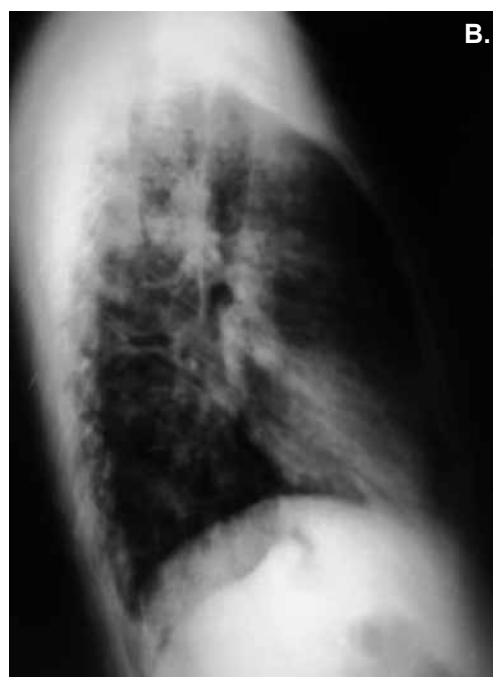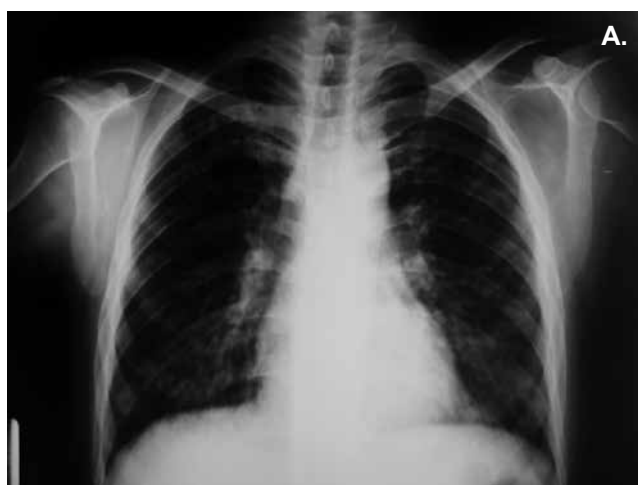Se trata de un síndrome clínico patológico resultante de un daño pulmonar que conlleva un proceso de reparación con producción de tejido de granulación en los bronquiólos y conductos alveolares que se extienden de manera distal hacia los alvéolos y producen un defecto ventilatorio de tipo restrictivo. En cuanto a la etiología, puede ser un proceso aislado (3) o presentarse en el contexto de una enfermedad autoinmune (4), reacción a medicamentos (5, 6), procesos infecciosos y/o inflamatorios entre otros (7). Es una enfermedad pulmonar con escasos datos epidemiológicos dada su diversidad en cuanto a presentación clínica y radiológica y por ende una

entidad subdiagnosticada que supone un reto diagnóstico. A pesar de tener la sospecha clínica es necesario realizar confirmación patológica preferiblemente a través de biopsia transbronquial o mediante biopsia por toracoscopia (8).

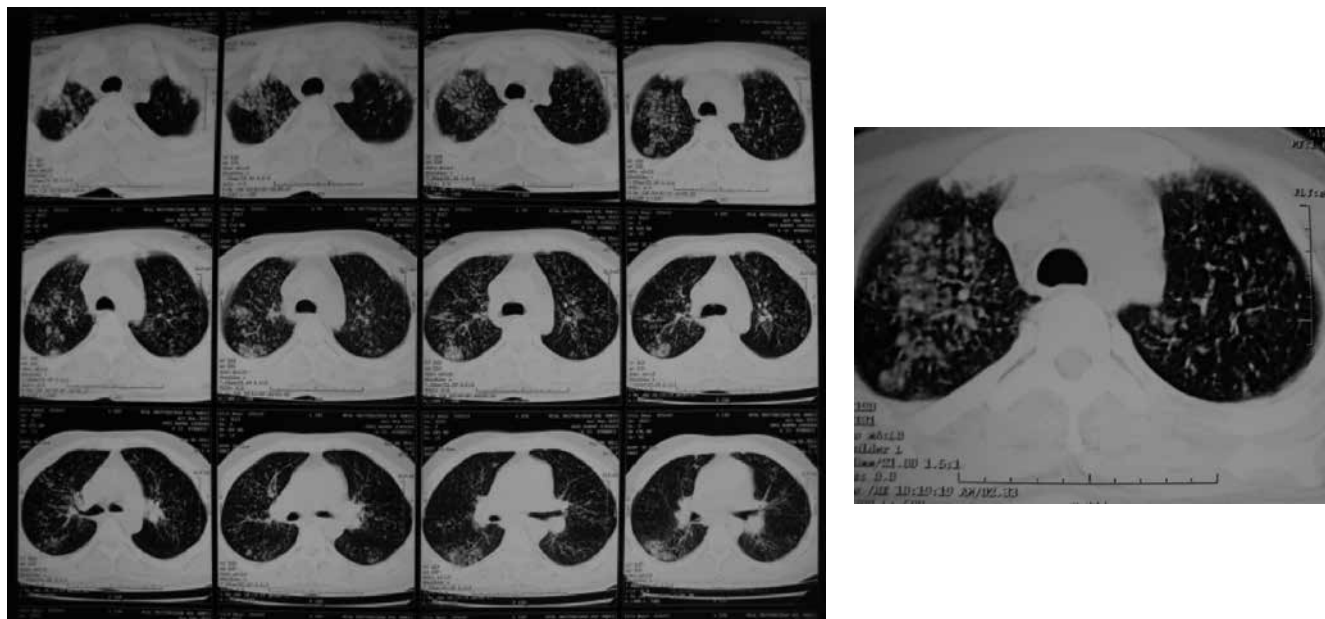
## Caso

Se trata de un hombre de 33 años con cuadro clínico de 7 días de evolución caracterizado por fiebre de 39°C intermitente, sin predominio horario, asociado a tos seca, astenia y adinamia; antecedente de retraso del desarrollo psicomotor en manejo con clozapina 25 mg desde hace aproximadamente 4 años. Comentó pérdida de peso en los últimos meses no cuantificada y cuadros gripales a repetición.

En el examen físico de ingreso se documentó: tensión arterial: 120/80 mm Hg, frecuencia cardíaca: 100 latidos por minuto, frecuencia respiratoria: 32 respiraciones por minuto, temperatura: 38.6°C, SaO<sub>2</sub>: 94%. A la auscultación pulmonar murmullo vesicular disminuido y crépitos finos bilaterales de predominio basal. Se realizó radiografía de tórax



**Figura 1.** (A) Radiografía de tórax proyección posteroanterior. Patrón micronodulillar sin patrón de consolidaciones. Volumen pulmonar conservado. (B).Radiografía de tórax proyección lateral. Ángulos costo y cardiofrénicos de aspecto normal.



**Figura 2.** Tomografía axial computarizada de tórax. Enfermedad pulmonar intersticial mixta en ambos campos pulmonares con tendencia a la coalescencia en lóbulo superior e inferior. Sugiere como primera posibilidad enfermedad granulomatosa tipo TBC y a considerar Sarcoidosis dentro de otros diagnósticos.

(figuras 1 A, B) la cual reportó patrón micronodulillar sin consolidación. Volumen pulmonar conservado. Los ángulos costo- y cardiofrénicos eran de aspecto normal Hemograma: leucocitos:  $20.700 \times 10^3/\text{mm}^3$ , neutrófilos: 84,4%. Proteína C reactiva: 179 mg/dl. Gases arteriales: pH: 7,433,  $\text{PCO}_2$ : 42,0,  $\text{PO}_2$ : 57,5,  $\text{HCO}_3$ : 27,4,  $\text{SaO}_2$ : 90,7,  $\text{FiO}_2$ : 21%,  $\text{pO}_2/\text{FiO}_2$ : 274.

Se planteó sepsis de origen pulmonar secundaria a neumonía adquirida en la comunidad por lo cual se inició manejo con ampicilina-sulbactam y claritromicina y se completaron paraclínicos: función renal y hepática normal, VIH y VDRL negativos, LDH y fosfatasa alcalina normales. Persistió con picos febriles, así que se solicitaron hemocultivos, reportándose como negativos. En tomografía computarizada de tórax (figura 2) se evidenció Enfermedad pulmonar intersticial mixta en ambos campos pulmonares con tendencia a la coalescencia en lóbulo superior e inferior. Sugiere como primera posibilidad enfermedad granulomatosa tipo TBC y a considerar sarcoidosis dentro de otros diagnósticos. Por hallazgos tomográficos y mala respuesta a tratamiento instaurado se

realizó fibrobroncoscopia más lavado broncoalveolar y biopsia transbronquial la cual reportó “parénquima pulmonar con consolidación alveolar y presencia de abundantes cuerpos de Masson ocupando la luz tanto de alvéolos como de bronquios. Las coloraciones especiales para micobacterias, hongos y neumocistis fueron negativas”. Se concluyó que el patrón histopatológico en este caso correspondía a neumonía organizativa criptogénica.

### Discusión

La neumonía organizativa criptogénica es un síndrome descrito por Epler et al. en 1985 cuya etiología puede ser idiopática o secundaria a procesos que inducen lesión pulmonar, tales como, infecciones, inhalación de tóxicos, reacción a medicamentos, radiación, enfermedades del tejido conectivo, neoplasias, uso de cocaína y transplantes alogénicos (8). Cabe destacar que se ha encontrado asociación de esta con enfermedades como artritis reumatoide y el síndrome de Felty (3, 9).

Las manifestaciones clínicas son inespecíficas; inicia con cuadro febril subagudo similar a la

influenza seguido por tos sin expectoración, disnea, malestar general, fatigabilidad y pérdida de peso (10). Al examen físico es común auscultar sibilancias espiratorias y/o crépitos. Los exámenes de laboratorio también son inespecíficos. Hay alteración de la función pulmonar, siendo el patrón restrictivo el más habitual, con disminución de la capacidad de difusión del CO<sub>2</sub> (DLCO<sub>2</sub>) (11, 12). El epitelio alveolar reacciona expresando el MHC clase II con producción local de citoquinas, presentación de auto-antígeno que conlleva a activación de células T, cascada de la inflamación y proliferación de fibroblastos que generan tejido de granulación (11, 13). El colágeno laxo presente en bronquiolos respiratorios y conductos alveolares se extiende distalmente hacia los alvéolos formando los cuerpos de Masson (14). Estos cambios se pueden asociar con un infiltrado inflamatorio intersticial, por lo cual la neumonía organizativa criptogénica se puede clasificar dentro de enfermedad inflamatoria intersticial (8, 15). En cuanto a histología, se caracteriza por tejido de granulación en la luz de bronquios, conductos alveolares y algunos alvéolos con cierto grado de infiltración de células mononucleares y macrófagos espumosos (16, 17).

Los tres patrones radiológicos principales son:

1. Múltiples opacidades alveolares usualmente bilaterales y migratorias.
2. Opacidad solitaria en forma de nódulo o masa.
3. Opacidades infiltrantes reticulares y/o alveolares superpuestas (11).

En cuanto a la escanografía de tórax, el patrón establecido es de radioopacidades que ocupan múltiples alvéolos en ambos pulmones con densidades que van desde patrón intersticial difuso (vidrio esmerilado) (14, 18) hasta consolidación, y varían en tamaño, desde centímetros hasta ocupación total de lóbulo. La mayoría son periféricas y exhiben patrón migratorio; el broncograma aéreo es visible a través de la consolidación, mientras que el volumen pulmonar se conserva (19).

El lavado broncoalveolar muestra un incremento en la celularidad, con predominio linfocitario; se

pueden observar macrófagos espumosos y células plasmáticas. En general, muestra una baja sensibilidad (64%) y especificidad (86%) en esta entidad, pero su realización constituye una ayuda complementaria inestimable siendo útil para descartar enfermedades infecciosas o procesos neoplásicos (20, 21).

Esta patología debe sospecharse en el contexto de paciente con historia clínica compatible, neumonía refractaria al tratamiento y/o persistencia de anomalías en la radiografía de tórax (12). Por lo general, no responde a los antibióticos y tiene una excelente respuesta a los corticoides, que son el pilar del tratamiento (11).

En el caso expuesto fue necesario practicar fibrobroncoscopia más lavado broncoalveolar y biopsia transbronquial para confirmar el diagnóstico a pesar de su baja sensibilidad (22). La confirmación histológica puede obtenerse por biopsia transbronquial, videotoracoscopia o minitoracotomía pulmonar. La fibrobroncoscopia con biopsia transbronquial es el método más utilizado para llegar al diagnóstico; sin embargo, ha sido cuestionado debido al pequeño tamaño de las muestras. La biopsia pulmonar mediante videotoracoscopia o minitoracotomía debería ser reservada para los casos con diagnóstico negativo en la fibrobroncoscopia con biopsia transbronquial.

No fue posible establecer la etiología aunque se tuvo la sospecha clínica de que podría estar asociada al uso de clozapina, puesto que en la literatura se describe un caso clínico que correlaciona exposición y entidad (4). El paciente tuvo buena respuesta clínica con el uso de prednisolona y en controles médicos posteriores se evidenció mejoría clínica.

### Conflicto de interés

Ninguno.

### Financiación

Este estudio fue financiado por los investigadores.

### Bibliografía

1. Epler G R, Colby T V, Mc Loud T C, Carrington C B, Gaensler E A. Bronchiolitis obliterans organizing pneumonia. *N Eng J Med.* 1985;312:152-8.

2. Davison AG, Heard BE, McAllister WA, Turner-Warwick ME. Cryptogenic organizing pneumonitis. *Q J Med.* 1983;52:382-94.
3. Disayabutr S, Calfee CS, Collard HR, Wolters PJ. Interstitial lung diseases in the hospitalized patient. *BMC Med* 2015;13:245.
4. Camargo JP, Villa LM, García P, Sánchez E, Saavedra A.. Neumonía organizada criptogénica como presentación inicial de la artritis reumatoide. *Act Med Colomb.* 2012;37:27-30.
5. A. Lewis A, Gibbs A, Hope-Gill B. Probable occupational pneumonitis caused by inhalation of crushed clozapine. *Occup Med UK.* 2012;62:385-7.
6. Lee J, Choi S, Choi K, Cha S, Park T, Kim C. Propylthiouracil-induced bronchiolitis obliterans organizing pneumonia. *Intern Med.* South Korea. 2013;52:2657-9.
7. Gaillet G, Favelle O, Guilleminault L, et al. Gastroesophageal reflux disease is a risk factor for severity of organizing pneumonia. *Respiration.* 2015;89:119.
8. Disayabutr S, Calfee CS, Collard HR, Wolters PJ. Interstitial lung diseases in the hospitalized patient. *BMC Med.* 2015;13:245.
9. Pardo J, Panizo A, Sola I, Queipo F, Martinez A, Peñuela A, et al. Prognostic value of clinical, morphologic and immunohistochemical factors in patients with bronchiolitis obliterans organizing-pneumonia. *Hum Pathol Spa.* 2013;44:718–24.
10. Gómez Aldana A, Gutiérrez Dávila J, Díaz Jiménez M, Fernández Ávila D. Neumonía organizativa criptogénica asociada a síndrome de Felty. *Rev Colomb Reumatol.* 2012;19:99-104.
11. Marina Robles A, Casas JP, Pereyra MA, Sanchez C. Bronquiolitis obliterante con neumonía organizante, un amplio espectro clínico para una histología similar. *Rev Arg Med Resp.* 2005;1:20-6.
12. Timpone V, Didomenico P, Huynh B, Bravo L. Bronchiolitis obliterans organizing pneumonia secondary to chronic aspiration of pharmaceutical tablets: Radiologic-pathologic correlation. *Eur J Radiol Extra.* 2008;67:99–101.
13. Ergin A, Fong N, Daw H. Rituximab-induced bronchiolitis obliterans organizing pneumonia. Hindawi Publishing Corporation, *Case Reports in Medicine;* 2012.
14. F. Díaz F, Collazos J, Martínez EJ. Mayo bronchiolitis obliterans in a patient with HIV infection. *Resp Med Spa.* 1997;91:171-3.
15. M. Baque-Juston M, Pellegrin A, Leroy S, Marquette CH, Padovani B. Organizing pneumonia: what is it? A conceptual approach and pictorial review. *Am J Diagn and Interv Imaging.* 2014;95:771-7.
16. American Thoracic Society/European Respiratory Society. International multidisciplinary consensus classification of the idiopathic interstitial pneumonias. *Am J Resp Crit Care Med.* 2002;165:277-304.
17. Cheng et. al. Bronchiolitis obliterans organizing pneumonia due to titanium nanoparticles in paint. *Ann Thorac Surg.* 2012;93:666-9.
18. S. Cazzato S, Zompatori M, Baruzzi G, M. L. Schiattone ML, Burzi M., Rossi A et al. Bronchiolitis obliterans-organizing pneumonia: an Italian experience. *Resp Med.* 2000;94:702-8.
19. Faria IM, Zanetti G, Barreto MM, et al. Organizing pneumonia: chest HRCT findings. *J Bras Pneumol.* 2015;41:231.
20. Jareño E, Zamora E, Chillón M, Perez E, Villegas F, Forniés E, et al. Bronquiolitis obliterante con neumonía organizativa idiopática. Utilidad y rentabilidad de técnicas y procedimientos diagnósticos en una serie de 20 pacientes. *Ann Med Int. Madrid.* 2001;18:63-8.
21. Olivares F, Fica A, Charpentier P, Hernández A, Manríquez ME, Castro M. Neumonía criptogénica organizada como diagnóstico diferencial de neumonía que no responde a tratamiento. *Rev Med Chile.* 2014;142(2):261-6.
22. Tomassetti S, Cavazza A, Colby TV, Ryu JH, Nanni O, Scarpì E, et al. Transbronchial biopsy is useful in predicting UIP pattern. *Respir Res.* 2012;13:96.