

Os histricomorfos sul-americanos: uma análise comparativa do desenvolvimento embriológico¹

André Luis Rezende Francioli^{2*}, Carlos E. Ambrósio⁴, Moacir F. de Oliveira³,
Adriana C. Morini², Phelipe O. Favaron², Márcia Rita F. Machado⁵
e Maria Angélica Miglino²

ABSTRACT.- Francioli A.L.R., Ambrósio C.E., Oliveira M.F., Morini A.C., Favaron P.O., Machado M.R.F. & Miglino M.A. 2011. [**South-American hystricomorphs: A comparative analysis of embryological development.**] Os histricomorfos sul-americanos: uma análise comparativa do desenvolvimento embriológico. *Pesquisa Veterinária Brasileira* 31(5):441-446. Setor de Anatomia dos Animais Domésticos e Silvestres, Departamento de Cirurgia, Faculdade de Medicina Veterinária e Zootecnia, Universidade de São Paulo, Av. Prof. Orlando Marques de Paiva 87, São Paulo, SP 05508-270, Brazil. E-mail: andrefrancioli@usp.br

The aim of this study was to perform an embryology analysis of South-American hystricomorph rodents (paca, agouti, capybara, and rock cavy) to compare these data with the ones from other rodents and with the human embryologic morphogenesis. We used 8 samples of rodents, 2 embryos for each species, collected during early gestation. The embryos were removed from the pregnant uterus through partial ovari-salpingohysterectomy, followed by fixation in 4% paraformaldehyde solution. For crown-rump measurements, we had as reference the nuchal crest at one extremity and the last sacral vertebra on the opposite side. The embryos examined showed the following morphological characteristics: Division of the branchial arches, the cranial neuropore open in some embryos studied, the cranial curvature developed, and the somites delimited and distinct. The hindlimb and forelimb were in development, and showed "row" form; so we found the cardiac impression and the liver region. In the caudal region we observed the head-flow curve, the optic vesicle with and without pigmentation of the retina, the opening of neural tube in the fourth ventricle region of the brain, the nasal cavity, and the encephalic vesicles formation. We conclude that the embryo development of hystricomorph rodents can be compared with the morphogenesis in rats, guinea pigs, rabbits and humans in the early stages of development, being aware of the particularities for each species, in addition to the implementation of reproductive technology, especially of embryos, what requires knowledge of the pre-implantation stages for the different development phases.

INDEX TERMS: Embryo development, hystricomorph rodents, South-American rodents.

¹ Recebido em 31 de agosto de 2010.

Aceito para publicação em 3 de fevereiro de 2011.

² Setor de Anatomia dos Animais Domésticos e Silvestres, Departamento de Cirurgia, Faculdade de Medicina Veterinária e Zootecnia, Universidade de São Paulo (USP), Av. Prof. Orlando Marques de Paiva 87, Cidade Universitária, São Paulo, SP 05508-900, Brasil. *Autor para correspondência: andrefrancioli@usp.br

³ Departamento de Ciências Animais, Universidade Federal do Semi-Árido, Av. Francisco Mota 572, Bairro Costa e Silva, Mossoró, Rio Grande do Norte, RN 59625-900, Brasil.

⁴ Departamento de Ciências Básicas, Faculdade de Zootecnia e Engenharia de Alimentos, USP, Av. Duque de Caxias Norte 225, Campus da USP, Pirassununga, SP 13635-900, Brasil.

⁵ Departamento de Morfologia e Fisiologia Animal, Universidade Estadual Paulista (Unesp), Jaboticabal, Via de Acesso Prof. Paulo Donato Castellane s/n, Jaboticabal, SP 14884-900, Brasil.

RESUMO.- O objetivo do estudo foi realizar uma análise embriológica dos roedores histricomorfos (paca, cutia, preá e capivara), a fim de comparar com a de outros roedores e com a morfogênese humana um padrão embriológico. Utilizaram-se 8 espécimes de roedores sendo, 2 embriões para cada espécie coletada, ambas em início de gestação. Estes foram retirados dos úteros gestantes através de ovario-salpingohisterectomia parcial, seguido de fixação em solução de paraformaldeído 4%. Para as mensurações de Crown-Rump, adotou-se como referência a crista nuchal numa extremidade e da última vértebra sacral na extremidade oposta. De forma geral, os embriões analisados mostraram as seguintes características morfológicas: divisão dos arcos branquiais, o não fechamento do neuroporo cranial em al-

guns embriões estudados, a curvatura cranial acentuada e os somitos delimitados e individualizados. O broto dos membros apresentava-se em desenvolvimento em formato de remo, além da impressão cardíaca e fígado. Na região caudal, visualizou-se a curvatura crânio-caudal, a vesícula óptica com e sem pigmentação da retina, a abertura do tubo neural na região do quarto ventrículo encefálico, a fosseta nasal e a formação das vesículas encefálicas. Concluímos que desenvolvimento embriológico dos roedores histricomorfos pode ser comparado à morfogênese de ratos, cobaias, coelhos e humanos nos diferentes estágios de desenvolvimento, tomando apenas o cuidado com as particularidades de cada espécie, além da implementação de tecnologias reprodutivas, especialmente a de embriões, a qual requer o conhecimento do desenvolvimento pré-implantação referente às fases de desenvolvimento.

TERMOS DE INDEXAÇÃO: Desenvolvimento embrionário, histricomorfos, roedores sul-americanos.

INTRODUÇÃO

Os roedores são animais que oferecem uma extraordinária variedade de adaptações ecológicas (Moojen 1962). No geral, esses animais apresentam tamanhos e formato de dentição característica devido ao desprovimento de dentes caninos que, aliados ao aspecto geral da maioria das formas, os tornam facilmente reconhecíveis (Reig 1984, Conceição et al. 2008).

Os roedores Histricomorfos estão amplamente distribuídos pela América do Sul e África (Lockett & Mossman 1981). Seus exemplares despertam interesses em relação a sua embriologia, especialmente quando comparados por longos períodos gestacionais, os quais relacionaram ao ritmo extremamente lento de crescimento do embrião e, particularmente nos estágios precoces da gestação, quando o desenvolvimento do concepto está relacionado com o estabelecimento da placenta (Roberts & Perry 1974). A necessidade do conhecimento sobre a biologia reprodutiva destes histricomorfos sul-americanos é de extrema importância para geração de novos modelos animais, uma vez que estes encontram-se restritos à habitat do ecossistema brasileiro, com vistas a esclarecer sua própria biodiversidade versus biologia da reprodução a fim de garantir a preservação de espécies nativas (Miglino et al. 2004, Rodrigues et al. 2006, Oliveira et al. 2008, Kanashiro et al. 2009).

As espécies escolhidas para este estudo foram a paca (*Cuniculus paca*), cutia (*Dasyprocta leporina*), preá (*Galea spixii*) e a capivara (*Hydrochaeris hydrochaeris*), que encontram-se inseridas na subordem Hystricomorpha por apresentarem períodos de gestação relativamente longos compreendendo de 48-156 dias, como descrito na literatura (Miglino et al. 2002, Oliveira et al. 2006, Miglino et al. 2008). Por este motivo, o estudo proposto visa uma análise embriológica destas espécies, a fim de comparar a de outros roedores (rato, cobaias e coelhos) um padrão embriológico animal para as espécies acima citadas e com a morfogênese humana.

MATERIAL E MÉTODOS

Foram utilizados 8 espécimes de roedores e, estes estavam distribuídos da seguinte forma: 2 embriões de paca, 2 de capivara, 2 de preá e 2 de cutia, em início de gestação. Os animais foram retirados dos úteros gestantes através de ovariopalingohisterectomia parcial conforme protocolo estabelecido por Oliveira et al. (2003), seguindo os princípios éticos de experimentação animal, sob o protocolo número 1143/2007.

Os embriões foram fixados em solução de paraformaldeído 4% em tampão fosfato 0,1M pH 7,4 para descrição da sua morfologia externa seguindo a nomenclatura de *Nomina Anatomica Veterinaria* (1992) e *Nomina Embryologica Veterinaria* (1994). Com auxílio de um paquímetro de aço inoxidável, tomou-se as mensurações da distância occípto-sacral da cabeça, adotando como referência a crista nugal numa extremidade e da última vértebra sacral na extremidade oposta (Crow-Rump/CR) através da metodologia preconizada por Evans & Sack (1973).

RESULTADOS

O embrião de paca com CR de 1,8cm apresentou na região cervical as vesículas encefálicas em desenvolvimento (prosencefalo, mesencefalo e rombencefalo). Pode-se visualizar a vesícula óptica com pigmentação da retina, além do quarto ventrículo encefálico e uma curvatura cervical acentuada. O broto dos membros encontrava-se em desenvolvimento, mas com uma pequena distinção dos dígitos, os quais estavam recobertos por uma membrana interdigitante. Notamos ainda o cordão umbilical, a vesícula ótica em desenvolvimento e a fosseta nasal (Fig.1A e 1B).

No embrião de paca com CR de 1,2cm pode-se observar a divisão dos arcos branquiais, além dos sulcos que o divide, não havendo ainda fechamento do neuróporo cranial. Notamos ainda, a curvatura cranial acentuada e os somitos delimitados e individualizados. O broto dos membros apresentava-se em desenvolvimento, os quais possuíam o formato de "remo". Na região cervical, notamos a presença da área cardíaca e fígado. Na região caudal do embrião pode-se visualizar a curvatura crânio-caudal, permitindo ao mesmo uma posição em forma de "C". Ainda no embrião, foi possível visualizar a vesícula óptica sem pigmentação da retina, a abertura do tubo neural na região do quarto ventrículo encefálico em desenvolvimento, a fosseta nasal e o rombencefalo e mesencefalo em desenvolvimento (Fig.1C,D).

Os embriões de cutia com CR de 0,9 e 1,1cm apresentaram características semelhantes em relação a sua morfologia; os arcos branquiais visíveis, a vesícula óptica pigmentada, além das vesículas encefálicas em desenvolvimento, o aparecimento do quarto ventrículo e o não fechamento do neuróporo cranial. Os brotos dos membros torácicos e pélvicos apresentavam formato de "remo". Podem-se visualizar as impressões cardíacas e hepática bem como uma curvatura cervical acentuada, o cordão umbilical e os somitos individualizados (Fig.2A,B).

Os embriões de capivara com CR de 1,0 e 1,3cm exibiram a vesícula óptica proeminente, os arcos branquiais visíveis com seus sulcos de delimitação e as vesículas encefálicas em formação. O broto dos membros exibia o

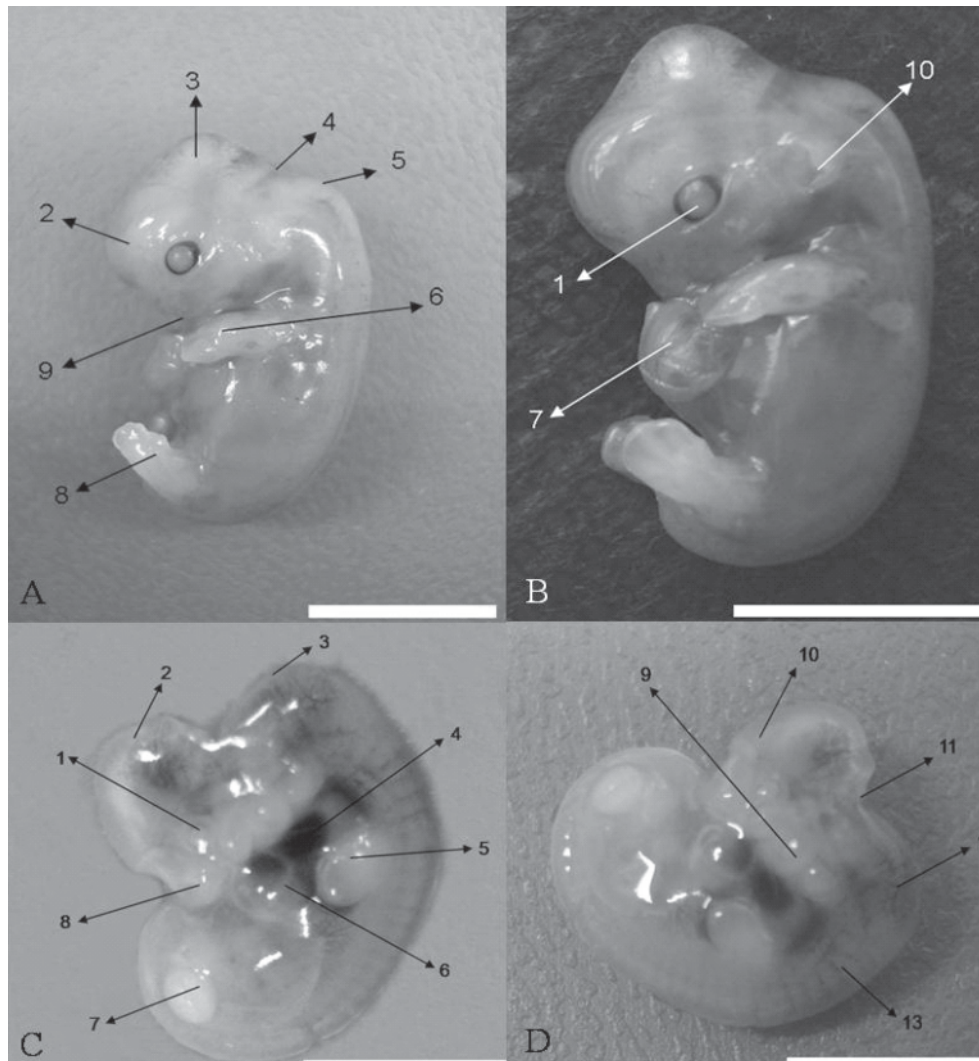


Fig.1. Embrião de paca (*Cuniculus paca*), em vista lateral, apresentando 1,8cm de CR. (A, B) Ótica (10). (C,D) Embrião de paca, em vista lateral, apresentando 1,2cm de CR. Vesícula óptica sem pigmentação (1), Mesencéfalo (2), Flexura cervical (3), Coração (4), Broto do membro torácico com formato semelhante a um remo (5), Fígado (6), Broto do membro pélvico (7), Local da fosseta nasal (8), Arcos Branquiais (9), Prosencéfalo (10), Abertura do tubo neural na região do quarto ventrículo encefálico (11), Vasos sanguíneos (12) e Somitos (13). Barra: 1cm.

formato de “remo”; notou-se as impressões cardíaca e hepática evidentes, a curvatura cervical acentuada e, o mesmo apresentava o formato de “C”. Pode-se notar a presença da cauda, o não fechamento do neuróporo cranial e os somitos delimitados e individualizados (Fig.3A,B).

Os embriões de preá com CR 1,7cm apresentaram na região cervical as vesículas encefálicas em desenvolvimento. Visualizou-se a vesícula óptica com pigmentação da retina, o quarto ventrículo encefálico, uma curvatura cervical acentuada, além do fechamento do neuróporo cranial. O broto dos membros encontrava-se em desenvolvimento, mas uma pequena distinção dos dígitos, os quais se encontravam recobertos por uma membrana interdigitante. Notamos ainda, o cordão umbilical, bem como a visualização da vesícula óptica em desenvolvimento, a

formação da fosseta nasal e uma pequena vascularização superficial da pele (Fig.4A,B).

DISCUSSÃO

A embriogênese de algumas espécies esta correlacionada com uma série de mudanças contínuas, de uma maneira similar a que ocorre no desenvolvimento pré-natal nas diferentes espécies (Knospe 2002, Beaudoin et al. 2003).

Felipe et al. (2006), em experimento com fetos de 60 dias de gestação de *Myocastor coypus*, cita que, por exemplo, as Nomina Embryologica Veterinária (1994) estabelecem 15 estágios de desenvolvimento; o sistema Carnegie nomeia 23 estágios; o sistema Theiler (1972) considera 27 estágios para ratos e Dyban et al. (1975) e Sterba (1975)

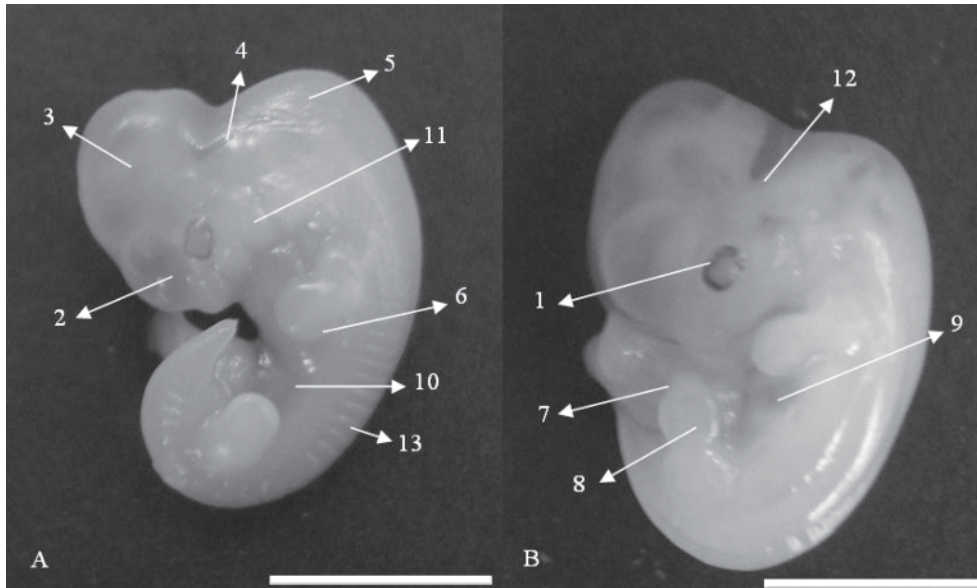


Fig.2. Embrões de cutia (*Dasyprocta leporina*), em vista lateral, apresentando 0,9 e 1,1cm de CR. (A,B) Vesícula óptica com pigmentação (1), Prosencéfalo (2), Mesencéfalo (3), Quarto ventrículo encefálico (4), Flexura cervical (5), Broto do membro torácico (6), Cordão umbilical (7), Broto do membro pélvico (8), Coração (9), Fígado (10), Arcos Branquiais (11), Abertura do tubo neural na região do quarto ventrículo encefálico (12) e Somitos (13). Barra: 1cm

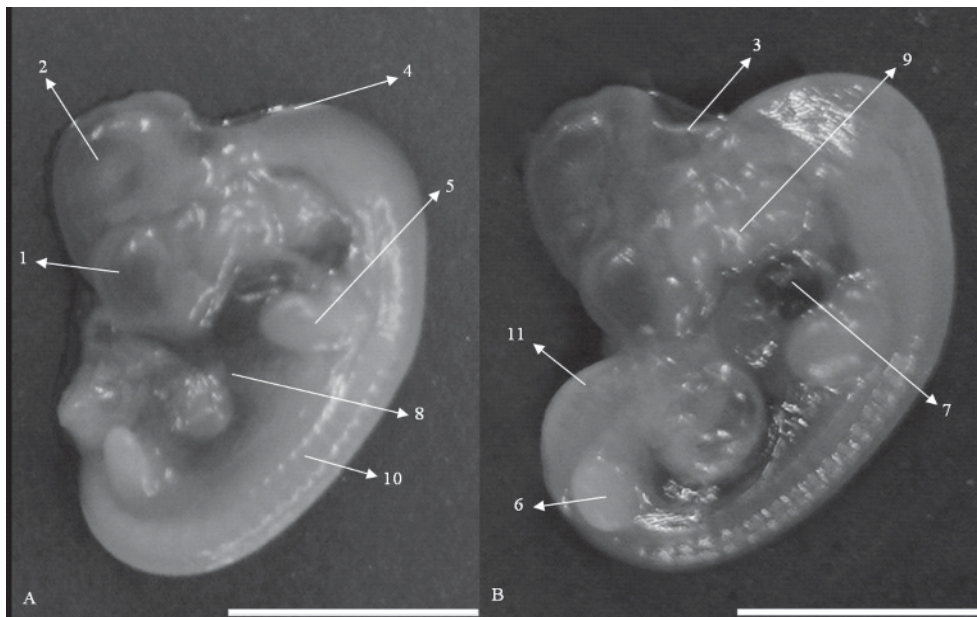


Fig.3. Embrões de capivara (*Hydrochaeris hydrochaeris*), em vista lateral, apresentando 1,0 e 1,3cm de CR. (A,B) Vesícula óptica proeminente (1), Vesículas encefálicas (2), Abertura do tubo neural na região do quarto ventrículo encefálico (3), Flexura cervical (4), Broto do membro torácico (5), Broto do membro pélvico (6), Coração (7), Fígado (8), Arcos Branquiais (9), Somitos (10) e Cauda (11). Barra: 1cm

estabelecem 27 estágios para roedores murinos e coelhos de laboratório. Em geral, a descrição do desenvolvimento embrionário e fetal em outras espécies foi baseada em estágios construídos através da idade, mudanças corporais por diferenciação gradual, aumento do tamanho do corpo e peso, e desenvolvimento total de sistemas e ór-

gãos (Theiler 1972, Knospe 2002, Beaudoin et al. 2003).

Butler & Juurlink (1987) ao descreverem embriões humanos, entre 44 e 53 dias de gestação, relatam que os estágios Carnegie 18 a 20, exprimem como características morfológicas externas a presença vesícula óptica com pigmentação da retina, presença dos membros em desen-

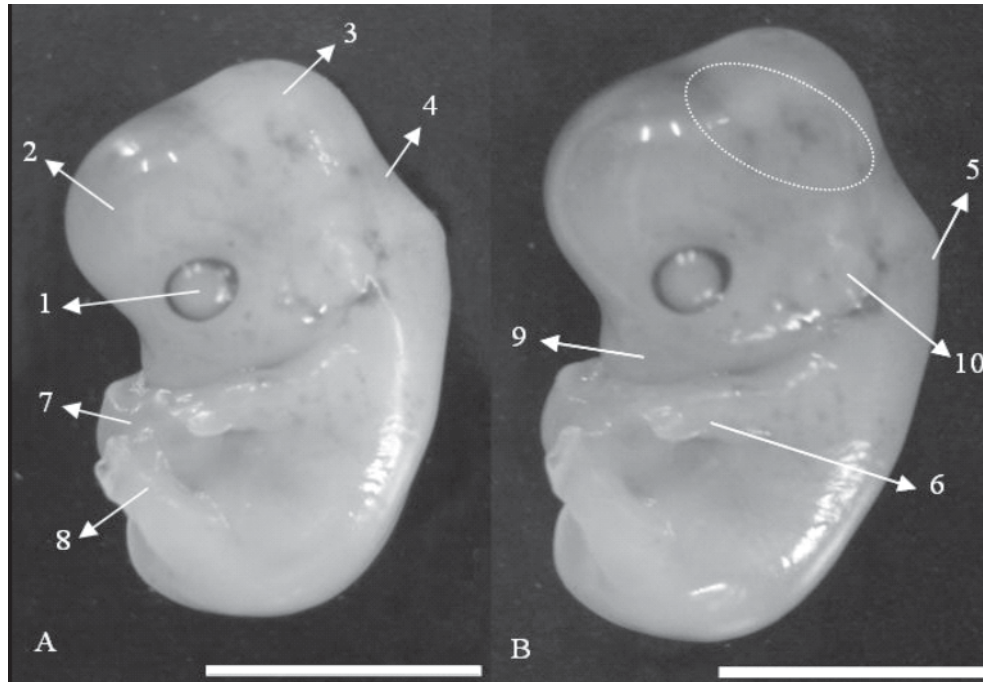


Fig.4. Embriões de preá (*Galea spixxi*), em vista lateral, apresentando 1,7cm de CR. (A,B) Vesícula óptica com pigmentação (1), Prosencéfalo (2), Mesencéfalo (3), Quarto ventrículo encefálico (4), Flexura cervical (5), Broto do membro torácico (6), Cordão umbilical (7), Broto do membro pélvico (8), Local da fosseta nasal (9), Vesícula óptica (10) e Vascularização superficial da pele (linha pontilhada). Barra: 1cm

volvimento com os sulcos dos dígitos evidentes, bem como a presença da vesícula ótica, fosseta nasal e de um plexo vascular evidente, corroborando assim, aos resultados descritos neste trabalho para o embrião de paca com 1,8cm CR e de preá com 1,7cm CR.

Theiler (1972) relata em estudo com embriões de rato, que os mesmos entre o estágio 20 e 21, estabelecem como características a presença da vesícula ótica com pigmentação da retina, os membros se apresentam bem característicos, com os sulcos digitais evidentes, presença da vesícula ótica e do cordão umbilical. Assim como nos resultados expostos, as características embriológicas assemelham-se ao embrião de paca com 1,8cm CR e de preá com 1,7cm CR, indo também ao encontro dos resultados discutidos conforme Beaudoin et al. (2003) para coelhos, o qual descreve os embriões entre 12 e 17 dias de gestação.

Evans & Sack (1973) para embriões de cobaias, entre 22 e 27 dias de gestação, relatam que os mesmos apresentam o neuróporo cranial fechado, os sulcos digitais estão evidentes e, os membros se encontram em formação, bem como a presença dos olhos pigmentados e a formação da vesícula ótica, fato este corroborado com os nossos resultados para o embrião de paca com 1,8cm CR e de preá com 1,7cm CR.

Theiler (1972) para embriões de ratos, entre os estágios 15 e 19, relata que os mesmos esboçam como características embrionárias à presença do neuróporo cranial ainda aberto, os arcos brânquias são visíveis com os seus sulcos delimitando cada arco, a presença dos brotos dos membros em forma de "remo". O mesmo autor relata o aparecimento das vesículas encefálicas, bem como a pre-

sença da vesícula ótica e da fosseta nasal e a evidência dos somitos individualizados. Essas representações podem ser vistas em nossos resultados para o embrião de paca com 1,2cm CR, os embriões de cutia com 0,9 e 1,1cm CR e os embriões de capivara com 1,0 e 1,3cm CR, como visto em embriões de coelho conforme Beaudoin et al. (2003) entre 8 e 10 dias de gestação.

Evans & Sack (1973) ao estudarem embriões da cobaia, entre 16 e 22 dias de gestação relatam que as características embrionárias presentes, como, as 3 vesículas encefálicas, presença dos arcos branquiais, formação e individualização dos somitos, presença da vesícula ótica, saliência do coração e a formação dos brotos dos membros em formato de "remo", corroboram com os resultados para o embrião com 1,2cm CR, os embriões de cutia com 0,9 e 1,1cm CR e os embriões de capivara com 1,0 e 1,3cm CR.

Semelhante ao estágio Carnegie 16 e 17, para embriões humanos, as características presentes como, presença dos arcos branquiais, 4º ventrículo encefálico, proeminência do coração, broto dos membros em forma de "remo", bem como a presença da proeminência do fígado e da vesícula ótica, assemelham-se ao embrião de paca com 1,2cm CR, os embriões de cutia com 0,9 e 1,1cm CR e os embriões de capivara com 1,0 e 1,3cm CR conforme relatado por Butler & Juurlink (1987) para embriões de coelho.

Como conclusões, o estado do desenvolvimento embriológico dos roedores histicomorfos pode ser comparado à morfogênese de ratos, cobaias, coelhos e humanos nos diferentes estágios de desenvolvimento, independentemente da duração do período de gestação, tomando apenas o cui-

dado com as particularidades de cada espécie. Aliados aos avanços dos estudos comparativos sobre o desenvolvimento embriológico de mamíferos, a implementação de tecnologias reprodutivas, especialmente a de embriões, requer o conhecimento do desenvolvimento pré-implantação relacionados às diferentes fases de desenvolvimento.

Agradecimentos.- À FAPESP (Fundação de Amparo à Pesquisa do Estado de São Paulo) pelo auxílio financeiro (Proc.2006/53022-8), ao Setor de Animais Silvestres do Departamento de Zootecnia da Faculdade de Ciências Agrárias e Veterinárias da Unesp-Jaboticabal (Proc. IBAMA 02154.002524/24-67) e ao Cemas (Centro de Multiplicação de Animais Silvestres da Escola Superior de Agricultura de Mossoró, RN), com registro no IBAMA sob nº 12.492-0004, por disponibilizar suas instalações para a coleta do material biológico.

REFERÊNCIAS

- Beaudoin S., Barbet P. & Bargy F. 2003. Developmental stages in the rabbit embryo: Guidelines to choose an appropriate experimental model. *Fetal Diag. Ther.* 18:422-427.
- Butler H. & Juurlink B.H.J. 1987. *An Atlas for Staging Mammalian and Chick Embryos*. CRC Press Inc., Boca Raton. 218p.
- Conceição R.A., Ambrósio C.E., Martins D.S., Carvalhos A.F., Francioli A.L.R., Machado M.R.F., Oliveira M.F. & Miglino M.A. 2008. Aspectos morfológicos do saco vitelino em roedores da subordem Hystricomorpha: paca (*Agouti paca*) e cutia (*Dasyprocta aguti*). *Pesq. Vet. Bras.* 28(5):253-259.
- Dyban A.P., Puchkov V.F., Baranov V.S., Samoshkina N.A. & Chebotar J. 1975. Laboratory mammals, p.505-566. In: *Ibid.* (Eds), *Objects of Developmental Biology*. Nauka, Moscow. (Apud Sterba 1975)
- Evans H.E. & Sack W.O. 1973. Prenatal development of domestic and laboratory mammals: Growth curves, external features and selected references. *Anat. Histol. Embryol.* 2:11-45.
- Felipe A.E., Masson P.G., Rodríguez J.A. & Alzola R.H. 2006. External morphological characterization of 60-days gestation *Myocastor coypus* (Coipu) fetuses. *Int. J. Morphol.* 1(24):71-76.
- Kanashiro C., Santos T.C., Miglino M.A., Mess A.M. & Carter A.M. 2009. Growth and development of the placenta in the capybara (*Hydrochaeris hydrochaeris*). *Reprod. Biol. Endocrinol.* 7: ARTN 57.
- Knospe C. 2002. Periods and stages of the prenatal development of the domestic cat. *Anat. Histol. Embryol.* 31:37-51.
- Lockett W.P. & Mossman H.W. 1981. Development and phylogenetic significance of the fetal membranes and placenta of the African hystricognathous rodent *Bathyergus* and *Hystrix*. *Am. J. Anat.* 162:265-285.
- Miglino M.A., Carter A.M., dos Santos Ferraz R.H., Machado M.R.F. 2002. Placentation in the capybara (*Hydrochaeris hydrochaeris*), agouti (*Dasyprocta aguti*) and paca (*Agouti paca*). *Placenta* 23:416-428.
- Miglino M.A., Francioli A.L.R., Oliveira M.F., Ambrósio C.E., Bonatelli M., Machado M.R.F. & Mess A. 2008. Development of the inverted visceral yolk sac in three species of Caviids (Rodentia, Caviomorpha, Caviidae). *Placenta* 29:748-752.
- Miglino M.A., Carter A.M., Ambrosio C.E., Bonatelli M., De Oliveira M.F., Dos Santos Ferraz R.H., Rodrigues R.F. & Santos T.C. 2004. Vascular organization of the hystricomorph placenta: A comparative study in the agouti, capybara, guinea pig, paca and rock cavy. *Placenta* 25:438-448.
- Moojen J. 1962. Os roedores do Brasil. Instituto Nacional do Livro, Ministério de Educação e Saúde, Rio de Janeiro. 214p.
- Nomina Anatomica Veterinaria 1992. World Association of Veterinary Anatomists, Zürich. 4th ed. Cornell University, Ithaca. 190p.
- Nomina Embryologica Veterinaria 1994. World Association of Veterinary Anatomists, Zürich. 5th ed. Cornell University, Ithaca. 47p.
- Oliveira F.S., Toniollo G.H. & Machado M.R.F. 2003. Hemi-ovariossalpingohisterectomia em pacas prenhes e posterior ocorrência de prenhez (*Agouti paca*, Linnaeus, 1766). *Ciência Rural* 33(3):547-551.
- Oliveira M.F., Carter A.M., Bonatelli M., Ambrósio C.E. & Miglino M.A. 2006. Placentation in the rock cavy, *Kerodon rupestris* (Wied). *Placenta* 27(1):87-97.
- Oliveira M.F., Mess A., Ambrósio C.E., Dantas C.A., Favaron P.O. & Miglino M.A. 2008. Chorioallantoic placentation in *Galea spixii* (Rodentia, Caviomorpha, Caviidae). *Reprod. Biol. Endocrinol.* 4(6): ARTN 39.
- Reig O.A. 1984. Distribuição geográfica e história evolutiva dos roedores muroideos sul-americanos (Cricetidae: Sigmodontinae). *Revta Bras. Genet.* 7(2):333-365.
- Roberts C.M. & Perry J.S. 1974. Hystricomorph embryology. *Symposia of the Zoological Society of London* 34:333-360.
- Rodrigues R.F., Carter A.M., Ambrosio C.E., Santos T.C. & Miglino M.A. 2006. The subplacenta of the red-rumped agouti (*Dasyprocta leporina* L). *Reprod. Biol. Endocrinol.* 4:ARTN 31.
- Sterba O. 1975. Prenatal growth of the mole, *Talpa europaea* Linn., 1758. *Folia Morphol.* 23:282-286
- Theiler K. 1972. *The House Mouse: Development and normal stages from fertilization to 4 weeks of age*. Springer Verlag, New York. 168p.