

증상의 변동을 보인 크로이츠펠트-야콥병 환자

임가영 김형지^a 이선주^a 조성양^a 이재홍^a

soonchungh대학교 의과대학 서울soonchungh대병원 신경과, 울산대학교 의과대학 서울아산병원 신경과^a

Patient with Creutzfeldt-Jakob Disease Who Presented Symptom Fluctuation

Kayeong Im, MD, Hyung-Ji Kim, MD^a, Sunju Lee, MD^a, Syungyang Jo, MD^a, Jae-Hong Lee, MD^a

Department of Neurology, Soonchunhyang University Hospital Seoul, Soonchunhyang University School of Medicine, Seoul, Korea

Department of Neurology, Asan Medical Center, University of Ulsan College of Medicine, Seoul, Korea^a

J Korean Neurol Assoc 39(1):40-41, 2021

Key Words: Creutzfeldt-Jakob disease, heidenhain variant, Diffusion magnetic resonance imaging

크로이츠펠트-야콥병(Creutzfeldt-Jakob disease, CJD)은 흔한 질병은 아니나 빠르게 진행되는 인지저하와 신경계증상이 함께 나타날 때 의심할 수 있다. 산발형으로 발생하는 경우가 가장 많으며, 변형 프리온(prion) 단백질에 의해 뇌조직의 해면화가 비가역적으로 나타난다.¹ 확진을 위해서는 병리 또는 면역세포학적 소견이 필요하지만, 임상에서는 주로 특징적인 증상, 영상 소견, 뇌파 소견, 뇌척수액 생체표지자에 의해 진단을 내리게 된다. 증상은 빠르게 진행되는 인지저하와 더불어 근간대경련, 시각 또는 소뇌증상, 추체로/추체외로증상, 무운동함구증이 나타날 수 있으며, 약 20% 환자에서 초기에 인지기능의 저하 없이 시각증상만을 보이는데 이를 “Heidenhain variant” 표현형으로 부른다.² 저자들은 초기에 시각증상으로 내원한 CJD 환자가 증상의 일시적인 호전을 보인 증례를 경험하여 이를 보고하고자 한다.

증례

69세 남자 환자가 시각증상으로 왔다. 환자는 시야가 휘어져 보이는 증상(visual distortions)과 색각이상(dyschromatopsia)을 호소하였다. 그 외 신경계진찰상 이상 소견은 없었으며 최근에 있었던 일에 관한 기억력이 조금 떨어지고 말이 입안에서 맴도는 것 같다고 하였지만 일상생활에 지장은 없었다. 한글판간이정신상태 검사(Korea-Mini Mental State Examination, K-MMSE)는 23점, 통괄퇴화척도(global deterioration scale, GDS)는 3점이었다. 내과적 과거력은 없었으며 외상이나 감염의 병력도 없었다. 첫 번째 시행한 뇌 magnetic resonance imaging (MRI)의 확산강조영상(diffusion weighted image, DWI)에서 좌측 후두엽 피질을 따라 고신호강도(Fig. A)를 보였으나 해당 영역의 혈관 협착은 없었다. 그 외 다른 MRI영상에서 특별한 이상 소견은 없었다. 3개월 후에 환자는 주관적인 기억력장애를 호소하기 시작하였으나 일상생활에서 드러나는 문제는 없었고, 시각이상증상이 호전되었다고 하여 경과 관찰하기로 하였다. 처음 증상 발생으로부터 5개월 정도 지난 시점에서 급격하게 기억력저하 및 일상생활 수행에 장애를 보여 재평가가 진행되었다. 신경계진찰에서 근간대경련, 실행증, 구음장애가 확인되었고 K-MMSE는 11점, GDS는 6점이었다. 두 번째 시행한 뇌 MRI DWI에서 양측 꼬리핵은 정상 강도였으나, 양측 측두 후두엽 피질에 고신호강도가 확인되었다(Fig. B). 다만, 이전 뇌 MRI상 확인되었던 좌측 후두엽 피질의 고신호강도는 소실되었다.

Received October 6, 2020 Revised November 5, 2020

Accepted November 5, 2020

Address for correspondence: Jae-Hong Lee, MD
Department of Neurology, Asan Medical Center, University of Ulsan
College of Medicine, 88 Olympic-ro 43-gil, Songpa-gu, Seoul 05505,
Korea

Tel: +82-2-3010-3446 Fax: +82-2-474-4691

E-mail: jhlee@amc.seoul.kr

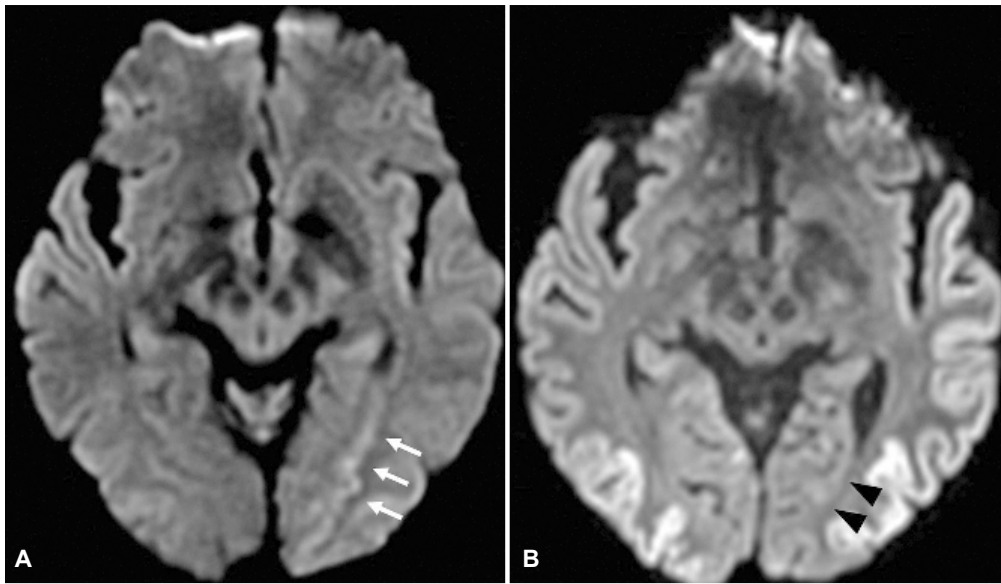


Figure. Diffusion-weighted magnetic resonance images of the patient’s brain. (A) An initial image showed diffusion restriction lesion in the left medial occipitotemporal area (arrows). (B) Follow-up image after 5 months revealed normal signal intensity in the previous lesion (arrowheads), accompanied with diffuse high signal in the bilateral occipitotemporal cortices.

환자의 혈관염, 결체조직질환 등을 포함한 혈액검사는 모두 음성이었으나 뇌척수액검사에서 real-time quaking-induced conversion (RT-QuIC) 검사 양성 소견이었고, 14-3-3 단백질과 변형프리온단백(PrPSc)이 양성으로 확인되었다.

고찰

통상적으로 CJD에서는 비가역적인 뇌세포 손상이 발생하면서 신경계증상이 빠르게 지속적으로 악화되는 양상을 보인다. 환자에게 처음 시행한 뇌 MRI에서 좌측 후두엽 피질을 따라 고신호강도를 보이는 병변(Fig. A)이 확인되어 CJD의 가능성을 고려할 수 있겠으나, 대뇌피질병변이 한 군데이고 환자는 당시 증상의 호전을 보이는 경과여서 진단에 혼란을 주었다. CJD 환자에서 증상의 변동은 보고된 바가 없으나, 질병이 경과하면서 초기에 DWI에서 고신호강도로 보였던 병변이 추적검사에서는 정상신호강도를 보일 수 있음이 보고되어 있다(pseudo-normalization).³ 이는 해당 뇌 실질 부위에서 병이 진행함에 따라, 신경세포의 사멸과 손실이 일어나고 이로 인해 대뇌 피질이 위축되어 발생하는 현상으로 보인다. 환자의 추적 뇌 영상에서 처음 병변이 있었던 후두엽 부위는 정상신호강도를 보였는데, 이는 더 이상 급성기 반응은 일어나지 않고

있음을 시사한다. 환자의 일시적인 시각이상증상 변동은 뇌졸중에서 시간의 경과에 따라 대뇌 피질 신경망의 재조직(neural network reorganization)이 일어나는 것과 같은 기전으로 처음에 있었던 시각증상이 주관적으로 호전되었다고 느낀 것으로 추정된다. 환자는 이후 뇌척수액검사 결과 및 임상 증상, 영상 소견으로 미루어 ‘CJD 환자(probable CJD)’로 진단할 수 있었다.

본 증례는 증상의 변동을 보인 첫 번째 CJD 환자라는 점에서 특별한 의미가 있다. 임상적으로 증상 호전이 있어도 다른 검사, 특히 MRI에서 CJD를 시사하는 특징적인 소견이 나타난다면, 추적 관찰 및 검사를 통해 반드시 정확한 진단을 내리는 것이 필요하겠다.

REFERENCES

1. Ironside JW. Review: Creutzfeldt-Jakob disease. *Brain Pathol* 1996;6: 379-388.
2. Cooper SA, Murray KL, Heath CA, Will RG, Knight RS. Isolated visual symptoms at onset in sporadic Creutzfeldt-Jakob disease: the clinical phenotype of the “Heidenhain variant”. *Br J Ophthalmol* 2005;89: 1341-1342.
3. Fragoso DC, Gonçalves Filho AL, Pacheco FT, Barros BR, Aguiar Littig I, Nunes RH, et al. Imaging of Creutzfeldt-Jakob disease: imaging patterns and their differential diagnosis. *Radiographics* 2017;37:234-257.