

Preservación de la glándula submandibular en las disecciones linfonodulares de cuello

Preservation of the submandibular gland in lymph node neck dissections

Rafael Michel Coca Granado,^I Dadonim Vila Morales^{II}

I Hospital Universitario Clínicoquirúrgico "Arnaldo Milián Castro". Universidad de Ciencias Médicas de Villa Clara. Cuba.

II Especialista de II Grado en Cirugía Maxilofacial. Facultad "Finlay Albarrán". Universidad de Ciencias Médicas de La Habana. Cuba.

RESUMEN

Introducción: el desarrollo acelerado de la oncología ha condicionado recientes modificaciones terapéuticas que pudieran incluir la preservación de la glándula submandibular en las disecciones de cuello. **Objetivos:** identificar los criterios para preservar quirúrgicamente la glándula submandibular y exponer los fundamentos científico-teóricos que permitan plantear una modificación a la técnica de disección de cuello para conservar esta glándula. **Métodos:** se realizó una búsqueda exhaustiva retrospectiva de artículos publicados en las bases de datos electrónicas Pubmed, Medline, Cochrane e Hinari desde enero de 2009 hasta julio de 2014, en las revistas Head and Neck, Otolaryngology and Head and Neck Surgery y The Laryngoscope con los términos: "preservación glándula submandibular", "criterios oncológicos conservar glándula submandibular", "modificaciones disecciones linfonodulares cervicales", sin restricciones idiomáticas. Se incluyeron solo los artículos publicados durante los últimos cinco años, cuyo material y método reflejara: estudios poblacionales, disecciones de cuello como tratamiento oncoespecífico y confirmación anatomo-patológica para concluir el diagnóstico. **Análisis e integración de la información:** de 3 estudios que conformaron una metapoblación de 829 pacientes, donde se preservó la glándula submandibular en un grupo de pacientes con tumores de cavidad bucal y orofaringe y disecciones de cuello simultáneas, se evidenció que no hubo diferencias en cuanto a recaída local, regional, a distancia ni sobrevida al compararlos con otro grupo de pacientes donde la disección de cuello no incluyó este proceder. **Conclusión:** los estudios coinciden en el bajo riesgo de metástasis ocultas a la glándula por carcinomas escamosos de cabeza y cuello, xerostomía posquirúrgica y factibilidad de la técnica quirúrgica como fundamentos para preservar la submandibular, de igual manera en que la ausencia de terapia oncoespecífica anterior, linfonódulos positivos en el subnivel IB y relación entre el tumor primario y la glándula son criterios necesarios en la selección de candidatos para realizar este proceder.

Palabras clave: glándula submandibular, preservación, disecciones de cuello.

ABSTRACT

Introduction: as a result of the swift development of oncology, some therapeutic modifications have recently been considered, among them the potential preservation of the submandibular gland in neck dissections. **Objectives:** identify the criteria to surgically preserve the submandibular gland and expound the theoretical scientific foundations allowing to set forth a modification to neck dissection technique with a view to preserving this gland. **Methods:** an exhaustive retrospective search was conducted of papers published in the databases Pubmed, Medline, Cochrane and Hinari from January 2009 to July 2014. The journals surveyed were Head and Neck, Otolaryngology and Head and Neck Surgery, and The Laryngoscope. The search terms used were "submandibular gland preservation", "oncological criteria preserve submandibular gland", "modifications cervical lymph node dissections", without any language restrictions. Only papers published in the last five years were included. On the other hand, their materials and methods section should make reference to population studies, neck dissection as an onco-specific treatment, and anatomopathological confirmation of the diagnosis. **Data analysis and integration:** three studies with a metapopulation of 829 patients referred to a group of patients with oral and

oropharyngeal tumors and simultaneous neck dissections whose submandibular gland had been preserved. These studies do not report any difference as to local, regional or distant relapse or survival when compared with another group of patients in whom neck dissection did not include such a procedure. **Conclusion:** all studies referred to the following aspects: the low risk of occult metastasis to the gland from head and neck squamous cell carcinomas, postsurgical xerostomia, and the feasibility of the surgical technique as foundations for the preservation of the submandibular gland. They also referred to the fact that absence of prior onco-specific therapy, positive lymph nodes in sublevel IB, and the relationship between the primary tumor and the gland are all required criteria for the selection of candidates for the procedure.

Key words: submandibular gland, preservation, neck dissections.

Correspondencia: Rafael Michel Coca Granado. Hospital Universitario Clínicoquirúrgico "Arnaldo Milán Castro". Universidad de Ciencias Médicas de Villa Clara. Cuba. 4 del Oeste No. 30-A entre 1 y 2 del Norte. Placetas. Villa Clara, Cuba. Correo electrónico: rafaelcq@hamc.vcl.sld.cu

INTRODUCCIÓN

El 95 % del cáncer de cabeza y cuello está representado por carcinomas desde el punto de vista histológico. Estos se originan biológicamente a partir del epitelio escamoso y aunque son considerados como una enfermedad de carácter loco-regional predominantemente, la metástasis tanto regional como a distancia es uno de los principales factores determinantes en su manejo y pronóstico. El protocolo oncológico para su tratamiento consta de varios pilares terapéuticos que se indican y complementan de acuerdo con factores clínicos, histológicos y moleculares con probado valor pronóstico para ofrecer control sobre la enfermedad.^{1,2}

El mismo desarrollo acelerado de la oncología como ciencia particular ha conllevado a que se efectúen modificaciones sobre estos pilares terapéuticos, encaminadas sobre todo a elevar la calidad de vida con iguales o mejores resultados en sobrevida e intervalo libre de enfermedad.³⁻⁵

Durante los últimos años, la preservación de órgano ha sido uno de los temas de mayor investigación y controversia en el cáncer de cabeza y cuello. Se conoce como tratamiento preservador de órgano el que busca curar la enfermedad oncológica sin recurrir a la cirugía radical. En el caso de la conservación de la función de la glándula submandibular, tratamientos como la radioterapia de intensidad modulada (RTIM), y la transposición y abstención de la escisión de esas glándulas en las disecciones de cuello, han logrado este efecto según algunos autores.⁶

Los primeros estudios acerca de la preservación de la glándula submandibular estuvieron motivados por el interés de mantener su función a pesar de la radioterapia, se destacan algunos como el de Spiegel⁷ quien realizó importantes investigaciones de carácter experimental, efectuando disecciones microquirúrgicas, trasplantes y transposiciones de la glándula. Obtuvo buenos resultados a largo plazo en ratas y conejos, así surgió entonces, la "transposición de la glándula submandibular" como una técnica quirúrgica bien documentada, novedosa y con posibilidades para prevenir la asialia o xerostomía provocada por la irradiación de las glándulas salivales en el cáncer de cabeza y cuello. Esta técnica se validó posteriormente en otras investigaciones y es hoy una variante terapéutica aceptada cuando se va a irradiar el cuello y se quiere prevenir la xerostomía.

También el intento por conservarla en las disecciones de cuello ha sido tema de debate y todavía se dan los primeros pasos en esta dirección. La disección linfonodular cervical o disección de cuello es una técnica quirúrgica que permite eliminar las áreas y estaciones de drenaje linfático cervical, incluyendo tanto los ganglios linfáticos de las cadenas superficiales y profundas como las fascias aponeuróticas cervicales en las que pudiera existir enfermedad metastásica macro, micro o submicroscópica; argumento que explica su valor terapéutico, diagnóstico y pronóstico. Puede incluir todos o algunos de los grupos y cadenas linfonodulares superficiales o profundos del cuello o realizarse de forma unilateral o bilateral,

según el sitio y ubicación del tumor primario, el valor predictivo de metástasis desde el sitio primario hacia los niveles ganglionares del cuello, las características del drenaje linfático y la presencia o no de enfermedad ganglionar regional.⁸

La técnica quirúrgica habitual es la disección cervical radical clásica, descrita y publicada por el doctor George Washington Crile en la prestigiosa *Journal of American Medical Association* en 1906. En ella se extirpan la hoja superficial y parte de la hoja media de la fascia cervical profunda, todos los ganglios regionales de los grupos y cadenas superficiales y profundas, la vena yugular interna, el músculo esternocleidomastoideo y el nervio espinal de un solo lado del cuello. Esta técnica, es el modelo o patrón universal para la cirugía oncológica del cuello, a partir de ella, surgieron otras modificaciones. Desde su descripción y durante casi un siglo, la disección radical clásica fue el procedimiento quirúrgico normado y establecido para eliminar los linfonódulos en el cuello; que fuera popularizado por el doctor Hayes Martin en el Memorial Sloan-Kettering Cancer Center de Nueva York. Sin embargo, desde 1950 modificaciones con tendencia a la conservación de determinadas estructuras no linfáticas fueron apareciendo, en este intento se destacan figuras como los doctores Suárez, Bocca, Gavilán y Ballantyne.⁹

Estas modificaciones a la técnica clásica, continuaron un proceso dinámico, avalado por estudios multicéntricos con altos niveles de evidencia, donde se fueron introduciendo nuevas maniobras caracterizadas por una menor morbimortalidad para el paciente, que garantizaban los mismos resultados a corto y largo plazo en su efectividad como tratamiento oncoespecífico. Se puede decir que evolucionaron desde una época de radicalidad hasta un floreciente conservadurismo según las tendencias actuales, donde no solamente las estructuras no linfáticas han sido preservadas, sino también las linfáticas, una vez que ha sido demostrado su bajo índice de metástasis ocultas para algunos sitios.⁸⁻¹⁸

Atendiendo al mismo sentido en que esta cirugía es cada día más conservadora e individualizada, la cuestión a tratar enjuicia la necesidad de remover la glándula submandibular durante la disección cervical linfonodular, además de

que esta cirugía cumpla su objetivo fundamental al eliminarse todos los linfonódulos con posibilidad de metástasis ocultas o clínicas ubicados en los niveles de drenaje a partir del sitio primario. En la descripción inicial del vaciamiento funcional del doctor Osvaldo Suárez se reflexionaba por la conservación de la glándula submandibular; pero a pesar de esto, nunca se popularizó, extendió o se llevó a cabo esta idea en los escenarios quirúrgicos. Una pregunta interesante podría inferirse entonces a priori a partir de lo expuesto. ¿Si otras estructuras no linfáticas como vasos, músculos y nervios pueden ser conservados de una manera oncológicamente segura en las disecciones linfonodulares actuales, por qué no la glándula submandibular?

Existen varias razones sustentadas científicamente que argumentan la preservación quirúrgica de la glándula submandibular en una disección de cuello y otros tratamientos oncoespecíficos; pero de todas las motivaciones posibles para tomar esta decisión terapéutica, la más importante relacionada con resultados en oncología es el riesgo de metástasis ocultas a la glándula, que constituye per se una evidencia que fundamentaría la conservación de esta glándula en las disecciones de cuello y que modifica en consecuencia la técnica quirúrgica, dando paso a otras investigaciones que pudieran extender y promover esta práctica en pacientes con carcinomas de cabeza y cuello, para elevar su calidad de vida, mientras sea una posibilidad oncológicamente segura y con iguales o mejores niveles de supervivencia e intervalo libre de enfermedad que la técnica clásica.¹⁹⁻²⁸

En Cuba, hemos incorporado siempre y puesto en práctica modificaciones que se han realizado a las disecciones de cuello por las Escuelas de Cirugía de Cabeza y Cuello pertenecientes al mundo anglosajón o francoparlante; pero no se ha intentado transformar alguna sobre la base de estudios nacionales. Es el propósito de esta investigación, identificar los criterios con respecto a la posibilidad de preservar la glándula submandibular en las disecciones de cuello y exponer sus fundamentos teóricos que permitan luego modificar la técnica quirúrgica usada hasta hoy. Este procedimiento implica el conservar principios oncológicos irrevocables; pero con la certeza de que no hay ciencia sin revolución del pensamiento, sin ruptura de esquemas y

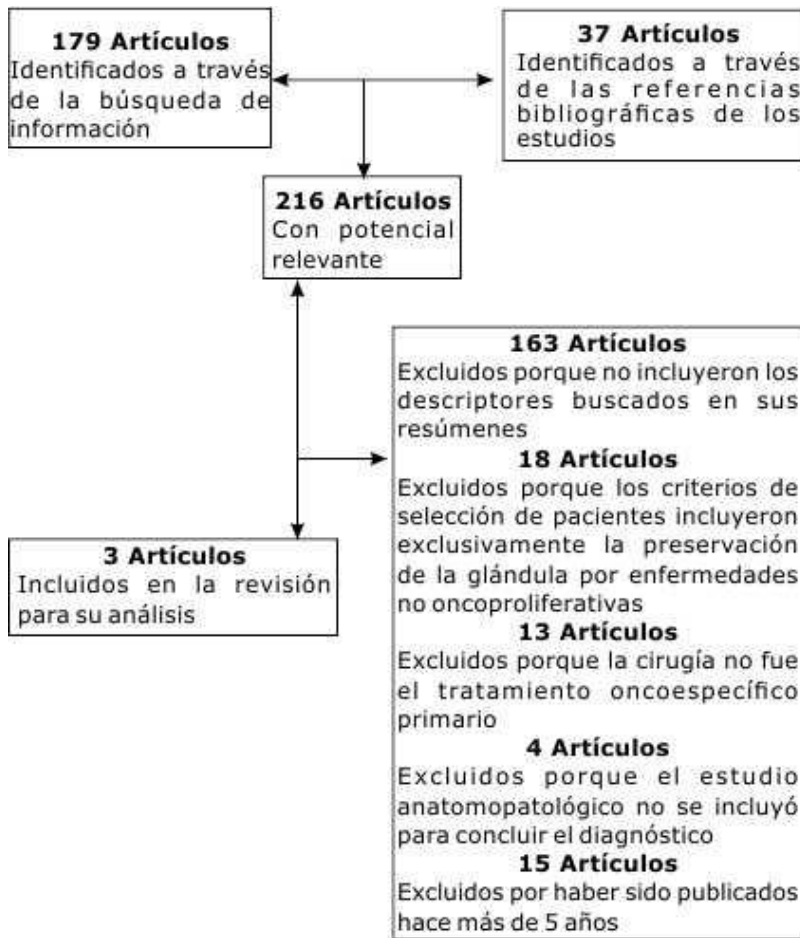


Fig. Mapa de flujo de la revisión.

de todo lo conocido y dado por cierto desde antes. Quien no dude razonablemente de la infalible verdad establecida, nunca llegará a desentrañarla con cientificidad plausible.

MÉTODOS

ESTRATEGIA DE BÚSQUEDA Y CRITERIOS DE ELECCIÓN

Se trata de una revisión bibliográfica analítica sobre los criterios para preservar quirúrgicamente la glándula submandibular y los fundamentos científico-teóricos que permitan plantear una modificación actual a la técnica de disección de cuello al conservar dicha glándula. Se realizó una búsqueda exhaustiva retrospectiva de artículos publicados en las bases de datos electrónicas Pubmed, Medline, Cochrane e Hinari desde enero de 2009 hasta julio de 2014, en las revistas Head and Neck, Otolaryngology and Head and Neck Surgery y The Laryngoscope con las

siguientes palabras clave: "preservación glándula submandibular", "criterios oncológicos conservar glándula submandibular", "modificación disección linfonodular cervical"; todos y algunos de estos fueron usados en combinación para la búsqueda, y se aceptaron publicaciones sin restricciones idiomáticas.

Se identificaron artículos relacionados con el tema que cumplieron con los siguientes criterios de inclusión:

1. Resumen que incluyera alguna de las palabras: preservación o conservación de la glándula submandibular, disección de cuello.

2. Material y método que reflejara:

a) Estudio poblacional con al menos un grupo de pacientes donde se preservara quirúrgicamente la submandibular.

b) Tratamiento oncoespecífico recibido por los pacientes: (disecciones linfonodulares cervicales).

c) Confirmación anatómo-patológica para concluir el diagnóstico.

3. Discusión del estudio donde quedara explícita la opinión de los autores sobre los criterios para preservar la submandibular en la disección de cuello.

4. Fecha de publicación: últimos 5 años.

Los datos de los estudios fueron extraídos por el autor principal y posteriormente por otro coautor de manera independiente. Cualquier desacuerdo se resolvió por consenso. La información sobre el nombre de la revista, los autores, la afiliación o año de la publicación no se mantuvo oculta o a ciegas. En adición a la información sobre el diseño del estudio, las características de los pacientes, el tamaño de la muestra y otras variables fueron extraídos.

Después de ejecutada la búsqueda computarizada y revisada extensamente la lista de referencias, se identificaron 216 artículos potenciales que incluyeron investigaciones de pacientes donde se realizaron estudios con el objetivo de determinar la posibilidad de preservar la glándula submandibular y por ende su función en los tratamientos oncoespecíficos. De estas publicaciones se excluyeron los siguientes artículos: 163 porque en sus resúmenes no se incluían ninguno de los descriptores buscados, 18 donde los criterios de selección de pacientes incluyeron exclusivamente la preservación de la glándula por enfermedades no oncoproliferativas, 13 donde la cirugía no fue el tratamiento oncoespecífico primario de elección en los pacientes estudiados, 4 donde el estudio anatomopatológico no se incluyó para concluir el diagnóstico y 15 cuya fecha de publicación excedía los 5 años. Por lo

En esta revisión analítica de 3 estudios retrospectivos²⁹⁻³¹ se conformó una metapoblación de 829 pacientes con neoplasias de cabeza y cuello, donde se realizaron disecciones cervicales linfonodulares como parte del tratamiento oncoespecífico y simultáneamente se preservó la glándula submandibular, al menos en un grupo de estos en cada estudio. Las investigaciones tuvieron un período de tiempo promedio de 8 años y los sitios primarios estudiados representados fueron cavidad bucal y orofaringe.

En el estudio de Tseng-Cheng Chen y otros²⁹ se examinaron 408 pacientes con carcinomas de cavidad bucal en etapas I y II tratados con disecciones de cuello. En 33 pacientes se preservó la submandibular y en 375 no se llevó a cabo este proceder. Los índices de intervalo libre de enfermedad y sobrevida a los 5 años fueron similares en ambos grupos. En el

Tabla 1. Distribución de los estudios según características generales del diseño y resultados

Autor y estudio	Tipo de diseño	Período (años)	Pacientes (n)	Sitio primario	Pacientes con glándulas resecaadas (n)	Pacientes con glándulas preservadas (n)	Diferencias de resultados entre ambos grupos de pacientes			
							Recaída	ILE	Sobrevida	
<i>Chen y otros (2011)</i> Feasibility of preservation of the submandibular gland during neck dissection in patients with early-stage oral cancer	Retrospectivo	7	408	Cavidad bucal	375	33	No	No	No	
<i>Howard y otros (2013)</i> Submandibular gland preservation during concurrent neck dissection and transoral surgery for oropharyngeal squamous cell carcinoma	Retrospectivo	14	253	Orofaringe	157	96	No	No	No	
<i>Lanzer y otros (2014)</i> Preservation of ipsilateral submandibular gland is ill advised in cancer of the floor of the mouth or tongue.	Retrospectivo	3	168	Cavidad bucal y Orofaringe	134	34	No*	No	No	
Total	3 estudios	Retrospectivo	8	829	Cavidad bucal y Orofaringe	666	163	No	No	No

n: Número

ILE: Intervalo libre de enfermedad.

* Excepto en pacientes con tumores localizados en suelo de boca donde la preservación de la glándula submandibular si influyó en la recaída regional.

tanto 3 artículos cumplieron con nuestros criterios de inclusión y fueron seleccionados (Fig.).

ANÁLISIS E INTEGRACIÓN DE LOS RESULTADOS

caso de Howard y otros³⁰ estudiaron el efecto de la preservación de la glándula submandibular ipsilateral en 253 pacientes con carcinomas escamosos de orofaringe que recibieron disecciones de cuello y cirugía transbucal de forma concurrente. La glándula submandibular ipsilateral se preservó en 96 pacientes, mientras que en

Tabla 2. Distribución de los estudios según fundamentos científico-teóricos para preservar la glándula submandibular en las disecciones de cuello expuestos por los autores en la literatura revisada

Autor y estudio	Pacientes (n)	Fundamentos científico-teóricos		
		Bajo riesgo de metástasis ocultas	Xerostomía secundaria	Factibilidad de la preservación en la técnica quirúrgica
<i>Chen y otros (2011)</i> Feasibility of preservation of the submandibular gland during neck dissection in patients with early-stage oral cancer.	408	Sí	Sí	Sí
<i>Howard y otros (2013)</i> Submandibular gland preservation during concurrent neck dissection and transoral surgery for oropharyngeal squamous cell carcinoma.	253	Sí	Sí	Sí
<i>Lanzer M y otros (2014)</i> Preservation of ipsilateral submandibular gland is III advised in cancer of the floor of the mouth or tongue.	168	Sí	Sí	Sí

157 se eliminó junto a la disección de cuello y no hubo diferencias en cuanto a la recaída local, regional o a distancia entre los dos grupos. También un análisis de Kaplan-Meier de este mismo estudio reveló que tampoco hubo diferencias relacionadas con el intervalo libre de enfermedad y la sobrevida total. Por otro lado Lanzer y otros³¹ analizaron retrospectivamente en 3 años a 168 pacientes con tumores de cavidad bucal y orofaringe, preservándose la glándula submandibular en 34 de estos incluidos en etapas I-II. En aquellos donde el tumor primario se localizaba en suelo de boca o lengua el intervalo libre de recaída linfonodular estuvo influenciado por la eliminación de la glándula submandibular, ocurriendo una recaída locorregional en el 28.5% de aquellos donde la glándula fue preservada e íntimamente relacionada con suelo de boca como sitio del tumor primario. En el resto de los sitios de cavidad bucal y orofaringe la eliminación de la glándula no tuvo influencia sobre el intervalo libre de recaída linfonodular (tabla 1).

Fue notable cómo existió una coincidencia unánime en 3 fundamentos para argumentar y apoyar la conservación: bajo riesgo de metástasis ocultas a la

glándula por carcinomas escamosos de cabeza y cuello, xerostomía secundaria al tratamiento quirúrgico y factibilidad de la técnica quirúrgica para llegar a este fin (tabla 2).

Fue interesante hallar que en dos de los estudios hubo coincidencia en los tres criterios para seleccionar pacientes como candidatos ideales para preservar la submandibular: 1) ausencia de terapia oncoespecífica previa, 2) ausencia de linfonódulos positivos en el subnivel IB al examen clínico y, 3) que no existiera relación en cuanto a cercanía anatómica o contacto del tumor con la glándula submandibular. Solo difirió el estudio de Howard y otros³⁰ al considerar también como candidatos a los pacientes con persistencias, recaídas, segundos primarios y tratamientos previos en orofaringe (tabla 3).

Sin embargo, es de señalar que en ninguno de estos estudios se relata la modificación que incluyeron a la técnica de disección linfonodular cervical habitual para preservar la glándula submandibular.

ANTECEDENTES HISTÓRICOS Y TÉCNICAS DE PRESERVACIÓN DE LA

SUBMANDIBULAR EN LOS TRATAMIENTOS ONCOESPECÍFICOS

Durante los últimos años, la preservación de órgano ha sido uno de los temas que más se ha investigado y de mayor controversia en relación con el cáncer de cabeza y cuello, fruto de esto ha sido la publicación de importantes ensayos clínicos y estudios clínico-observacionales. Se conoce como tratamiento preservador de órgano el que busca curar la enfermedad oncológica sin recurrir a la cirugía radical, de manera que el objetivo fundamental no es solo preservar el órgano, sino hacerlo de forma que este sea plenamente funcional; es esta la razón por la que muchos autores como Quer y León⁶ hablan de "preservación de función" en vez de "preservación de órgano". Este proceder no busca mejorar la supervivencia, sino la calidad de vida evitando mutilaciones, por lo cual supone un aumento en la complejidad de todo el proceso terapéutico.

La preservación de la glándula submandibular como órgano en los tratamientos oncoespecíficos ha tenido lugar por dos líneas terapéuticas fundamentales: la radioterapia y la cirugía. En la primera, la sucesión de adelantos tecnológicos como la radioterapia de intensidad modulada (RTIM), aceleradores lineales y otras

variantes ha permitido garantizar una mejor dosificación y definición de volúmenes blanco para en consecuencia, además de proteger la glándula por limitar la dosis radiógena. En el caso de la cirugía, la preservación se ha asegurado por la transposición de esta al espacio submental o al conservarla en su lecho una vez eliminados los linfonódulos adyacentes en las disecciones de cuello.³²⁻³⁴

La década del ochenta del pasado siglo revolucionaría este tema en cuanto al desarrollo de múltiples investigaciones estrechamente relacionadas, y sobre todo motivadas por la concepción de una mejor calidad de vida en el paciente oncológico de cabeza y cuello. La primera transposición de la glándula es descrita por RM Bourdin en 1982 e incluso es de señalar que hubo repercusiones fuera del área oncológica y es así como en 1986, Murube-Del-Castillo³⁵ publicó la primera transposición de la submandibular hacia la región tèmpero-orbitaria por cirugía microvascular para el tratamiento del síndrome de ojo seco.

Es precisamente por esta época que también autores como Spiegel⁷ realizaron importantes investigaciones de carácter experimental, efectuando disecciones microquirúrgicas, transplantes y transposiciones de la glándula en ratas y

Tabla 3. Distribución de los estudios según criterios de selección de candidatos ideales y técnica quirúrgica recomendada para preservar la glándula submandibular en las disecciones de cuello

Autor y estudio	Criterios de selección de candidatos ideales					Técnica quirúrgica recomendada
	Sitio primario	Etapas	Tratamiento previo	Ganglios positivos en subnivel IB	Proximidad del tumor primario a la glándula	
Chen y otros (2011) Feasibility of preservation of the submandibular gland during neck dissection in patients with early-stage oral cancer.	Cavidad bucal	I-II	No	No	No	Disección cervical linfonodular con conservación de la glándula en su lecho
Howard y otros (2013) Submandibular gland preservation during concurrent neck dissection and transoral surgery for oropharyngeal squamous cell carcinoma.	Orofaringe	I-IV	Sí	No	No	Disección cervical linfonodular con conservación de la glándula en su lecho
Lanzer y otros (2014) Preservation of ipsilateral submandibular gland is ill advised in cancer of the floor of the mouth or tongue.	Cavidad bucal y orofaringe	I-II	No	No	No	Disección cervical linfonodular con conservación de la glándula en su lecho

conejos, con buenos resultados a largo plazo. Surgió así la "transposición de la glándula submandibular" como una técnica quirúrgica bien descrita y con posibilidades. La transposición a la región submental fue propuesta como un método para prevenir la asialia o xerostomía por la irradiación de las glándulas salivales en el cáncer de orofaringe. Buenos resultados se obtuvieron en la mayoría de los casos tratados, además de una secreción salival conservada que se confirmó posteriormente mediante escintigrafía; sin embargo, el método se reservaba solo para pacientes con cáncer orofaríngeo sin ganglios linfáticos metastásicos en el lado contralateral.

Luego de haberse conocido mejor los efectos de la xerostomía posradiógena y posquirúrgica sobre la cavidad bucal, se incluyó este trastorno como uno de los temas a debatir en la Conferencia de Desarrollo y Consenso sobre las Complicaciones Bucales de las Terapias del Cáncer del National Institute of Health (NIH) en 1989, donde se expusieron varias alternativas y objetivos para ofrecerle solución.³⁶

Después de adentrado el siglo XXI varios protocolos aprobados por el Radiation Therapy Oncology Group (RTOG) fueron encauzados con el fin de conservar la glándula submandibular en las disecciones de cuello y de transferirla al espacio submental en el mismo acto y antes de la radioterapia, teniendo en cuenta que esta y la glándula sublingual estaban incluidas en muchas ocasiones dentro del volumen blanco planificado en la radioterapia, entre los que se destacan el RTOG 1083 y el RTOG 0244.³⁷

La función de la glándula submandibular transpuesta en la cirugía pudo ser preservada después de la radioterapia, lo cual fue confirmado mediante varios estudios clínicos, entre los que se incluye el reporte de Zhang y otros^{38,39} donde a través de evidencia histológica se determinó que la mayoría de la glándulas transferidas mostraron acinos y conductos glandulares normales, mientras que el índice de flujo salival de la glándula transferida alcanzó el nivel prequirúrgico 6 meses después de la radioterapia. Esto demuestra por tanto, la efectividad de la transferencia de la glándula al prevenir la xerostomía producida por la radioterapia entre 80 % y 90 % de los pacientes.

Jha, Seikaly y otros⁴⁰ también relataron que en 26 pacientes donde se preservó en cada uno al menos 1 glándula submandibular por transposición quirúrgica, ninguno tuvo enfermedad recurrente en el lado de la glándula transferida o en el espacio submental durante un periodo de 2 años de seguimiento, por lo que el procedimiento fue oncológicamente seguro. Es de señalar que actualmente este proceder ha evolucionado al punto de que puede realizar por mínimo acceso a través del suelo de boca con instrumental endoscópico.⁴¹

La historia de la preservación de la glándula submandibular en las disecciones linfonodulares de cuello viene aparejada al mismo desarrollo de la técnica per se. A inicios del siglo XX predominó una corriente radicalista que influiría toda la primera mitad de esta centuria; sin embargo, el cuestionamiento oncológico de la verdadera necesidad de eliminar estructuras no linfonodulares y linfonodulares contenidas en la descripción inicial de la técnica de disección radical clásica, comenzaría a derrumbar los cimientos de estos dogmas a través de estudios que demostraban iguales niveles de sobrevida, intervalo libre de enfermedad y mejor calidad de vida en aquellos pacientes donde se utilizaban técnicas modificadas que preservaban estructuras.^{42,43}

Los primeros intentos de conservar la submandibular dentro de una disección de cuello tuvieron lugar en el tratamiento de los carcinomas de labio donde para poder utilizar técnicas reconstructivas del defecto posablatoivo se imponía conservar las venas y arterias faciales,⁴⁴ cuyo recorrido en buena parte estaba íntimamente ligado a esta glándula, tal y como lo demuestra el estudio de Guney y otros 45 donde los resultados oncológicos de la disección del subnivel IB con la preservación de glándula submandibular fueron investigados en 21 pacientes con disecciones de cuello por cáncer de labio.

Fundamentos científico-teóricos para la preservación de la glándula submandibular en las disecciones de cuello

Algunos consideran que la preservación de la glándula constituye un riesgo que no debe asumirse por la posibilidad de metástasis; pero lo cierto es que esta posibilidad es muy remota. Es evidente

que la posibilidad o riesgo de metástasis a la glándula submandibular a partir de carcinomas escamosos de cabeza y cuello constituye un principio importante para la no conservación de esta; pero su frecuencia es extremadamente baja, este fenómeno es un sólido argumento contra el hecho de que la glándula deba ser siempre eliminada en las disecciones de cuello. Existe información sobre cómo en estudios de sitios primarios con un drenaje selectivo al subnivel IA y más específicamente al IB no se presentan metástasis a la glándula; además, en pacientes que tienen linfonodos positivos desde el punto de vista clínico e histopatológico la posibilidad de metástasis a esta estructura es menor del 1 %. Esto lo confirman los estudios de Spiegel,⁷ Byeon,²⁰ Chen,^{21,29} Razfar,²² Kruse,²³ Dhiwakar,²⁴ Ebrahim,²⁵ Okoturo,²⁶ Naidu²⁷ y Basaran.²⁸ Por otro lado, la glándula submandibular es una importante contribuidora del flujo basal o en reposo de saliva mucosa, produce del 60 % al 70 % del volumen salival total no estimulado, responsable de la lubricación de la mucosa. La saliva es un factor importante en el gusto, habla, deglución y protección contra las caries dentales. Además, el flujo salival es importante para la higiene bucal en sentido general y está bien documentado que la xerostomía inducida por la radiación tiene un gran impacto negativo en la calidad de vida; consecuentemente, la provocada por la mutilación quirúrgica posee un peor pronóstico, pues el órgano en sí, es eliminado.⁴⁶

Jacob y otros⁴⁷ en un estudio sobre pacientes con carcinoma de cavidad bucal encontraron que la tercera parte de los pacientes que recibieron disecciones de cuello con la remoción concomitante de la submandibular experimentó xerostomía con un aumento en la incidencia de caries dental comparado con los grupos de control. También Cunning y otros⁴⁸ demostraron que de la excisión de la submandibular unilateral resultan una disminución significativa del flujo salival no estimulado y una aumentada incidencia de xerostomía.

El objetivo de un estudio prospectivo realizado por Jaguar y otros⁴⁹ fue estimar el efecto que provocaba la exéresis de la submandibular en las disecciones de cuello sobre la función de las glándulas salivales, evaluó esto a través de la medición del flujo salival y por escintigrafía la función del resto de las glándulas. Un total de 80

pacientes con tumores de cabeza y de cuello fueron incluidos; se dividieron en dos grupos, uno quirúrgico y otro no quirúrgico. En el grupo quirúrgico de 37 pacientes se resecó la submandibular, mientras que en el otro de 43 pacientes, no se llevó a cabo este proceder y fue evaluado antes de la radioterapia y de la quimioterapia. El 21 % de los pacientes del grupo quirúrgico relató xerostomía después de la cirugía, mientras que solo 7 % del otro grupo la refirió antes del tratamiento radiante. Las glándulas submandibulares residuales en el grupo quirúrgico mostraron una función similar a las glándulas del grupo no quirúrgico. Los datos de esta investigación apoyan el hecho de que la resección de la submandibular causa una disminución en el volumen salival no estimulado y la compensación por el resto de las glándulas salivales es poca.

Si pensamos bien, la estrategia de preservar cuantas glándulas salivales sea posibles aunque puedan finalmente recibir radioterapia, nos permite contar con un mayor número de "glándulas dianas" para agentes farmacológicos que puedan proteger la función salival o maximizar sus efectos estimuladores minimizando la xerostomía. Dentro de estos agentes farmacológicos, sustancias radioprotectoras como la amisfotina (WR-2721) y su forma activa WR-1065, pilocarpina, carbacolina, cevimelina y betanecol, entre otras, están ofreciendo resultados prometedores pues permiten una respuesta beneficiosa durante la radioterapia y después de esta. Además es de añadir que la denominada Medicina Regenerativa también está dando sus primeros frutos y dando agigantados pasos en la utilización de células madre, ingeniería tisular y terapias génicas para el restablecimiento del parénquima glandular salival luego de tratamientos radiantes; estudios que han sido motivados precisamente por la morbilidad causada por la radioterapia sobre dichas glándulas.⁵⁰⁻⁵³

Es una realidad incluso que con la preservación de la glándula se reduce el daño a la rama marginal del VII par, el cual puede aparecer inmediatamente después de su remoción con una incidencia de injuria permanente que se acerca a valores de 7,3 %.⁵⁴⁻⁶²

Autores como Berini-Aytés⁶³ explican en sus estudios cómo en pacientes con carcinomas de cabeza y cuello la resección

de la submandibular en las disecciones de cuello puede ocasionar también un daño a la rama mandibular marginal del nervio facial (7,7 %), nervio hipogloso (2,9 %) y el nervio lingual (1,4 %).

Otra de las razones es que la exéresis de las glándulas submandibulares salivales deja un defecto de contorno en la porción más alta del cuello. Las definiciones estéticas varían de acuerdo a cada persona, sociedad y grupo étnico, por lo que su consideración es un tema de gran flexibilidad; pero lo cierto es que un defecto cervical es difícil de enmascarar, sobremanera en la cirugía ablativa. El cáncer de cabeza y cuello y su tratamiento pueden ser mutilantes y angustiantes para pacientes y familiares a pesar de los adelantos en la cirugía reconstructiva. Una proporción significativa de pacientes tiene intereses con respecto a su apariencia y una correlación existe entre disección de cuello y apariencia subjetiva. El sentido de la amputación de una parte del cuerpo lleva implícito un acto de duelo por un órgano que no se recupera jamás y este efecto lo sufre el paciente en su vida diaria hasta que son contados los días de su edad.^{64,65}

Criterios de selección de pacientes para preservar la glándula submandibular en las disecciones de cuello

Muchos autores como Spiegel,⁷ Takes,¹⁹ Byeon,²⁰ Chen,^{21,29} Razfar,²² Kruse,²³ Dhiwakar,²⁴ Ebrahim,²⁵ Okoturo,²⁶ Naidu,²⁷ Basaran,²⁸ Howard³⁰ y Lanzer³¹ recomiendan la conservación de la glándula, coinciden e insisten en que para lograr esto, los pacientes no debían haber sido sometidos a tratamiento oncoespecífico, pues tanto con la cirugía o con la radioterapia previa se modifica estructuralmente la fascia que rodea esta glándula; cambian anatómicamente las relaciones con otras estructuras, y el drenaje linfático. Otro criterio que sostienen es que no deben existir clínicamente linfonódulos metastásicos en el subnivel IB ni relación de cercanía, contacto o contigüidad entre el tumor primario y la submandibular.

Xue-Kui Liu y otros⁶⁶ en su estudio proponen que los pacientes que padezcan tumores malignos y benignos, así como afecciones sistémicas o locales que trastornen la funcionalidad de la glándula, tales como el síndrome de Sjögren, enfermedad de Mickulicz y procesos

obstructivos, inflamatorios crónicos o quísticos, quedarían excluidos como candidatos para preservarla. Si la glándula posee un daño funcional instaurado por cuestiones locales o sistémicas donde existe de antemano una xerostomía, iría contra toda lógica una cirugía con estos fines.

De forma general, a la hora de seleccionar un candidato ideal para preservar la glándula, lo primero sería establecer el riesgo o posibilidad de compromiso glandular y lo segundo a la hora de elegir la cirugía como tratamiento oncoespecífico sería considerar las particularidades de la técnica, pues no todas las disecciones de cuello incluyen el subnivel IB. Tradicionalmente cuando el cuello se ha estadiado como clínicamente positivo una disección radical modificada o no se ha efectuado, incluyendo los niveles del I al V. Sin embargo, la tendencia actual y futura se encamina hacia el uso de disecciones selectivas en casos donde exista poco volumen de enfermedad linfonodular metastásica clínicamente positiva.⁶⁷

En el caso de una disección cervical oportuna y electiva donde el cuello es clínicamente negativo solo los niveles con un mayor riesgo de presentar metástasis ocultas o microscópicas son tratados. Estas disecciones selectivas no siempre involucran al nivel I. La estructuración del tratamiento se realiza de acuerdo con el sitio primario y los niveles de estación ganglionar hacia donde se dirige el flujo linfático; se sostiene en los estudios de los patrones de drenaje linfático y los valores predictivos de metástasis hacia estos lugares desde tumores primarios localizados en diferentes sitios de cabeza y cuello.⁶⁸

Tseng-Cheng Chen y otros²⁹ en sus recomendaciones, estiman que se puede proceder a conservar la glándula en pacientes con T1-T3 N0 durante la disección de cuello, para prevenir la xerostomía si el margen de sección del tumor primario lo permite adecuadamente, mientras que aquellos en etapa I y II serían mejores candidatos aún.

Factibilidad y oncoseguridad de la preservación de la glándula submandibular en las disecciones de cuello

La práctica estándar de remover la glándula submandibular como parte del procedimiento de disección de cuello abarcando el subnivel IB, ocurre de manera usual en las disecciones cervicales pues constituye una creencia común, arraigada en el personal médico, el hecho de que facilita la remoción de los linfonódulos adyacentes a ella, en particular de aquellos cercanos al paquete vascular facial, y no porque exista un criterio oncológico bien fundamentado que justifique exéresis, basado en estudios de frecuencia de metástasis intraparenquimatosas, y que por lo tanto, definan sitios primarios de alto o medio riesgo, razón que no permitiría su preservación. Se conoce también que en pacientes con tumores benignos y otras patologías se han realizado estudios con el objetivo de preservar la glándula y su función en el subnivel IB, situación que apoyaría la posibilidad de preservar la submandibular desde el punto de vista práctico y técnico en una disección de cuello.^{69,70}

Atendiendo a estas observaciones, sería conveniente preguntarse si sería factible remover los linfonódulos del subnivel IB y preservar la glándula submandibular cuando no existan indicaciones para removerla durante la disección de cuello. El subnivel IB se define como una región anatómica cervical conocida como triángulo o celda submandibular, donde reposa la glándula homónima y los linfonódulos circundantes, las cuales pueden identificarse en diferentes locaciones, incluyendo los grupos preglandulares, posglandulares, prevasculares y posvasculares. Estos linfonódulos sirven como primera estación de drenaje para las metástasis del cáncer de cavidad bucal, por consiguiente, es importante remover todos los linfonódulos contenidos dentro del subnivel IB cuando se realiza una disección de cuello en relación a tumores primarios en esta localización.⁷¹

La incidencia de metástasis linfonodulares ocultas en el nivel I es controversial. Algunos autores publican valores cercanos a 2 % - 3 % en etapas tempranas, mientras que en contraste con los estudios anteriores otros reportan entre 20 % y 50 %.⁷² Estas incidencias dependen también del sitio del tumor primario, la precisión de la disección quirúrgica de los linfonódulos y de la meticulosidad con que el patólogo los identifique. Por otra parte, la forma en que sean marcados estos

niveles, para que sean reconocidos en anatomía patológica, influye en su correcta identificación.

Dhiwakar y otros²⁴ realizaron un estudio donde en varios pasos realizaban la exéresis del subnivel IB y la glándula submandibular. En 91 % de los pacientes se procedió según un algoritmo a la extirpación de todos los ganglios linfáticos y del tejido graso visible dentro del subnivel IB, preservando anatómicamente la glándula submandibular en su lugar de origen para en un segundo paso extirparla dentro del mismo acto quirúrgico. El examen histopatológico subsecuente confirmó la exéresis exitosa de todos los ganglios linfáticos con riesgo de metástasis ocultas al subnivel IB. Ni la glándula submandibular ni el lecho quirúrgico profundo contenían ningún ganglio linfático residual ni foco de enfermedad metastásica después de la remoción de esta. Estos resultados desafiaron la filosofía vigente de extirpar siempre la glándula submandibular en todas las disecciones que involucran el subnivel IB a pesar de la extensión de la enfermedad.

Otros estudios clínico-patológicos como los de Byeon²⁰ y Razfar²² sugieren que en pacientes que no han recibido ningún tratamiento oncológico previo, la cápsula fibrosa que rodea, y que forma parte de la celda submandibular, provee a esta de una barrera eficiente contra la invasión por carcinomas escamosos, y aunque esta pueda ser comprimida por enfermedad metastásica voluminosa, la invasión hacia ella es poco conocida. Observaciones de otra investigación hecha por Woolgar⁷³ informan que el parénquima glandular no estaba comprometido en 9 disecciones de cuello por metástasis linfonodulares; se evidenciaba extensión extracapsular macroscópica en el subnivel IB, que invadían vasos sanguíneos, músculos y piel. Por estas razones podría considerarse que incluso, con enfermedad regional linfonodular en el nivel IB, fuera posible preservar la glándula bajo estrictos criterios oncológicos bien establecidos y previamente demostrados. Por tanto, la factibilidad de la preservación de la glándula submandibular con la eliminación de los linfonódulos del subnivel IB debe ser una decisión valorada no solo antes del arte quirúrgico, sino también durante este.

Es necesario puntualizar, en relación con la oncoseguridad del proceder, que en los

estudios de Chen y otros,²⁹ Howard y otros³⁰ y Lanzer y otros,³¹ en los que se evaluaron variables que miden resultados en oncología, y se analizaron comparativamente pacientes en los que se preservó la submandibular y pacientes en los que no, quedó bien claro el hecho de que no hubo diferencias significativas entre intervalo libre de enfermedad y sobrevida total en relación a ambos grupos. Este comportamiento fue similar en relación con otras variables como recaída local, regional y a distancia. Estas razones fundamentan la posibilidad de conservar la glándula sin comprometer los resultados oncológicos.

Por tanto, atendiendo a la importancia de la función de la glándula submandibular creemos en la hipótesis de que es técnicamente factible y oncosegura la remoción de todos los linfonódulos ubicados en el subnivel IB, sin que sea necesario el sacrificio rutinario de la glándula.

Utilidades de una disección de cuello modificada preservando la submandibular

La factibilidad de la modificación a la técnica de disección radical clásica per se es un hecho confirmado. Ahora si bien la técnica clásica desde sus inicios como tratamiento oncoespecífico ha evolucionado oportunamente, desde la radicalidad hasta el conservadurismo;⁷⁴ describir y validar una modificación a una técnica quirúrgica constituye un gran desafío. En el caso que nos ocupa sería un paso de avance más dentro de la cirugía oncológica. El cambio sustancial en esta modificación, radicaría en la disección del subnivel IB, donde la glándula submandibular permanecería inalterable en su lecho, mientras que la fascia y la cadena de linfonódulos adyacentes serían extirpados en monobloque junto al resto de niveles cervicales a la forma o usanza quirúrgica tradicional.

Para poder demostrar que la técnica es viable habría que establecer una comparación con la técnica clásica habitualmente empleada, y evaluar resultados biomédicos y oncoseguridad, en extremo necesarios para respaldar esta nueva tentativa conservadora como oncológicamente sólida y funcionalmente igual o superior a la extirpación radical tradicional.⁷⁵

Este procedimiento implicaría el conservar principios oncológicos irrevocables; pero con la certeza de que no hay ciencia sin revolución del pensamiento, sin ruptura de esquemas y de todo lo conocido y dado por cierto desde antes. Quien no dude razonablemente de la infalible verdad establecida, nunca llegará a desentrañarla con científicidad plausible.

CONSIDERACIONES FINALES

En relación a los criterios para preservar la submandibular en las disecciones de cuello, los estudios revisados coinciden de manera general en que los pacientes candidatos deben encontrarse en etapas tempranas I-II, no haber recibido ninguna terapia oncoespecífica anteriormente, no poseer linfonódulos positivos en el subnivel IB y no tener relación de cercanía, contacto o contigüidad entre el tumor primario y la glándula. Los fundamentos científico-teóricos más importantes para apoyar la conservación de la glándula en una disección de cuello: bajo riesgo de metástasis ocultas por carcinomas escamosos de cabeza y cuello, xerostomía posquirúrgica y factibilidad y oncoseguridad de la técnica quirúrgica per se, aunque se pueden considerar otros como el incremento de la respuesta a sialagogos y radioprotectores durante y después del tratamiento radiante, reducción de la morbilidad o daño a las ramas nerviosas marginal del facial, lingual e hipogloso y la limitación del defecto estético en el contorno cervical con disminución del daño psicológico provocado a los pacientes. Por ello, la preservación de la glándula en la disección de cuello puede considerarse como una modificación a la técnica quirúrgica clásica o habitual y debiera describirse.

REFERENCIAS BIBLIOGRÁFICAS

1. Mehanna H, Paleri V, West CML, Nutting C. Head and neck cancer. Part 1. epidemiology, presentation, and prevention. BMJ. [Internet]. 2010 sep [citado 25 jul 2014];341:[aprox. 3 p]. Disponible en: <http://www.ncbi.nlm.nih.gov/pubmed/2020855405>
2. Gold KA, Lee HY, Kim ES. Targeted therapies in squamous cell carcinoma of the head and neck. Cancer. [Internet]. 2009 Mar [citado 25 jul 2014];115(5):[aprox. 13 p.]. Disponible en: <http://onlinelibrary.wiley.com/doi/10.1002/cncr.24123/full>
3. Takes RP. Future of the TNM classification and staging system in head and neck cancer.

Head Neck. [Internet]. 2010 Dic [citado 25 jul 2014];32(12):[aprox. 18 p.]. Disponible en: <http://onlinelibrary.wiley.com/doi/10.1002/hed.21361/abstract?deniedAccessCustomisedMessage=&userIsAuthenticated=false>

4. Ojo B, Genden EM, Teng MS, Milbury K, Misiukiewicz KJ, Badr H. A systematic review of head and neck cancer quality of life assessment instruments. *Oral Oncology*. [Internet]. 2012 Oct [citado 25 jul 2014];48(10):[aprox. 14 p.]. Disponible en: [http://www.oraloncology.com/article/S1368-8375\(12\)00113-3/abstract](http://www.oraloncology.com/article/S1368-8375(12)00113-3/abstract)

5. Yang Z, Luo J, Meng Q, Li G, Li X, Ding Y, Wand C. Development and validation of the system of quality of life instruments for cancer patients: Head and neck cancer (QLICP-HN). *Oral Oncology*. [Internet]. 2012 Ago [citado 25 jul 2014];48(8):[aprox. 9 p.]. Disponible en: [http://www.oraloncology.com/article/S1368-8375\(12\)00047-4/abstract](http://www.oraloncology.com/article/S1368-8375(12)00047-4/abstract)

6. Quer M, León X. Filosofía general del tratamiento preservador de órgano. Diferentes aproximaciones terapéuticas. *Act Otorrinolaringol Esp*. 2009;60(2):2-7.

7. Spiegel JH, Brys AK, Bhakti A, Singer MI. Metastasis to the submandibular gland in head and neck carcinomas. *Head Neck*. [Internet]. 2004 Dic [citado 25 jul 2014];26(12):[aprox. 4 p.]. Disponible en:

<http://onlinelibrary.wiley.com/doi/10.1002/hed.20109/full>

8. Ferlito A, Robbins KT, Shah JP, Medina JE, Silver CE, Al-Tamimi S, Fagan JJ, et al. Proposal for a rational classification of neck dissections. *Head Neck*. [Internet]. 2011 Mar [citado 25 jul 2014];33(3):[aprox. 4 p.]. Disponible en: <http://onlinelibrary.wiley.com/doi/10.1002/hed.21614/abstract?deniedAccessCustomisedMessage=&userIsAuthenticated=false>

9. Classification of neck dissections: an evolving system. Ferlito A1, Robbins KT, Silver CE, Hasegawa Y, Rinaldo A *Auris Nasus Larynx*. [Internet]. 2009 Apr [citado 25 jul 2014];36(2):[aprox. 7 p.]. Disponible en: <http://www.ncbi.nlm.nih.gov/pubmed/19019596>

10. Fasunla AJ, Greene BH, Timmesfeld N, et al. A meta-analysis of the randomized controlled trials on elective neck dissection versus therapeutic neck dissection in oral cavity cancers with clinically node-negative neck. *Oral Oncol*. [Internet]. 2011 May [citado 25 jul 2014];47(5):[aprox. 4 p.]. Disponible en: <http://www.sciencedirect.com/science/article/pii/S1368837511001059>

11. Tandon S, Munir N, Roland NJ, et al. A systematic review and number needed to treat analysis to guide the management of the neck

in patients with squamous cell carcinoma of the head and neck. *Auris Nasus Larynx*. [Internet]. 2011 Dic [citado 25 jul 2014];38(6):[aprox. 7 p.]. Disponible en: <http://www.sciencedirect.com/science/article/pii/S0385814611000216>

12. Yuen AP, Ho CM, Chow TL, Tang LC, Cheung WY, Ng RW, et al. Prospective randomized study of selective neck dissection versus observation for N0 neck of early tongue carcinoma. *Head Neck*. [Internet]. 2009 Jun [citado 25 jul 2014];31(6): [aprox. 6 p.]. Disponible en: <http://onlinelibrary.wiley.com/doi/10.1002/hed.21033/abstract?deniedAccessCustomisedMessage=&userIsAuthenticated=false>

13. Sloan P. Head and neck sentinel lymph node biopsy: current state of the art. *Head Neck Pathol*. [Internet]. 2009 Sep [citado 25 jul 2014];3(3):[aprox. 6 p.]. Disponible en: <http://link.springer.com/article/10.1007/s12105-009-0132-3>

14. Gurney BAS. Implications of a positive sentinel node in oral squamous cell carcinoma. *Head Neck*. [Internet]. 2012 Nov [citado 25 jul 2014];34(11):[aprox. 5 p.]. Disponible en: <http://onlinelibrary.wiley.com/doi/10.1002/hed.21973/abstract?deniedAccessCustomisedMessage=&userIsAuthenticated=false>

15. Melchers LJ, et al. Tumour infiltration depth P4 mm is an indication for an elective neck dissection in pT1cN0 oral squamous cell carcinoma. *Oral Oncol*. [Internet]. 2012 Abr [citado 25 jul 2014];48(4):[aprox. 5 p.]. Disponible en: <http://www.ncbi.nlm.nih.gov/pubmed/22130455>

16. Huang SH, Hwang D, Lockwood G, Goldstein DP, O'Sullivan B. Predictive value of tumor thickness for cervical lymph-node involvement in squamous cell carcinoma of the oral cavity: a meta-analysis of reported studies. *Cancer*. [Internet]. 2009 Abr [citado 25 jul 2014];115(7):[aprox. 8 p.]. Disponible en: <http://onlinelibrary.wiley.com/doi/10.1002/cncr.24161/full>

17. Rogers SN. A survey of head and neck surgical oncologists regarding the inclusion of level IIb in a neck dissection of the node negative neck. *Br J Oral Maxillofac Surg*. [Internet]. 2011 Abr [citado 25 jul 2014];49(3):[aprox. 2 p.]. Disponible en: <http://www.sciencedirect.com/science/article/pii/S0266435610001464>

18. Hamoir. Selective neck dissection in the management of the neck after (chemo) radiotherapy for advanced head and neck cancer. Proposal for a classification update. *Head Neck*. [Internet]. 2010 Jun [citado 25 jul 2014];32(6):[aprox. 3 p.]. Disponible en: <http://onlinelibrary.wiley.com/doi/10.1002/hed>

21386/abstract;jsessionid=BF2D2F5635325F77595CF0530355C275.f01t01?

deniedAccessCustomisedMessage=&userIsAuthenticated=false

19. Takes RP. Questionable necessity to remove the submandibular gland in neck dissection. *Head Neck*. [Internet]. 2011 May [citado 25 jul 2014];33(5):[aprox. 2 p.]. Disponible en: <http://onlinelibrary.wiley.com/doi/10.1002/hed.21451/full>

20. Byeon HK, Lim YC, Koo BS, Choi EC. Metastasis to the submandibular gland in oral cavity squamous cell carcinomas: pathologic analysis. *Acta Otolaryngol*. [Internet]. 2009 Ene [citado 25 jul 2014];129(1):[aprox. 4 p.]. Disponible en: <http://informahealthcare.com/doi/full/10.1080/00016480802032801>

21. Chen TC, Lo WC, Ko JY, Lou PJ, Yang TL, Wang CP. Rare involvement of submandibular gland by oral squamous cell carcinoma. *Head Neck*. [Internet]. 2009 Jul [citado 25 jul 2014];31(7):[aprox. 4 p.]. Disponible en: <http://onlinelibrary.wiley.com/doi/10.1002/hed.21039/full>

22. Razfar A, Walvekar RR, Melkane A, Johnson JT, Myers EN. Incidence and patterns of regional metastasis in early oral squamous cell cancers: feasibility of submandibular gland preservation. *Head Neck*. [Internet]. 2009 Dic [citado 25 jul 2014];31(12):[aprox. 4 p.]. Disponible en: <http://onlinelibrary.wiley.com/doi/10.1002/hed.21129/full>

23. Kruse A, Grätz KW. Evaluation of metastases in the submandibular gland in head and neck malignancy. *J Craniofac Surg*. [Internet]. 2009 Nov [citado 25 jul 2014];20(6):[aprox. 3 p.]. Disponible en: http://journals.lww.com/jcraniofacialsurgery/Abstract/2009/11000/Evaluation_of_Metastases_in_the_Submandibular.16.aspx

24. Dhiwakar M. Feasibility of submandibular gland preservation in neck dissection: a prospective anatomic-pathologic study. *Head Neck*. [Internet]. 2011 May [citado 25 jul 2014];33(5):[aprox. 6 p.]. Disponible en: <http://onlinelibrary.wiley.com/doi/10.1002/hed.21499/full>

25. Ebrahim AK, Loock JW, Afrogheh A, Hille J. Is it oncologically safe to leave the ipsilateral submandibular gland during neck dissection for head and neck squamous cell carcinoma? *J Laryngol Otol*. [Internet]. 2011 Ago [citado 25 jul 2014];125(8):[aprox. 3 p.]. Disponible en: http://journals.cambridge.org/abstract_S0022215111001095

26. Okoturo EM. A retrospective evaluation of submandibular gland involvement in oral cavity

cancers: a case for gland preservation. *Int J Oral Maxillofac Surg*. [Internet]. 2012 Nov [citado 25 jul 2014];41(11):[aprox. 3 p.]. Disponible en: [http://www.ijoms.com/article/S0901-5027\(12\)00328-1/fulltext](http://www.ijoms.com/article/S0901-5027(12)00328-1/fulltext)

27. Naidu TK, Naidoo SK, Ramdial PK. Oral cavity squamous cell carcinoma metastasis to the submandibular gland. *J Laryngol Otol*. [Internet]. 2012 Mar [citado 25 jul 2014];126(3):[aprox. 5 p.]. Disponible en: <http://journals.cambridge.org/action/displayAbstract?fromPage=online&aid=8489143&fileId=S0022215111002660>

28. Basaran B. Is it necessary to remove submandibular glands in squamous cell carcinomas of the oral cavity? *Acta Otorhinolaryngol Ital*. [Internet]. 2013 Abr [citado 25 jul 2014];33(2):[aprox. 4 p.]. Disponible en: <http://www.ncbi.nlm.nih.gov/pmc/articles/PMC3665381/>

29. Chen TC. Feasibility of preservation of the submandibular gland during neck dissection in patients with early-stage oral cancer. *Ann Surg Oncol*. [Internet]. 2011 Feb [citado 25 jul 2014];18(2):[aprox. 3 p.]. Disponible en: <http://link.springer.com/article/10.1245/s10434-010-1294-7>

30. Howard BE. *Otolaryngol Head Neck Surg*. [Internet]. 2013 Sept [citado 25 jul 2014];149(2):[aprox. 2 p.]. Disponible en: http://171.67.121.218/content/149/2_suppl/P78.3.short

31. Lanzer M. Preservation of ipsilateral submandibular gland is ill advised in cancer of the floor of the mouth or tongue. *The Laryngoscope*. [Internet]. 2014 Sept [citado 25 jul 2014];124(9):[aprox. 4 p.]. Disponible en: <http://onlinelibrary.wiley.com/doi/10.1002/lary.24672/abstract?deniedAccessCustomisedMessage=&userIsAuthenticated=false>

32. Chajon E. Salivary gland-sparing other than parotid-sparing in definitive head-and-neck intensity-modulated radiotherapy does not seem to jeopardize local control. *Radiation Oncology*. [Internet]. 2013 May [citado 25 jul 2014];8:[aprox. 1 p.]. Disponible en: <http://www.ro-journal.com/content/8/1/132>

33. Wang ZH, Yan C, Zhang ZY. Impact of salivary gland dosimetry on post-IMRT recovery of saliva output and xerostomia grade for head-and-neck cancer patients treated with or without contralateral submandibular gland sparing: a longitudinal study. *Int J Radiat Oncol Biol Phys*. [Internet]. 2011 Dic [citado 25 jul 2014];81(5):[aprox. 8 p.]. Disponible en: <http://www.sciencedirect.com/science/article/pii/S0360301610030373>

34. Collan J, Kapanen M, Makitie A. Submandibular gland-sparing intensity modulated radiotherapy in the treatment of head and neck cancer: sites of locoregional relapse and survival. *Acta Oncol.* [Internet]. 2012 Jun [citado 25 jul 2014];51(6): [aprox. 7 p.]. Disponible en: <http://informahealthcare.com/doi/abs/10.3109/0284186X.2011.640348>
35. Murube-del-Castillo J. Transplantation of salivary gland to the lacrimal basin. *Scand J Rheumatol.* [Internet]. 1986 [citado 25 jul 2014];61:[aprox. 1 p.]. Disponible en: <http://europepmc.org/abstract/MED/3473641>
36. Watters AL, Epstein JB, Agulnik M. Oral complications of targeted cancer therapies: A narrative literature review. *Oral Oncol.* [Internet]. 2011 Jun [citado 25 jul 2014];47(6):[aprox. 7 p.]. Disponible en: <http://www.sciencedirect.com/science/article/pii/S1368837511001254>
37. Jha N, Harris J, Seikaly H. A phase II study of submandibular gland transfer prior to radiation for prevention of radiation-induced xerostomia in head-and-neck cancer (RTOG 0244). *Int J Radiat Oncol Biol Phys.* [Internet]. 2012 Oct [citado 25 jul 2014];84(2):[aprox. 5 p.]. Disponible en: <http://www.sciencedirect.com/science/article/pii/S0360301612003008>
38. Zhang Y. Prevention of radiation-induced xerostomia by submandibular gland transfer. *Head Neck.* [Internet]. 2012 Jul [citado 25 jul 2014];34(7):[aprox. 5 p.]. Disponible en: <http://onlinelibrary.wiley.com/doi/10.1002/hed.21859/abstract;jsessionid=014F4774409C973A455AB02716B8D485>
- f03t03?deniedAccessCustomisedMessage=&userIsAuthenticated=false
39. Zhang Y. Clinical observation of submandibular gland transfer for the prevention of xerostomia after radiotherapy for nasopharyngeal carcinoma: a prospective randomized controlled study of 32 cases. *Radiat Oncol.* [Internet]. 2014 Feb [citado 25 jul 2014];9:[aprox. 1 p.]. Disponible en: <http://www.ncbi.nlm.nih.gov/pmc/articles/PMC3984745/>
40. Jha N. Phase III randomized study: oral pilocarpine versus submandibular salivary gland transfer protocol for the management of radiation-induced xerostomia. *Head Neck.* [Internet]. 2009 Feb [citado 25 jul 2014];31(2):[aprox. 9 p.]. Disponible en: <http://onlinelibrary.wiley.com/doi/10.1002/hed.20961/abstract?deniedAccessCustomisedMessage=&userIsAuthenticated=false>
41. Rasmussen ER, Arndal H, Rasmussen SH, Wagner N. Steady progress seen in endoscopic surgery on major salivary glands. *Dan Med J.* [Internet]. 2012 Nov [citado 25 jul 2014];59(11):[aprox. 1 p.]. Disponible en: <http://www.ncbi.nlm.nih.gov/pubmed/23171746>
42. Rinaldo A, Ferlito A, Silver CE. Early history of neck dissection. *Eur Arch Otorhinolaryngol.* [Internet]. 2008 Dic [citado 25 jul 2014];265(12):[aprox. 3 p.]. Disponible en: <http://link.springer.com/article/10.1007/s00405-008-0706-9>
43. Shah JP, Gil Z. Current concepts in management of oral cancer surgery. *Oral Oncol.* [Internet]. 2009 Apr-May [citado 25 jul 2014];45(4-5):[aprox. 7 p.]. Disponible en: <http://www.ncbi.nlm.nih.gov/pubmed/18674952>
44. Salgarelli AC, Sartorelli F, Cangiano A, Pagani R, Collini M. Surgical treatment of lip cancer: our experience with 106 cases. *J Oral Maxillofac Surg.* [Internet]. 2009 Apr [citado 25 jul 2014];67(4):[aprox. 5 p.]. Disponible en: <http://www.ncbi.nlm.nih.gov/pubmed/19304043>
45. Guney E, Yigitbasi OG. Functional surgical approach to the level I for staging early carcinoma of the lower lip. *Otolaryngol Head Neck Surg.* [Internet]. 2004 Oct;131(4):[aprox. 5 p.]. Disponible en: <http://oto.sagepub.com/content/131/4/503.short>
46. Vissink A. Clinical management of salivary gland hypofunction and xerostomia in head-and-neck cancer patients: successes and barriers. *Int. J. Radiat. Oncol. Biol. Phys.* [Internet]. 2010 Nov [citado 25 jul 2014];78(4):[aprox. 8 p.]. Disponible en: <http://www.redjournal.org/article/S0360-3016%2810%2900907-7/abstract>
47. Jacob RF, Weber RS, King GE. Whole salivary flow rates following submandibular gland resection. *Head Neck.* [Internet]. 1996 May-Jun [citado 25 jul 2014];18(3):[aprox. 5 p.]. Disponible en: [http://onlinelibrary.wiley.com/doi/10.1002/\(SICI\)1097-0347\(199605/06\)18:3%3C242::AID-HED6%3E3.0.CO;2-%23/abstract](http://onlinelibrary.wiley.com/doi/10.1002/(SICI)1097-0347(199605/06)18:3%3C242::AID-HED6%3E3.0.CO;2-%23/abstract)
48. Cunning DM, Lipke N, Wax MK. Significance of unilateral submandibular gland excision on salivary flow in noncancer patients. *Laryngoscope.* [Internet]. 1998 Jun [citado 25 jul 2014];108(6):[aprox. 3 p.]. Disponible en: <http://onlinelibrary.wiley.com/doi/10.1097/0005537-199806000-00007/abstract;jsessionid=C97F420D05279E5EB42BE9B6EB9C24F7.f04t01?deniedAccessCustomisedMessage=&userIsAuthenticated=false>
49. Jaguar GC, Lima EN, Kowalski LP, Pellizon AC, Carvalho AL, Alves FA. Impact of submandibular gland excision on salivary gland function in head and neck cancer patients. *Oral*

- Oncol. [Internet]. 2010 May [citado 25 jul 2014];46(5):[aprox. 5 p.]. Disponible en: <http://www.ncbi.nlm.nih.gov/pubmed/20227906>
50. Jensen SB. A systematic review of salivary gland hypofunction and xerostomia induced by cancer therapies: management strategies and economic impact. *Sup Care Cancer*. [Internet]. 2010 Ago [citado 25 jul 2014];18(8):[aprox. 18 p.]. Disponible en: <http://link.springer.com/article/10.1007/s00520-010-0837-6>
51. Rieger MJ. Functional outcomes related to the prevention of radiation-induced xerostomia: Oral pilocarpine versus submandibular salivary gland transfer. *Head Neck*. [Internet]. 2012 Feb [citado 25 jul 2014];34(2):[aprox. 6 p.]. Disponible en: <http://onlinelibrary.wiley.com/doi/10.1002/hed.21682/abstract?deniedAccessCustomisedMessage=&userIsAuthenticated=false>
52. Coppes RP, Stokman MA. Stem cells and the repair of radiation-induced salivary gland damage. *Oral Diseases*. [Internet]. 2011 Mar [citado 25 jul 2014];17(2):[aprox. 10 p.]. Disponible en: <http://onlinelibrary.wiley.com/doi/10.1111/j.1601-0825.2010.01723.x/full>
53. Coppes RP, Van der Goot A, Lombaert IM. Stem cell therapy to reduce radiation-induced normal tissue damage. *Semin Radiat Oncol*. [Internet]. 2009 Abr [citado 25 jul 2014];19(2):[aprox. 9 p.]. Disponible en: <http://www.ncbi.nlm.nih.gov/pubmed/19249649>
54. Vrabec JT, Backous DD, Djalilian HR. Facial Nerve Grading System 2.0. *Otolaryngol Head Neck Surg*. [Internet]. 2009 Abr [citado 25 jul 2014];140(4):[aprox. 5 p.]. Disponible en: <http://www.sciencedirect.com/science/article/pii/S0194599808017208>
55. Batstone MD, Scott B, Lowe D, Rogers SN. Marginal mandibular nerve injury during neck dissection and its impact on patient perception of appearance. *Head Neck*. [Internet]. 2009 May [citado 25 jul 2014];31(5):[aprox. 5 p.]. Disponible en: <http://onlinelibrary.wiley.com/doi/10.1002/hed.21013/abstract?deniedAccessCustomisedMessage=&userIsAuthenticated=false>
56. Hazani R, Chowdhry S, Mowlavi A, Wilhelm BJ. Bony anatomic landmarks to avoid injury to the marginal mandibular nerve. *Aesthet Surg J*. [Internet]. 2011 Mar [citado 25 jul 2014];31(3):[aprox. 3 p.]. Disponible en: <http://aes.sagepub.com/content/31/3/286.short>
57. Batra AP, Mahajan A, Gupta K. Marginal mandibular branch of the facial nerve: An anatomical study. *Indian J Plast Surg*. 2010 Jan-Jun [citado 25 jul 2014];43(1):[aprox. 4 p.]. Disponible en: <http://www.ncbi.nlm.nih.gov/pmc/articles/PMC2938626/>
58. Møller MN, Sørensen CH. Risk of marginal mandibular nerve injury in neck dissection. *Eur Arch Otorhinolaryngol*. [Internet]. 2012 Feb [citado 25 jul 2014];269(2):[aprox. 4 p.]. Disponible en: <http://link.springer.com/article/10.1007/s00405-011-1610-2>
59. Kukuckova B, Svec M. Surgical management of submandibular gland diseases: ten years of experience. *Bratisl Lek Listy*. [Internet]. 2011 [citado 25 jul 2014];112(5):[aprox. 4 p.]. Disponible en: <http://www.ncbi.nlm.nih.gov/pubmed/21682080>
60. Lin HC, Barkhaus PE. Cranial nerve XII: the hypoglossal nerve. *Semin Neurol*. [Internet]. 2009 Feb [citado 25 jul 2014];29(1):[aprox. 7 p.]. Disponible en: <https://www.thieme-connect.com/products/ejournals/abstract/10.1055/s-0028-1124022>
61. Islam S, Walton GM, Howe D. Aberrant anatomy of the hypoglossal nerve. *J Laryngol Otol*. [Internet]. 2012 May [citado 25 jul 2014];126(5):[aprox. 2 p.]. Disponible en: <http://www.ncbi.nlm.nih.gov/pubmed/22230794>
62. Duque CS. Hypoglossal nerve monitoring, a potential application of intraoperative nerve monitoring in head and neck surgery. *World J Surg Oncol*. [Internet]. 2013 Sep [citado 25 jul 2014];11:[aprox. 1 p.]. Disponible en: <http://www.wjso.com/content/11/1/225>
63. Berini-Aytes L, Gay-Escoda C. Morbidity associated with removal of the submandibular gland. *J Craniomaxillofac Surg*. [Internet]. 1992 Jul [citado 25 jul 2014];20(5):[aprox. 3 p.]. Disponible en: <http://www.sciencedirect.com/science/article/pii/S101051820580318X>
64. Springer IN, et al. Mirror, mirror on the wall... Self-perception of facial beauty versus judgement by others. *J Cranio-Maxillo-Facial Surg*. [Internet]. 2012 Dic [citado 25 jul 2014];40(8):[aprox. 3 p.]. Disponible en: <http://www.sciencedirect.com/science/article/pii/S1010518212000492>
65. Djana R, Penington A. A systematic review of questionnaires to measure the impact of appearance on quality of life for head and neck cancer patients. *J Plastic Reconst Aesth Surg*. [Internet]. 2013 May [citado 25 jul 2014];66(5):[aprox. 12 p.]. Disponible en: <http://www.sciencedirect.com/science/article/pii/S1748681513000144>

66. Liu XK. Submandibular salivary gland transfer for the prevention of radiation-induced xerostomia in patients with nasopharyngeal carcinoma: 5-year outcomes. *Head Neck*. [Internet]. 2011 Mar [citado 25 jul 2014];33(3): [aprox. 6 p.]. Disponible en: <http://onlinelibrary.wiley.com/doi/10.1002/hed.21461/abstract?deniedAccessCustomisedMessage=&userIsAuthenticated=false>
67. Juan J. Inclusion of extracapsular spread in the pTNM classification system: a proposal for patients with head and neck carcinoma. *JAMA Otolaryngol Head Neck Surg*. [Internet]. 2013 May [citado 25 jul 2014];139(5):[aprox. 5 p.]. Disponible en: <http://www.ncbi.nlm.nih.gov/pubmed/23681031>
68. Dhiwakar M, Robbins KT, Vieira F, Rao K, Malone J. Selective neck dissection as an early salvage intervention for clinically persistent nodal disease following chemoradiation. *Head Neck*. [Internet]. 2012 Feb [citado 25 jul 2014];34(2):[aprox. 5 p.]. Disponible en: <http://onlinelibrary.wiley.com/doi/10.1002/hed.21707/abstract?deniedAccessCustomisedMessage=&userIsAuthenticated=false>
69. Mina R. Gland-preserving surgery can effectively preserve gland function without increased recurrence in treatment of benign submandibular gland tumour. *Br J Oral Maxillofac Surg*. [Internet]. 2013 Oct [citado 25 jul 2014];51(7): [aprox. 6 p.]. Disponible en: <http://www.sciencedirect.com/science/article/pii/S0266435613000144>
70. Springborg LK, Møller MN. Submandibular gland excision: long-term clinical outcome in 139 patients operated in a single institution. *Eur Arch Otorhinolaryngol*. [Internet]. 2013 Mar [citado 25 jul 2014];270(4):[aprox. 5 p.]. Disponible en: <http://www.ncbi.nlm.nih.gov/pubmed/22941392>
71. Liao. Detection of cervical lymph node metastasis in head and neck cancer patients with clinically N0 neck—a meta-analysis comparing different imaging modalities. *BMC Cancer*. [Internet]. 2012 Jun [citado 25 jul 2014];12:[aprox. 1 p.]. Disponible en: <http://www.biomedcentral.com/1471-2407/12/236>
72. Okura M, Aikawa T, Sawai NY, Iida S, Kogo M. Decision analysis and treatment threshold in a management for the N0 neck of the oral cavity carcinoma. *Oral Oncol*. [Internet]. 2009 Oct [citado 25 jul 2014];45(10):[aprox. 3 p.]. Disponible en: <http://www.sciencedirect.com/science/article/pii/S1368837509000888>
73. Woolgar JA, Scott J, Vaughan ED, Brown JS, West CR, Rogers S. Survival, metastasis and recurrence of oral cancer in relation to pathological features. *Ann R Coll Surg Engl*. [Internet]. 1995 Sep [citado 25 jul 2014];77(5):[aprox. 6 p.]. Disponible en: <http://www.ncbi.nlm.nih.gov/pmc/articles/PMC2502417/>
74. Ducic Y, Young L, McIntyre J. Neck dissection: past and present. *Minerva Chir*. [Internet]. 2010 Feb [citado 25 jul 2014];65(1):[aprox. 3 p.]. Disponible en: <http://www.ncbi.nlm.nih.gov/pubmed/20212417>
75. Manterola AC, Pineda V, Vial M, Sanhueza CA. Acerca de los ensayos clínicos en el ámbito quirúrgico. Reflexiones, dificultades y desafíos. *Rev Chil Cir*. [Internet]. 2009 Oct [citado 25 jul 2014];61(5):[aprox. 7 p.]. Disponible en: http://www.scielo.cl/scielo.php?pid=S0718-40262009000500017&script=sci_arttext

Recibido: 6 de octubre 2014.

Aprobado: 6 de febrero de 2015.