

PREVALÊNCIA E CICLO EVOLUTIVO DE "ISOSPORO FELIS" WENYON, 1923 E "I. RIVOLTA" (GRASSI, 1879) WENYON, 1923 EM GATOS*¹

F. NERY-GUIMARÃES ** e HELLY A. LAGE ***

Instituto Oswaldo Cruz, Rio de Janeiro, Guanabara

(Com 36 figuras)

SUMÁRIO: Foi levantada a prevalência de "*I. felis*" (24,0%), de "*I. rivolta*" (14,4%) e de infecções mistas (15,2%) em 125 gatos da Guanabara e do Rio de Janeiro, Brasil. Foi estudado o ciclo endógeno desses coccídios no epitélio intestinal. A "*I. felis*" se caracteriza pelo seu maior tamanho e pelo maior número de merozoítos e microgametos; e a "*I. rivolta*" por evoluir freqüentemente junto à lâmina própria, e quando isto não acontece, pelo seu menor tamanho em relação a "*I. felis*". Não foi conseguida a infecção de 3 cães desmamados e 4 recém-nascidos com as *Isospora* do gato. De 20 gatos com isosporose, apenas 2 deram reação de Sabin-Feldman positiva (1:16 e 1:64 respectivamente).

DEPOIS da demonstração de que o *Toxoplasma gondii* Nicolle & Manceaux, 1909 é um coccídio do gato, (4, 5, 6, 8, 9, 10, 20, 24) no qual ele forma oocistos disporocísticos e tetrazóicos, tornaram-se muito importantes os parasitos do gênero *Isospora* Schneider, 1881, muito freqüentes nesse animal.

Neste trabalho são relatadas a prevalência de isosporoses no gato e observações sobre o ciclo intestinal de "*I. felis*" e "*I. rivolta*".

MATERIAL E MÉTODOS

O exame das fezes dos gatos foi feito primeiro diretamente, fazendo-se, nos negativos, novo exame após flutuação pelo sulfato de zinco. Os exames a fresco foram feitos com objetiva 40x e com ocular 10x; e, do mesmo modo, as medidas das formas evolutivas endógenas e dos oocistos.

Oocistos maduros eram obtidos pela conservação das fezes em bicromato de potássio a 2,5%, por 2-4 dias. Para o estudo dos esporozoítos, obtidos artificialmente pela compressão dos esporocistos, as fezes conservadas eram tratadas pelo hipossulfito de sódio a 6%.

¹ Recebido para publicação a 8 de dezembro de 1972.

* Trabalho do Instituto Oswaldo Cruz.

** Chefe de Pesquisas do Conselho Nacional de Pesquisas (CNPq); do Quadro de Peritos da Organização Mundial de Saúde.

*** Pesquisador em Biologia e Medicina. Bolsista do CNPq.

Oocistos maduros foram ministrados "per os" a cães recém-nascidos. Dos gatos sacrificados, após anestesia, foram conservados em formol a 10% os principais órgãos, inclusive intestino grosso e, separadamente, 5 segmentos do intestino delgado.

Após a inclusão em parafina, foram feitos cortes de 6 μ^* , corados pela hematoxilina-eosina (H-E). Em cortes de intestino foram feitas colorações especiais: Giemsa, PAS, Feulgen e Brachet. De alguns animais foram feitos preparados por impressão da mucosa intestinal e dos principais órgãos, corados pelo Giemsa. De 20 gatos com isosporose foi feita Reação de Sabin & Feldman (1948) em sangue obtido por punção cardíaca por ocasião da autópsia.

Dos gatos recém-nascidos e desmamados, o material para exame era conseguido pela aplicação de clisteres de salina seguidos de pipetagem da ampola retal.

RESULTADOS

Foram examinados 125 gatos do Estado da Guanabara e do Rio de Janeiro, dos quais, 64 tinham isosporose (50,9%).

As medidas dos oocistos encontrados nos gatos, foram distribuídas em 2 grupos cujos tamanhos médios eram: $38,8 \times 30,2 \mu$ e $22,0 \times 20,5 \mu$. Os maiores eram sempre ovulares e os menores, ovulares ou subesféricos. De acordo com as medidas apresentadas por vários autores (Quadro I) o primeiro grupo corresponde a "*I. felis*" e o segundo a "*I. rivolta*".

QUADRO I

MEDIDAS (EM μ) DOS OOCISTOS DE "*ISOSPORA FELIS*" E "*I. RIVOLTA*" SEGUNDO VÁRIOS AUTORES

AUTORES E DATAS	" <i>I. FELIS</i> "	" <i>I. RIVOLTA</i> "
WENYON, 1923	39 a 48 \times 26 a 37	20 a 24 \times 15 a 20
LICKFELD, 1959	43 \times 32	—
SHAH, 1970	41,6 \times 30,5	25,0 \times 21,1
ZAMAN, 1970	38 a 48 \times 25 a 38	20 a 26 \times 15 a 20
ROCHA & LOPES, 1971	39,4 \times 30,5	26,3 \times 18,6
DUBEY & FRENKEL, 1972	43 \times 33	22 \times 18
NERY-GUIMARÃES & LAGE, 1972	38,8 \times 30,2	22,0 \times 20,5

μ^* = micra.

Foram encontrados 26 gatos com "*I. felis*" (24%), 18 com "*I. rivolta*" (14,4%) e 19 com ambas (15,2%). Essas infecções mistas mostraram a ausência de imunidade cruzada.

A evolução da parasitose foi estudada, principalmente, em gatos jovens e desmamados.

Muito cedo e, provavelmente, a partir da mãe que pode ter infecção

crônica, inaparente, os gatinhos são infectados. São, geralmente, infecções intensas, com diarreia. Nesses quadros é difícil afastar os componentes enterobacterióticos.

Com 15-30 dias de vida muitos gatinhos já estão eliminando oocistos nas fezes. A eliminação se faz por surtos: após alguns dias de positividade, passam-se 5-6 dias com extrema pobreza ou ausência de oocistos, quando passam, então, a eliminá-los por novo período. Depois de 2-3 surtos, o encontro dos oocistos é esporádico e por fim, eles desaparecem. A ministração de corticosteróides pode exacerbar infecções latentes.

Para o estudo histológico das *Isospora* foram selecionados animais verificados com infecção exclusiva por *I. felis* ou *I. rivolta*. Foram estudados, também, 2 gatos com infecção mista (*I. felis* e *I. rivolta*).

Sete cães recém-nascidos não se infectaram fazendo-os ingerir, por 2 vezes, doses elevadas de oocistos de *Isospora* do gato, tanto de *I. felis* como de *I. rivolta*.

De 20 gatos com essas isosporoses, apenas 2 deram R.S.F. positivas (1:16 e 1:64, respectivamente).

"ISOSPORA FELIS" Wenyon, 1923

Para o estudo desta espécie foram feitos cortes histológicos de 6 animais (Estampas I e II). Cinco deles foram sacrificados e 1 morreu com diarreia e emagrecimento. Neste animal com infecção aguda, os parasitos eram extremamente numerosos. As formas do ciclo endógeno foram encontradas,

principalmente, no intestino delgado e eram mais numerosas no 5.º segmento a partir do duodeno, isto é, no íleo. No 4.º e 3.º segmentos ainda eram facilmente encontrados e no 2.º eram raros. No 1.º segmento, assim como no intestino grosso, o seu encontro era accidental. As formas ocorriam, principalmente, no terço distal das vilosidades. Foram vistos sempre no epitélio, entre o núcleo e a escova, salvo alguns trofozoítos situados na lâmina própria. As células parasitadas eram distorcidas e os seus núcleos deslocados e muitas vezes não identificáveis. Talvez por não termos empregado as técnicas por eles preconizadas, não encontramos as formas extra-intestinais de **Dubey & Frenkel** (1972) nos cortes de baço e fígado.

DESCRIÇÃO DAS FORMAS

Merozoítos

Elementos em forma de banana ou ovulares com núcleo subcentral, às vezes com cariosoma nítido e contendo, no citoplasma, grânulos esparsos. Pelo tamanho e pelo número podiam ser separados em 2 grupos: em média, os maiores e menos numerosos mediram $15,5 \times 4,8$ u e os menores e mais numerosos $7,8 \times 2,6$ u. Foram vistos merozoítos livres na luz intestinal, entre as vilosidades, e no fundo do saco das glândulas.

Trofozoítos

Elementos ovulares, sempre dentro de um vacúolo, com citoplasma basófilo e com núcleo único, circundado por um halo claro, foram definidos como trofozoítos. Seu tamanho médio era $16,8 \times 12,1$ u.

Esquizontes

Contidos em um vacúolo, foram vistos elementos com a cromatina dividida em pequenos blocos dispersos no citoplasma e elementos segmentados com 4, 8, 16, 20 e mais merozoítos bem definidos. O tamanho dos esquizontes variou muito e nem sempre de acordo com o número de merozoítos, muitas vezes, difícil de estabelecer. Esquizontes jovens, com 4 a 16 blocos de cromatina, mediram, em média, $19,3 \times 14,0$ u. Esquizontes maduros, com merozoítos diferenciados em número de 4 a 20, mediram em média, $21,8 \times 15,8$ u. Esquizontes com número muito grande de merozoítos, difíceis de contar, mediram, em média, $30,0 \times 22,5$ u. Foram vistos elementos geminados contidos em uma cápsula medindo $12,5 \times 3,5$ u, às vezes com 2,3 ou mais núcleos. Esses elementos pareciam ligados a um ponto da cápsula continente por uma das extremidades de aspecto rombo. São os *citômeros* de Lickfeld (1959).

Microgametócitos e Microgametos

É difícil diagnosticar os microgametócitos muito jovens. Sua diagnose é na fase que mostra cromatina separada em blocos regulares com distribuição uniforme e citoplasma basófilo. Desde cedo, esses blocos têm tendência a se distribuírem na periferia da célula. Quando esses pequenos núcleos são extremamente numerosos, a célula se invagina em vários pontos e, como um rosário, os núcleos acompanham as dobras formadas. Os microgametócitos jovens mediram, em média, $23,5 \times 19,5$ u e os maduros, $32,4 \times 22,2$ u.

O microgametócito maduro apresenta um corpo residual cercado pelos microgametos. Estes aparecem negros, bacilares e seu número é extremamente grande, sendo difícil contá-los. Para Wenyon (1923-26) seriam 2.000 e para Lickfeld (1959) 1.000. Nossas tentativas de cálculo ficaram sempre aquém dessas cifras. O número de microgametócitos em relação aos macrogametócitos era de 1:10 aproximadamente.

Macrogametócitos e macrogametos

Os macrogametócitos jovens se distinguem pela forma oval, regular e pela presença de um núcleo volumoso, com cariosoma distinto e às vezes muito grande. Do mesmo modo que os microgametócitos, não são circundados por vacúolos. Seu citoplasma é granuloso e basófilo. Nos macrogametos o citoplasma torna-se areolar e levemente róseo, com granulações esféricas e eosinófilas. O cariosoma permanece nítido. Os macrogametócitos deram a média de $26,7 \times 18,6$ u e os macrogametos a média de $30,8 \times 26,7$ u.

Foram vistos, também, oocistos já formados na parede intestinal. Aparecem circundados por uma espessa membrana, hialina e seus caracteres nucleoplasmáticos não diferem significativamente dos macrogametos. Parecem com um olho, chamando logo a atenção. Foram medidos 11, obtendo-se a média de $32,4 \times 28,4$ u.

Oocistos Eliminados nas Fezes

Estampa V. Foram medidos 55, encontrando-se a média de $38,8 \times 30,2$ u. Os esporontes deram a média de $26,0 \times 25,0$ u.

Os esporocistos deram a média de $20,5 \times 18,0$ u, mostrando um corpo residual volumoso e granuloso. Os esporozoítos deram, em média, $9,5 \times 2$ u. Em duas oportunidades foram vistos esporocistos isolados, contendo esporozoítos em número difícil de estabelecer, provavelmente 8 (*Caryospora*).

No quadro II estão as medidas das diferentes formas evolutivas de *I. felis* referidas por vários autores.

"*I. RIVOLTA*" (Grassi, 1879) Wenyon, 1923

Para o estudo do ciclo endógeno da *I. rivolta* foram selecionados 4 gatos (Estampas III e IV) todos sacrificados.

Comparando com as infecções por *I. felis* o parasitismo intestinal era pobre. O ciclo endógeno ocorria, também, no terço terminal das vilosidades, principalmente no íleo.

As formas evolutivas eram vistas, geralmente, entre a basal e os núcleos das células epiteliais ou entre o epitélio e a basal, mas podem ser vistas, também, entre o núcleo e a escova. Trofozoítos e esquizontes situavam-se, às vezes, fracamente na lâmina própria. As formas quase completando a evolução para macrogametos, localizavam-se sempre no epitélio. Foi visto um oocisto escapando para a luz intestinal, onde vários outros se encontravam.

Merozoítos

Como elementos isolados, eram piriformes ou em crescente. O núcleo, subcentral, geralmente mostrava um cariosoma nítido. Alguns foram vistos na luz intestinal, às vezes em si-

tuação especial, parecendo estar iniciando a penetração na célula epitelial. Foram vistos, também, aparentemente no subepitélio, grupos de merozoítos resultantes do rompimento de esquizontes maduros. Os merozoítos mediam 6 a 8×1 a $1,5$ u.

Trofozoítos

Parasitos arredondados ou ovalares, com núcleo único e citoplasma basófilo e sempre circundados por um vacúolo, foram definidos como trofozoítos. Mediam, em média, $9,6 \times 3,5$ u.

Esquizontes

Arredondados ou ovalares, os esquizontes jovens mostravam blocos cromatínicos irregulares, esparsos no citoplasma. Mediram, em média, 10×6 u. Os esquizontes maduros mostraram 4, 6, 8 a 12 merozoítos. Mediram 12×7 u, em média. Mesmo considerando os elementos fora do alcance dos cortes (6 u), não foram vistos esquizontes com mais de 24 merozoítos. Foram vistos elementos geminados, em crescente, contidos em um vacúolo. Eram semelhantes aos vistos em *I. felis*, porém, de núcleo único e bem menores: 7 a $8 \times 1,5$ a 2 u. Embora não tanto como em *I. felis*, pareciam colados ao vacúolo por uma das extremidades.

Microgametócitos e Microgametos

Eram extremamente raros. Só foram identificadas 5 formas jovens e 2 quase maduras. Estas mostravam um volumoso corpo residual cercado de poucos grânulos cromatínicos bacilares (microgametos), ainda não completamente formados. Estas formas tinham, em média, $11,0 \times 10,5$ u.

As formas jovens apresentavam a cromatina dividida em blocos, com tendência a distribuição periférica. Tinham, em média, $12,6 \times 9,2$ u. O número de microgametócitos em relação ao de macrogametócitos era, aproximadamente de 1:12. Talvez pela incidência do corte não foram contados mais de 18 microgametos e seu número total não seria maior que 50.

Macrogametócitos e Macrogametos

Os elementos jovens, contidos em vacúolos, eram ovulares, destacando-se o núcleo com nucléolo volumoso e citoplasma compacto e basófilo. Nos mais evoluídos, o núcleo era excêntrico. Uma forma de macrogametócito jovem mostrava um aspecto de grande dinâmica nuclear, envolvendo principalmente o nucléolo. Somente pela retração do parasito podia ser visto um vacúolo circundante nos macrogametos, que apresentam granulações róseas, grosseiras, no citoplasma.

As características nucleares dos macrogametócitos mantêm-se inalteradas nos macrogametos. As medidas encontradas foram: macrogametócitos, 7 a 14×9 a 12 u e macrogametos, 15 a $18 \times 12,5$ a 17 u. Foram vistos oocistos formados na parede intestinal, tendo, em média, 18×15 u. Oocistos livres na luz intestinal mediram, em média, 21×20 u. Os oocistos nas fezes mediram, em média, $21,0 \times 20,5$ u e os esporontes 18×17 u. Os esporocistos ovulares mediram, em média, 13×12 u e mostravam um corpo residual grande e granuloso. Os esporozoítos mediam, em média, $8 \times 1,5$ u.

As diferenças quanto a *I. felis* foram: 1.º) — a freqüente localização entre o núcleo e a basal, e até mesmo no tecido conjuntivo; 2.º) — a diferença de tamanho, todas as formas evolutivas sendo menores que as de *I. felis*. Notável é o menor número de merozoítos e, sobretudo, de microgametos em relação à *I. felis*.

Nos gatos com infecções mistas, sobretudo por causa do tamanho, era geralmente possível a distinção das formas evolutivas das duas *Isospora*. Todavia, a distinção de certas formas jovens, era difícil. A estampa V mostra os oocistos das 2 *Isospora*.

OBSERVAÇÕES CITOQUÍMICAS

As observações foram feitas nas formas evolutivas das 2 espécies de *Isospora* (*I. rivolta* e *I. felis*) porém, mais amplamente nesta última, nas quais eram muito mais numerosas. Não foram observadas diferenças significativas no estudo das 2 espécies; e, por isso, os resultados são referidos em conjunto.

Merozoítos

O núcleo pequeno é Feulgen-positivo e se cora em azul-lavanda pelo verde metila-pironina. No citoplasma são vistas algumas granulações PAS-positivas, que são muito numerosas nos merozoítos de *I. felis*.

Trofozoítos

Estes não dão reação nuclear e não mostram material PAS-positivo.

Esquizontes

Estes são, também, PAS-negativos. Nas primeiras fases do desenvolvimento, as reações nucleares também

são negativas. Pelo Brachet mostram-se corados em róseo intenso. À medida que evoluem e as massas cromáticas se individualizam, observa-se uma reação cuja intensidade é progressiva. Os citômeros — que na realidade são também esquizontes — quando estão com os merozoítos formados, ou quase, também dão reações nucleares positivas.

Macrogametócitos e Macrogametos

Em todas as formas evolutivas o núcleo é sempre negativo nas 2 reações. Só o nucléolo é visível. Neste, a presença do RNA é demonstrada pela coloração rósea. No citoplasma, são sempre presentes granulações PAS-positivas, que aumentam sensivelmente de número à medida que os elementos evoluem para macrogametos.

Microgametócitos

O núcleo das formas jovens, a princípio difuso e ocupando grande parte do parasito, fragmenta-se em grânulos regulares e bem distintos. Então, é possível pelo Feulgen distinguir essas formas dos esquizontes jovens, nos quais, como vimos, a reação é negativa. A presença do DNA, no microgametócito é mostrada com nitidez em todas as fases evolutivas, tanto pelo Feulgen como pelo Brachet. No citoplasma, pode ser visualizado material PAS-positivo difuso.

Oocistos formados

Tanto na parede como na luz intestinais, os oocistos têm o núcleo negativo; e no citoplasma são vistas gra-

nulações pironinófilas. O material de reserva é indicado pela grande quantidade de granulações PAS-positivas. A cápsula também se cora pela pironina, com maior ou menor intensidade.

Ocorrência de Oocistos Aberrantes

Tanto na *I. felis* como na *I. rivolta*, mas principalmente na primeira, foram vistas algumas vezes formas de oocistos considerados “aberrantes”. Essas anomalias podem ser apreciadas na Estampa VI, e podem ser assim descritas: a) — Oocistos albergando esporocistos de tamanhos diferentes (*anisoesporocistia*). Às vezes, essa diferença é muito pronunciada; b) — Presença de corpúsculos redondos, geralmente únicos e raramente duplos, no interior dos oocistos, ao lado dos esporocistos. Eles eram bastante grandes e regulares para serem interpretados como “granulações polares” e, por outro lado, não acreditamos que esses corpúsculos possam ser interpretados como “corpos residuais”; c) — Mais raramente, foram vistos oocistos de *I. felis* com 3 esporocistos de tamanhos diferentes; d) — Oocistos de *I. rivolta* contendo 3 esporocistos com aspecto e tamanho normais, foram vistos 2 vezes.

Provavelmente, essas anomalias representam um artefato decorrente da ação dos reativos usados para a maturação dos oocistos, com exceção dos “corpúsculos” referidos em b, os quais foram vistos, também, em fezes não tratadas com esses reativos. E a presença de 3 esporocistos de aspecto normal talvez tenha implicações filogenéticas.

QUADRO II

MEDIDAS (EM u^*) DAS FOMAS EVOLUTIVAS DE "ISOSPORA FELIS", SEGUNDO VÁRIOS AUTORES

AUTORES E DATAS	MEROZOÍTOS	ESQUIZONTES	MICROGAME- TÓCITOS	MACROGAMETOS
WENYON, 1923	5	15	30 × 20	35 × 25
HITCHCOCK, 1955	10,5 × 4,5	13,5 × 8,0 31,5 × 25,5	27-30 × 19-29	25-27 × 22,2-25,5
LICKFELD, 1959	16-18 × 5-8* 7,5 × 2,5**	20,2 × 16* 38 × 20**	72 × 60	—
SHAH, 1971	13 × 4* 13 × 4** 7 × 2***	23 × 16* 20 × 15** 14 × 5***	40,6 × 26,0	18 × 10
NERY-GUIMARÃES & LAGE, 1972	15,6 × 4,8* 7,8 × 2,6**	21,8 × 15,8* 30,0 × 22,5**	32,4 × 22,2	30,8 × 26,7

* = 1.^a geração; ** = 2.^a geração; *** = 3.^a geração.

u^* = micra.

DISCUSSÃO

A EVOLUÇÃO INTESTINAL DAS
"ISOSPORAS" NO GATO

"I. FELIS" Wenyon, 1923

Von Wasielewsky (1904), sob o nome de *Diplospora bigemina* e Swellengrebel (1914), sob o nome de *Isospora bigemina*, estudaram, na realidade, a *I. felis*. Em 1923, Wenyon criou a espécie *I. felis*. Hitchcock (1955), Lickfeld (1959) e, principalmente, Shah (1971), estudaram o ciclo mais profundamente em infecções experimentais em gatos.

Por termos estudado animais já eliminando occistos, não podemos opinar quanto ao número de gerações assexuadas nas *Isospora*. Na *I. felis*, seriam 2 para Hitchcock (1955) e Lickfeld (1959) e 3 para Shah (1971).

Todavia, podemos observar esquizontes, interpretados como de 1.^a geração, dando macromerozoítos; os citômeros de Lickfeld (1959); e os esquizontes de 2.^a geração dando os micromerozoítos que evoluíram para gamontes. Para Shah (1971) estes últimos esquizontes já seriam de 3.^a geração e os, para ele impropriamente, chamados citômeros, seriam os esquizontes de 2.^a geração. A nosso ver, a interpretação dos citômeros como esquizontes é correta.

Citômeros em disposição geminada, contidos em uma cápsula e, às vezes, com 2, 3 ou 4 núcleos, foram identificados aos "Zwillingskörperchen" (corpúsculos geminados) de Finck (1854). Eles foram vistos por Wenyon (1923-1926) que neles admitiu a existência de um "sugador" na extremidade pela qual cada um desses elementos se liga à cápsula conti-

nente. Eles também foram vistos por Hitchcock (1955). As nossas observações quanto às formas sexuadas coincidem principalmente com as de Lickfeld (1959) e Shah (1971), com a ressalva de que este autor viu macrogametos muito pequenos (18×10 u). O Quadro II mostra as medidas de *I. felis* segundo vários autores.

Toda evolução endógena da *I. felis* se processa no epitélio. Pelo seu grande tamanho o parasito provoca alterações na mucosa. As células parasitadas são deformadas e seus núcleos deslocados pela compressão. É evidente que, quando o parasitismo é intenso, a mucosa tem suas funções capitais (absorção e secreção) grandemente prejudicadas pois, trechos relativamente grandes da mucosa são anulados, e às vezes, destruídos.

Ainda que sejam consideráveis as semelhanças morfológicas das formas do ciclo endógeno das *Isospora*, o grande tamanho da *I. felis* não permite confusão.

"I. RIVOLTA" (Grassi, 1879)

Wenyon, 1923

Este parasito foi descoberto no gato por Grassi (1879) que o chamou de *Coccidium rivolta*. Lühe (1906) colocou-o no gênero *Isospora*. Wenyon (1923) o teria encontrado, em cães, na Inglaterra. Foi encontrada, também, em cães, nos EEUU, Canadá e Turquia (Bibliografia em Levine & Evens (1965). Assim, também, no Brasil (Amaral & Birgel, 1968). Segundo Levine & Evens (1965), que fizeram no cão um estudo crítico dos cocistos, estes, esporulados, medem 23×19 u e os esporocistos, $14,5 \times 10$ u.

Marht (1967) estudou o ciclo intestinal da *I. rivolta* no cão e concluiu que a evolução ocorre, principalmente, na lâmina própria. O seu ciclo no gato é pouco conhecido. **Dubey & Frenkel** (1972) descobriram formas evolutivas extraintestinais nos felinos.

Quando ocorre a localização das formas evolutivas da *I. rivolta* entre o núcleo das células epiteliais e a basal ou entre esta e aquelas, logo se identifica esta espécie. Quando a evolução ocorre entre os núcleos e a escova, a distinção é feita pelo menor tamanho dos seus merozoítos e microgametos em relação à *I. felis*.

A localização predominante na lâmina própria precisa ser interpretada cuidadosamente. Com efeito, parasitos localizados nas células epiteliais entre os núcleos e a basal e prolapsando no tecido conjuntivo, podem ser confundidos como de localização na lâmina própria, por causa da incidência do corte. (Nas ilustrações de **Marht** (1967), parece ter ocorrido esse fato algumas vezes). Merozoítos e trofozoítos podem ser encontrados indiscutivelmente na lâmina própria, como no caso de *I. felis*, mas os esquizontes e os gamontes são sempre de localização na margem distal do epitélio. Os macrogametócitos jovens estão junto à lâmina própria, porém, os maduros ou quase, estão juntos à margem do epitélio, onde são encontrados os oocistos prontos para a liberação na luz intestinal, assegurando o processo fecal de transmissão.

Diferença dos Oocistos

Quanto à forma dos oocistos, os da *I. felis* são sempre ovalares; os da *I. rivolta* são, geralmente, subesféricos, mas algumas amostras apresen-

tam-se ovalares. Quanto ao tamanho, a *I. felis* é a maior; e do mesmo modo, os seus esporocistos e esporozoítos. (Estampa V).

SUMMARY

Prevalence and intestinal cycle of "Isospora felis" Wenyon, 1923 e "I. rivolta (Grassi, 1879) Wenyon, 1923 in the domestic cat.

In 125 domestic cats from Guanabara and Rio de Janeiro state, Brasil, the following prevalence of *Isospora* was met: "*I. felis*", 24.0%; "*I. rivolta*", 14.4%; and infections by both parasites, 15.2%.

"*I. felis*" is characterized by its larger size and by a greater number of merozoites and microgametocytes and by its evolution in the epithelial cells of the intestine between the nuclei and the brush border. "*I. rivolta*" has a smaller size than "*I. felis*" and frequently evolves between the nuclei and the basal membrane.

The Sabin-Feldman reaction in 20 cats with isosporosis was negative in 18. One cat had a weakly positive reaction (1:16) and another a positive reaction (1:64).

Cat faeces stored in potassium dichromate at 2.5% with "*I. felis*" and/or "*I. rivolta*" were twice administered "per os" to seven puppies and didn't produce *Isospora* infection.

AGRADECIMENTOS

Somos gratos aos Técnicos de Laboratório Benedito Labre, Geraldo Praxedes, Claudionor Goulart e Antonio Avalone, pela valiosa ajuda durante a execução deste trabalho, e ao Sr. José Carvalho pela execução das microfotos.

REFERÊNCIAS BIBLIOGRÁFICAS

- 1 — AMARAL, V. & BIRGEL, E. H. — 1968 — “Nota sobre a ocorrência das *Isospora bigemina* (Stiles, 1891) Lühe, 1906 em *Canis familiaris* em S. Paulo e distribuição geográfica das espécies de *Isospora* em cães e gatos no Brasil”. *Arq. Inst. Biol. S. Paulo* — 35:77.
- 2 — DUBEY, J. P. & FRENKEL, J. K. — 1972 — “Extra-Intestinal Stages of *Isospora felis* and *I. rivolta* (Protozoa: Eimeriidae) in Cats”. *J. Protozool.* 19:89.
- 3 — DUBEY, J. P. & FRENKEL, J. K. — 1972 — “Cyst-Induced Toxoplasmosis in Cats”. *J. Protozool.* 19:155.
- 4 — DUBEY, J. P.; MILLER, N. L. & FRENKEL, J. K. — 1970 — “The *Toxoplasma gondii* Oocyst from Cat Feces”. *J. Exptl. Med.* 132:636.
- 5 — FRENKEL, J. K.; DUBEY, J. P. & MILLER, N. L. — 1970 — “*Toxoplasma gondii* in cats: fecal stages identified as coccidian oocysts”. *Science* (Washington) 167:893.
- 6 — FRENKEL, J. K.; DUBEY, J. P. & MILLER, N. L. — 1969 — “*Toxoplasma gondii* fecal forms separated from eggs of the nematode *Toxocara cati*”. *Science, N. Y.*, 164:432.
- 7 — HITCHCOCK, Dorothy, J. — 1955 — “The life cycle of *Isospora felis* in the kitten”. *Jour. Parasit.* 41:383.
- 8 — HUTCHISON, W. M. — 1967 — “The nematode transmission of *Toxoplasma gondii*”. *Trans. Roy. Soc. Trop. Med. Hyg.* 61:80.
- 9 — HUTCHISON, W. M.; DUNACHIE, J. F. & WORK, K. — 1968 — “Transmissible toxoplasms”. *Acta path. microbiol. scand.* 74:462.
- 10 — HUTCHISON, W. M.; DUNACHIE, J. F. WORK, K. & Siim, J. C. — 1971 — “The life cycle of the coccidian parasites, *Toxoplasma gondii*, in the domestic cat”. *Trans. Roy. Soc. Med. Hyg.* 65(3):380-390.
- 11 — LEVINE, N. D. & EVENS, V. — 1965 — “*Isospora* species in the dog”. *J. Parasit.* 51:859.
- 12 — LICKFELD, K. G. — 1959 — “Untersuchungen über das Katzencoccid *Isospora felis* (Wenyon, 1923)”. *Arch. Protist.* 103:427.
- 13 — LÜHE, M. — 1906 — “Die im Blute scharotzenden Protozoen, und ihre nächsten Verwandten, Anhang: Coccidien”. In C. Mense's *Handbuck der Tropenkrankheiten*. J. A. Barth, Munchen 3:258 Cit. Lickfeld (1959).
- 14 — MAHRT, J. L. — 1967 — “Endogenous stages of the life cycle of *Isospora rivolta* in the dog” *J. Protozool.* 14 (4):754.
- 15 — NEMESÉRI, L. — 1960 — “Beiträge zur Ätiologie der Coccidiose der Hunde. I — *Isospora canis* sp. n”. *Acta vet. Acad. Sci. Hung.* 10:95. Cit. Levine & Evens (1965).
- 16 — PIEKARSKI, G. & WITTE, H. M. — 1971 — “Experimentelle und histologische Studien zur *Toxoplasma*-Infection der Hauskatze”. *Z. Parasitenk.* 36:95-121.
- 17 — ROCHA, E. M. & LOPES, C. W. G. — 1971 — “Comportamento da *Isospora canis*, *I. felis* e *I. rivolta* em infecções experimentais em cães e gatos. *Arq. Univ. Fed. Rural - Rio de Janeiro* 1:65.
- 18 — SHAH, H. L. — 1970 — “*Isospora*” Species of the cat and Attempted Transmission of “*I. felis*” Wenyon, 1923 from the cat to the dog. “*J. Protozool.*” 17:603.
- 19 — SHAH, H. L. — 1971 — “The life cycle of *Isospora felis* Wenyon, 1923, a coccidium of the cat”. *J. Protozool.* 18:3 .
- 20 — SHEFFIELD, H. & MELTON, M. L. — 1970 — “*Toxoplasma gondii*: the oocyst, sporozoite and infection of cultured cells”. *Science* (Washington) 167:892.

- 21 — SIIM, J. Chr.; HUTCHISON, W. M. & WORK, K. — 1969 — "Transmission of *Toxoplasma gondii*. Further Studies on the Morphology of the Cystic Form in Cat Faeces". *Acta Path. Microbiol. Scand.* 77:756.
- 22 — SWELLENGREBEL, N. H. — 1914 — "Zur Kenntnis der Entwicklungsgeschichte von *Isospora bigemina* (Stilles)". *Arch. Profistenk.* 32.
- 23 — WASIELEWSKY, T. — 1904 — "Studien und Microphotogramme zur Kenntnis der Pathogenen Protozoen". Leipzig. Cit. por Lickfeld (1959)
- 24 — WENYON, D. M. — 1923 — "Coccidiosis of cats and dogs and the status of the *Isospora* of man". *Ann. Trop. Med. Parasit.* 17:231.
- 25 — WENYON, C. M. — 1926 — "Coccidia of the genus *Isospora* in cats, dogs and man". *Parasitol.* 18:253.
- 26 — WERNER, H. & JANITSCHKE, K. — 1970 — "Entwicklungsphasen, Entroicklungsszyklen un systematische Stellung von *Toxoplasma gondii*". *Zentbl. Bakt. I. Orig.* 214:540.
- 27 — ZAMAN, V. — 1970 — "Morphology of *Toxoplasma* oocyst and its comparison with other cat-coccidia". *S. E. Asian J. Trop. Med. Publ. Hlth.* 1:329. *Resumo in Trop. Dis. Bull.* 68:627 (1971).

ESTAMPA I

Cortes do intestino delgado de gato. Hematoxilina-eosina. Aumento 1.200x. Todas as formas estão localizadas nas células epiteliais entre os núcleos e a escova, à exceção dos macrogametócitos e macrogametos, todos estão contidos em vacúolos. *I. felis*.

Fig. 1 — Trofozoíto ovalar com núcleo volumoso e citoplasma basófilo.

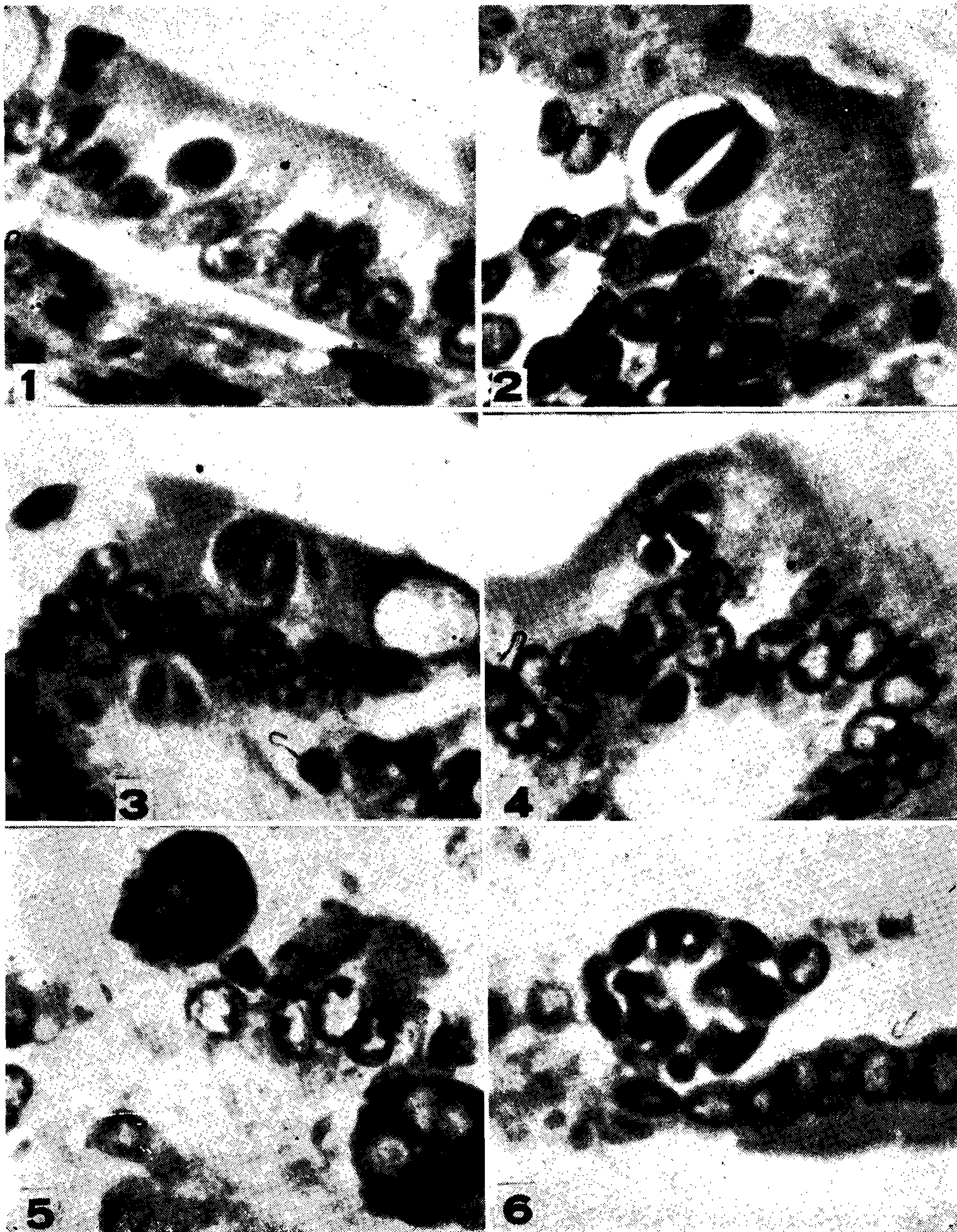
Fig. 2 — Esquizonte com 2 elementos geminados com 3 núcleos (citômeros). Notar que o vacúolo é limitado por uma verdadeira cápsula em um ponto, da qual os parasitos estão ligados.

Fig. 3 — Esquizonte com 4 merozoítos em crescente, dispostos como gomos de uma laranja.

Fig. 4 — Esquizonte com 4 merozoítos semelhantes aos anteriores, cortados transversalmente.

Fig. 5 — Esquizonte jovem com merozoítos ainda não formados.

Fig. 6 — Esquizonte com 16 merozoítos com disposição arbitrária.

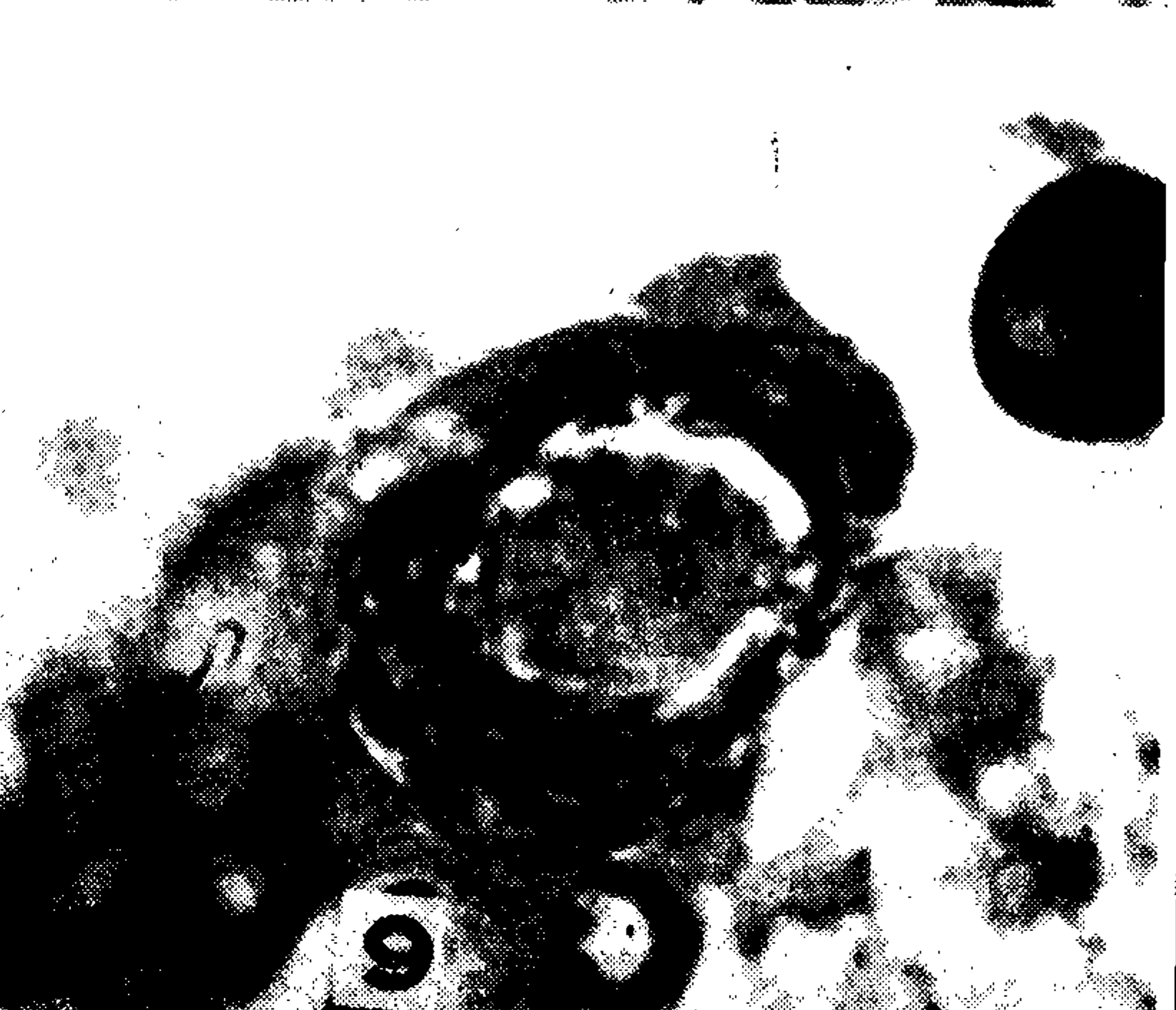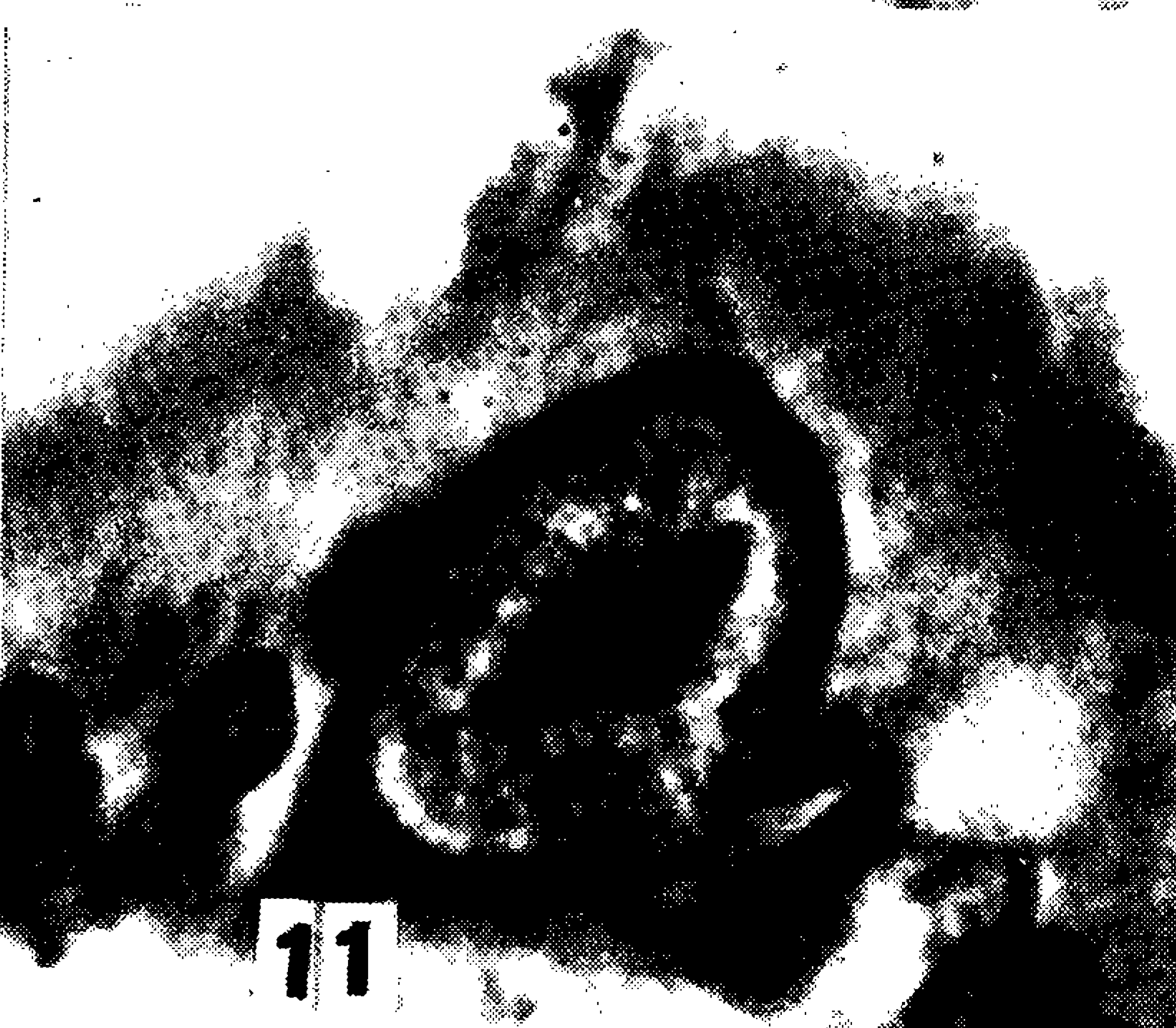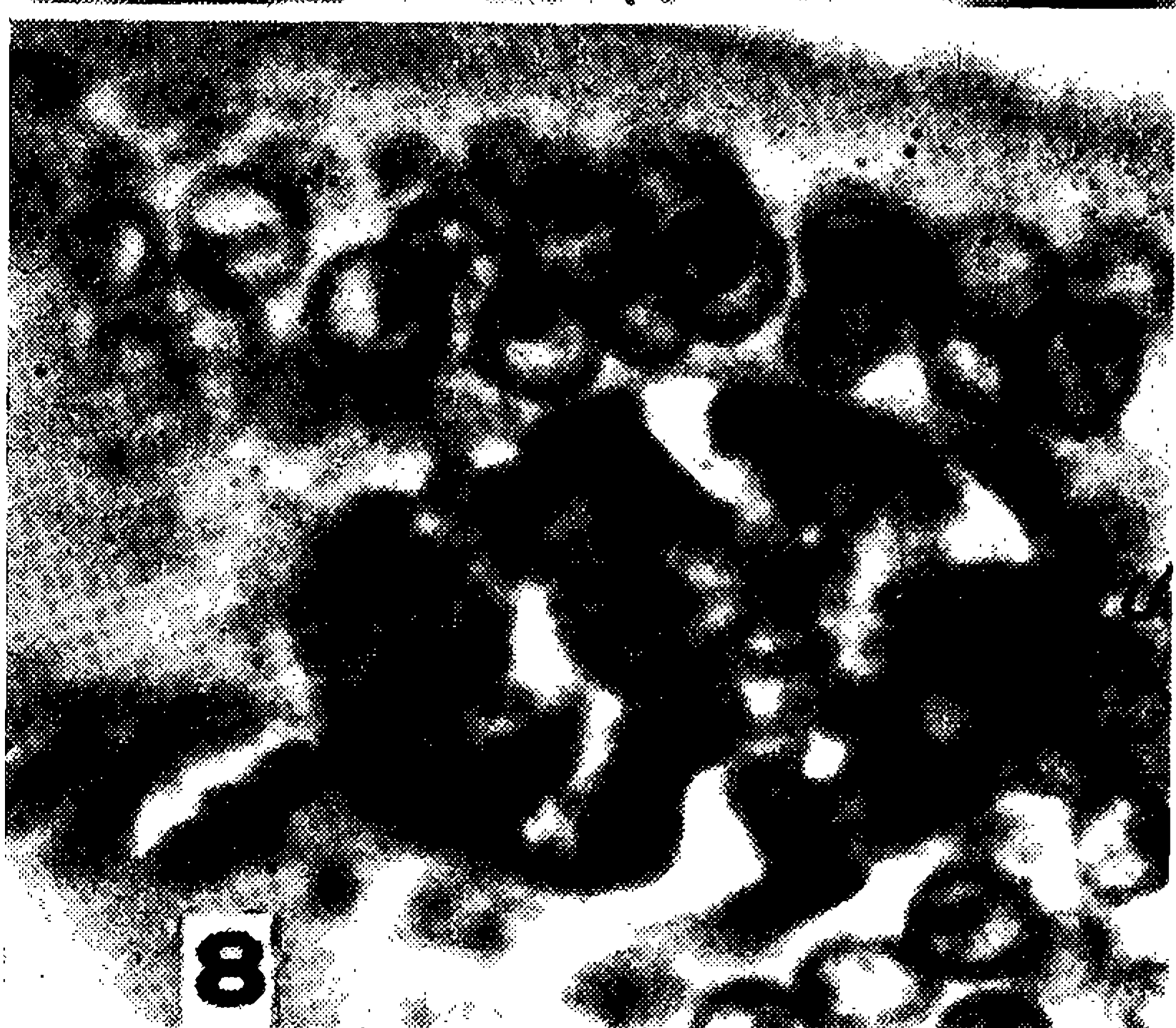


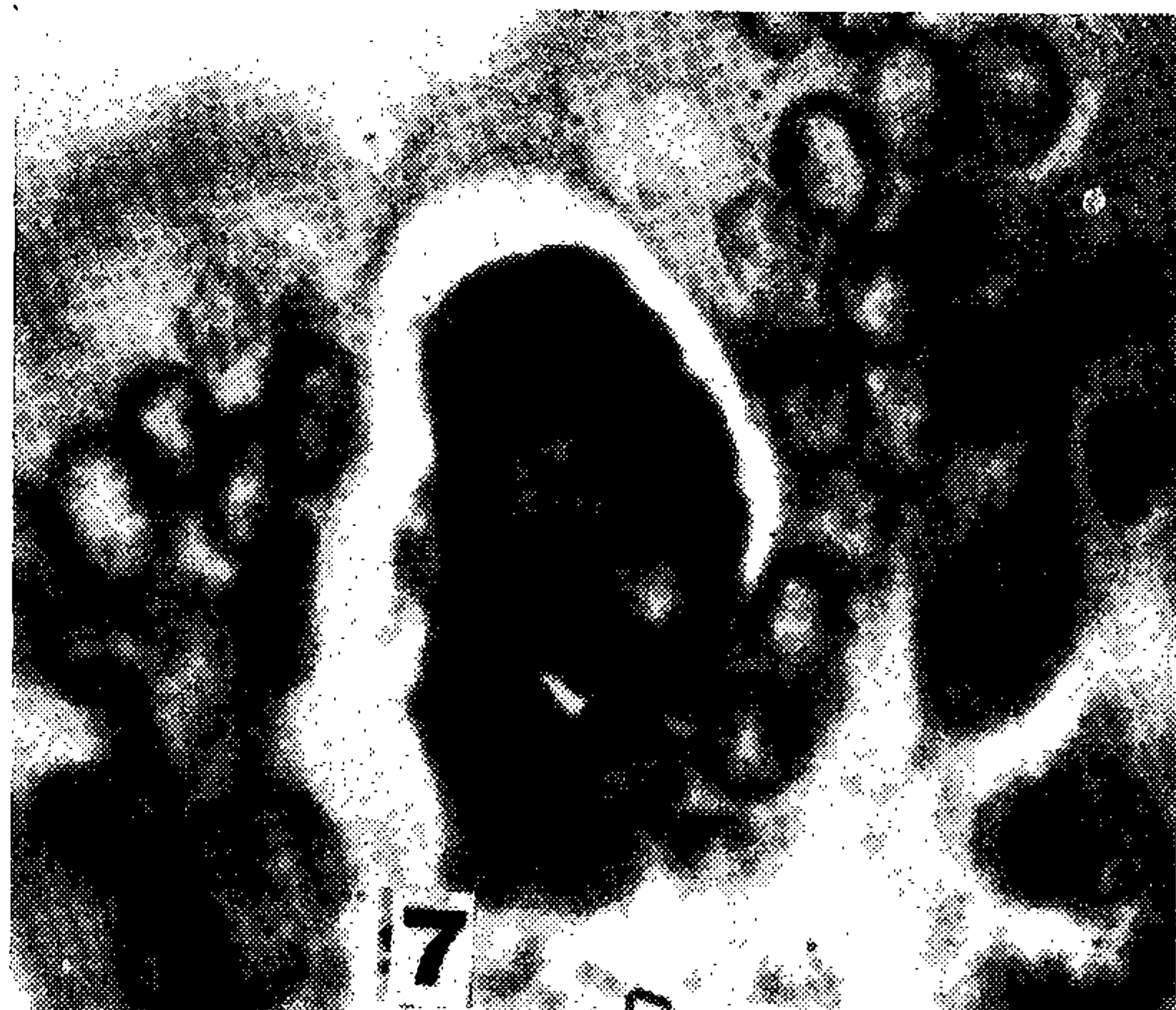
Guimarães & Lage: *Isospora felis* e *I. rivolta* em gatos

ESTAMPA II

Cortes do intestino delgado de gato. Hematoxilina-eosina. Aumento 1.200x. Todas as formas estão localizadas nas células epiteliais entre os núcleos e a escova e, à exceção dos macrogametócitos e macrogametos, todos estão contidos em vacúolos. *I. felis*.

- Fig. 7 — Microgametócito jovem com numerosos núcleos contido em grande vacúolo.
- Fig. 8 — Microgametócito imaturo com núcleos ainda mais numerosos que o anterior e dispostos como um rosário acompanhando as múltiplas invaginações do corpo do parasito.
- Fig. 9 — Microgametócito maduro, com numerosos microgametos, circundando o volumoso corpo residual.
- Fig. 10 — Macrogametócito jovem. Citoplasma areolar com granulações grosseiras e núcleo quase todo ocupado pelo cariosoma.
- Fig. 11 — Macrogameto com núcleo fusiforme, destacando-se o cariosoma. Membrana celular espessa, como no anterior.
- Fig. 12 — Oocisto na parede intestinal. Esporonte com citoplasma finamente areolar e granuloso e núcleo central. O aspecto é característico por causa do grande vacúolo, o conjunto semelhante um olho.

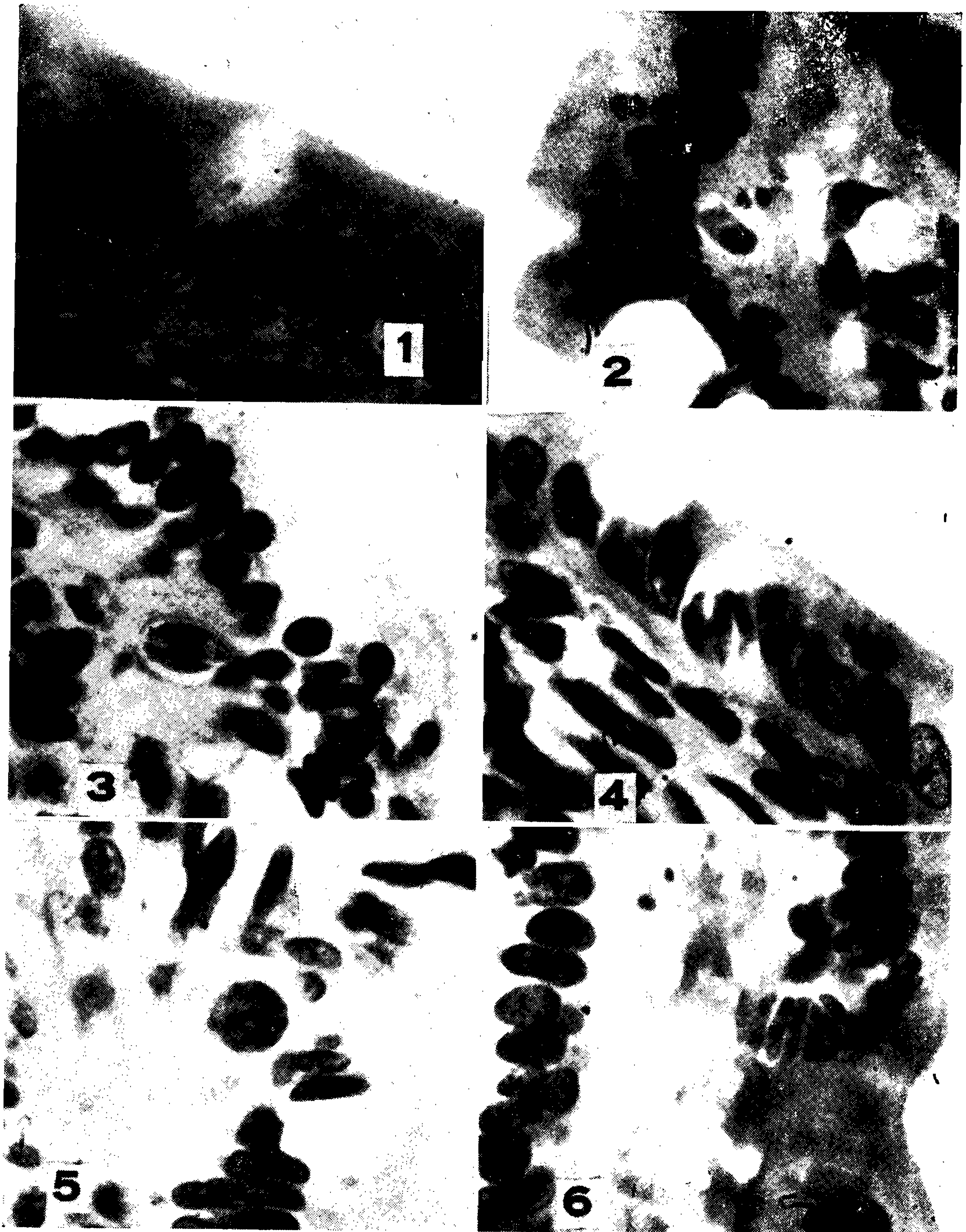


Guimarães & Lage: *Isospora felis* e *I. rivolta* em gatos

ESTAMPA III

Corte do intestino delgado do gato. Hematoxilina-eosina. Aumento 1.200x.
Todas as formas evolutivas estão contidas em vacúolos. *I. rivolta*.

- Fig. 1 — Merozoíto piriforme de penetração recente no epitélio.
- Fig. 2 — Trofozoíto ovalar com núcleo excêntrico circundado por 1 halo claro, localizado entre o núcleo da célula epitelial e a basal.
- Fig. 3 — Esquizonte com 2 merozoítos (em crescente) geminados. O vacúolo é de contorno nítido como cápsula.
- Fig. 4 — Esquizonte com 4 merozoítos em crescente dispostos como os gomos de laranja.
- Fig. 5 — Esquizonte imaturo com blocos cromatínicos volumosos no epitélio entre o núcleo e a basal.
- Fig. 6 — Esquizonte com 12 merozoítos junto à membrana basal, como o anterior.

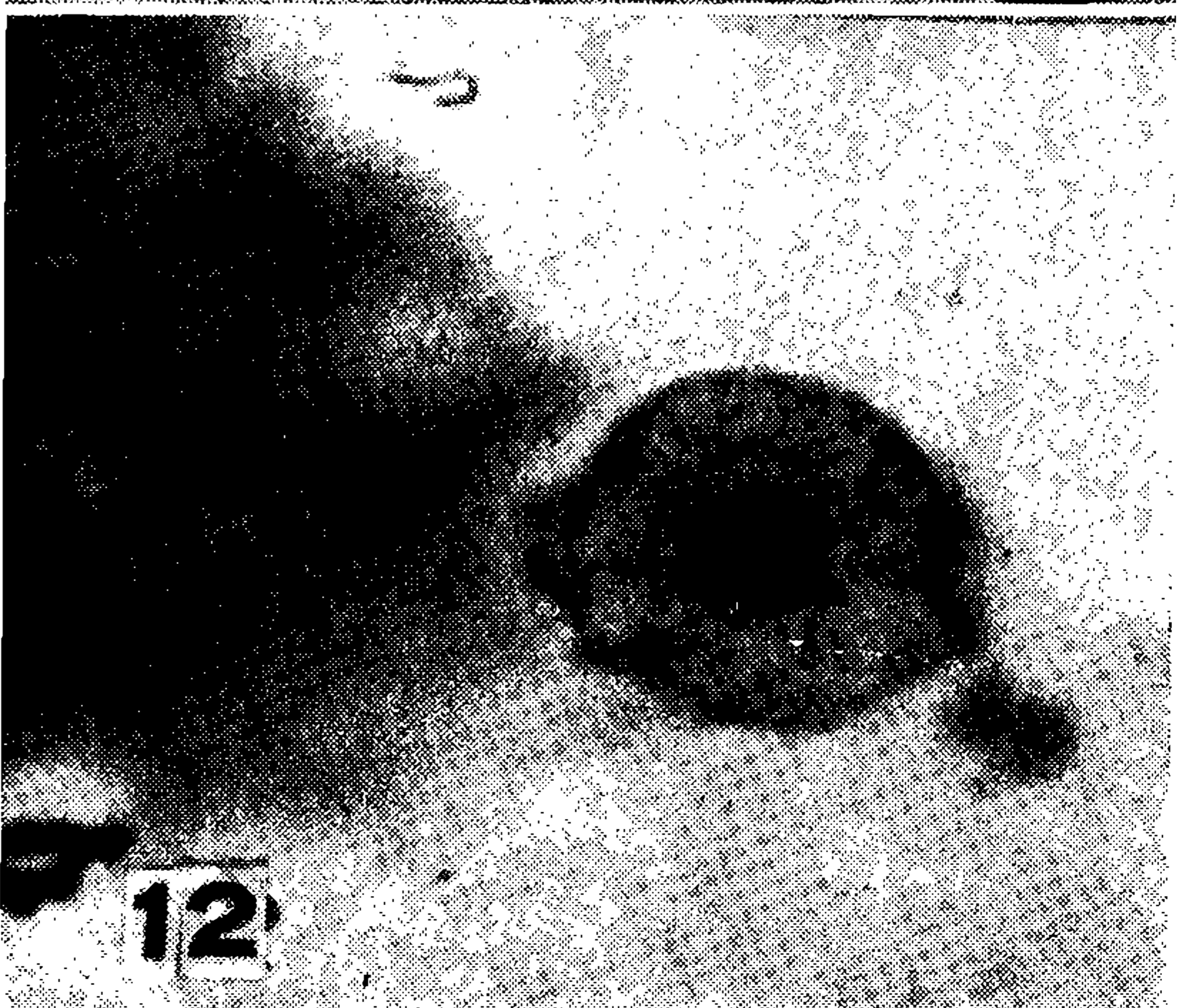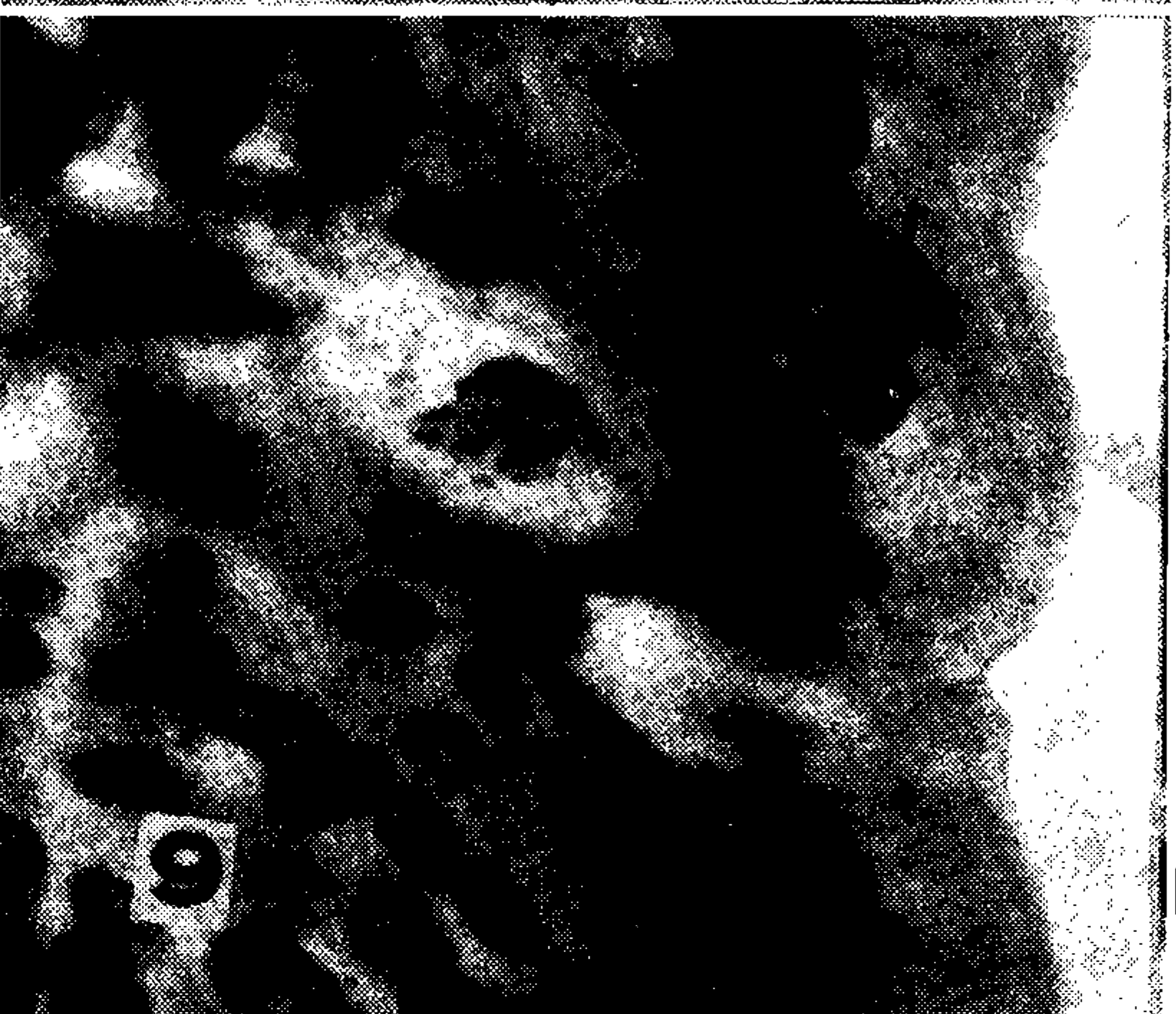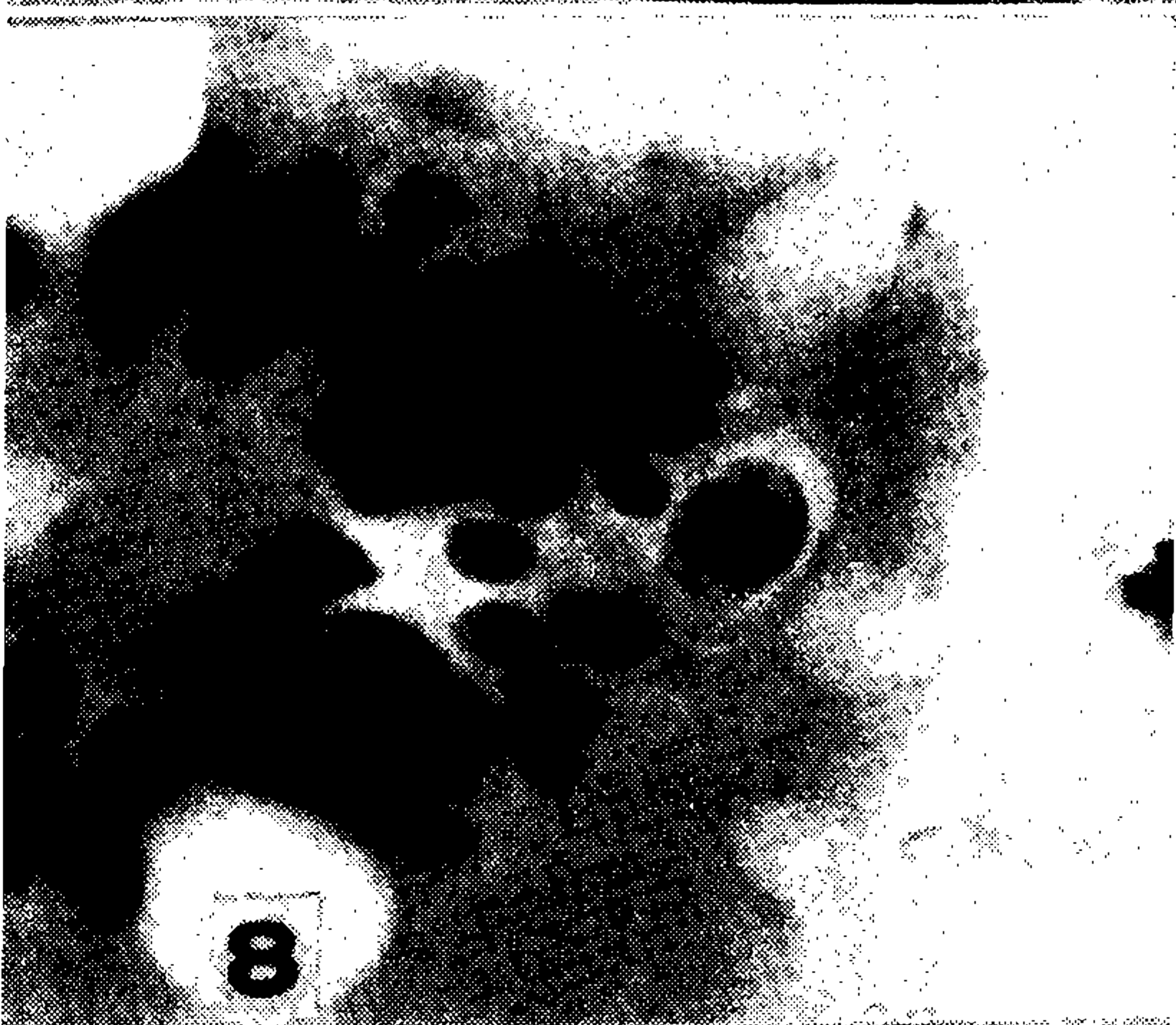
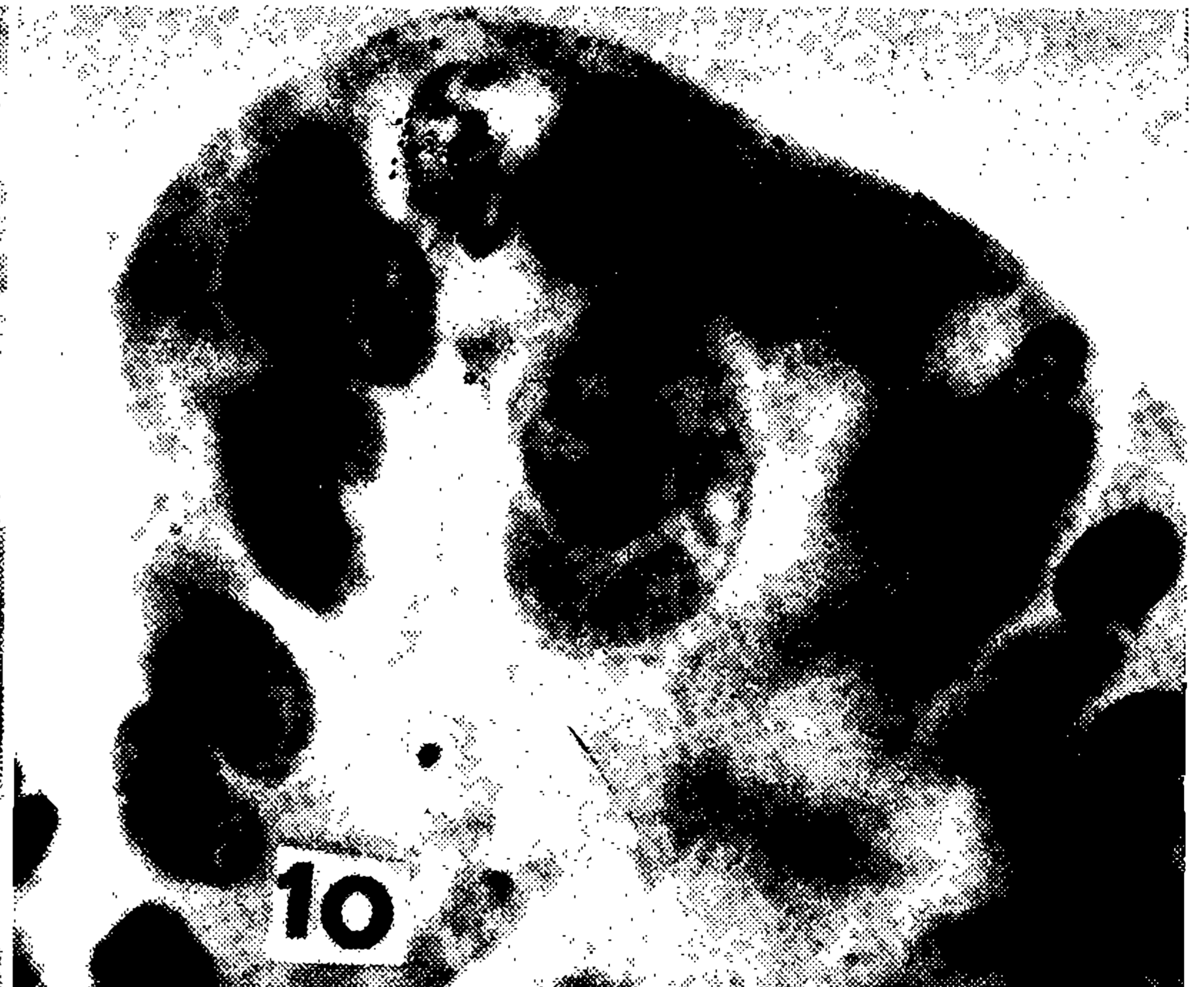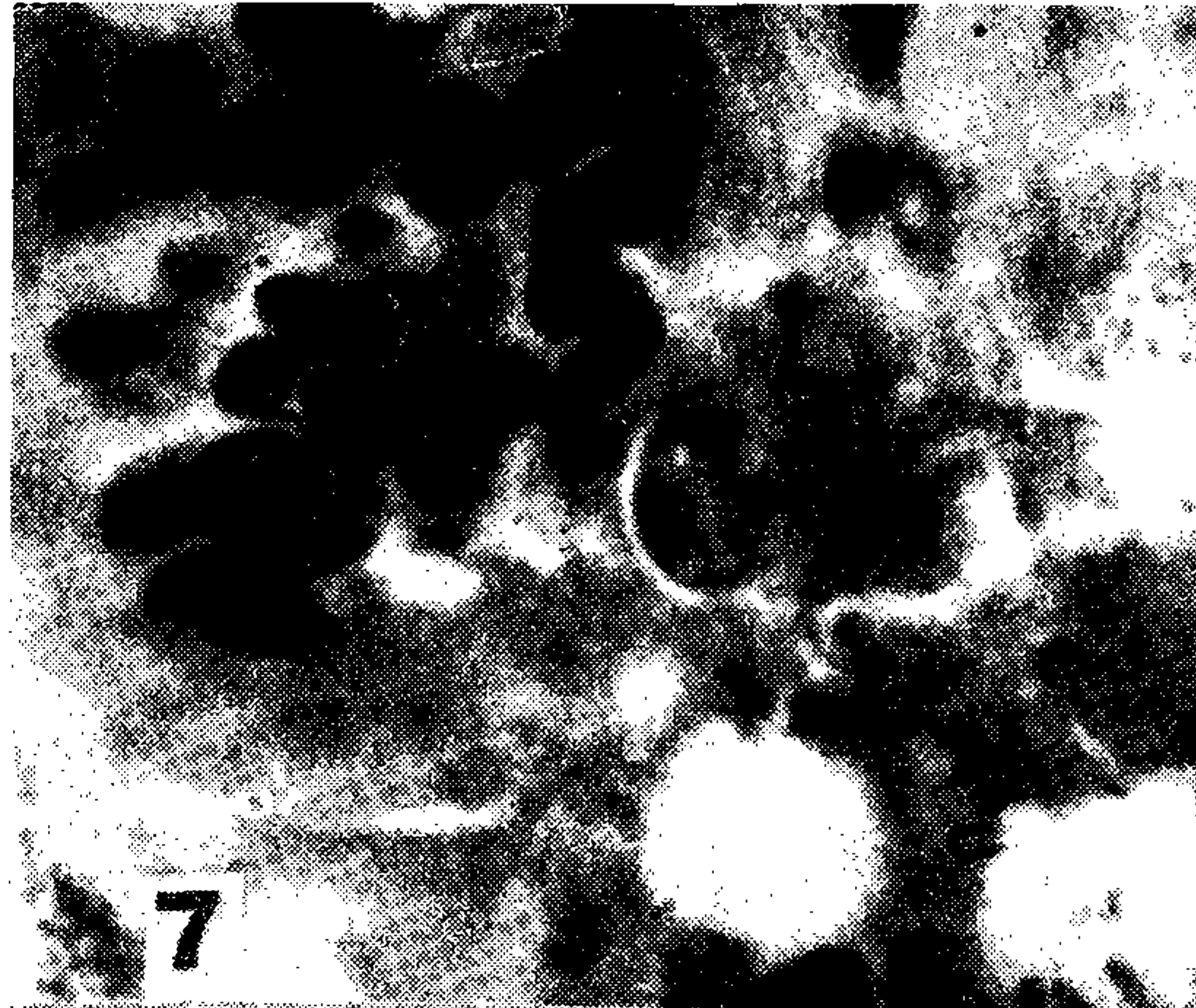


Guimarães & Lage: *Isospora felis* e *I. rivolta* em gatos

ESTAMPA IV

Corte do intestino delgado do gato Hematoxilina-eosina. Aumento 1.200x.
Todas as formas evolutivas estão contidas em vacúolos. *I. rivolta*.

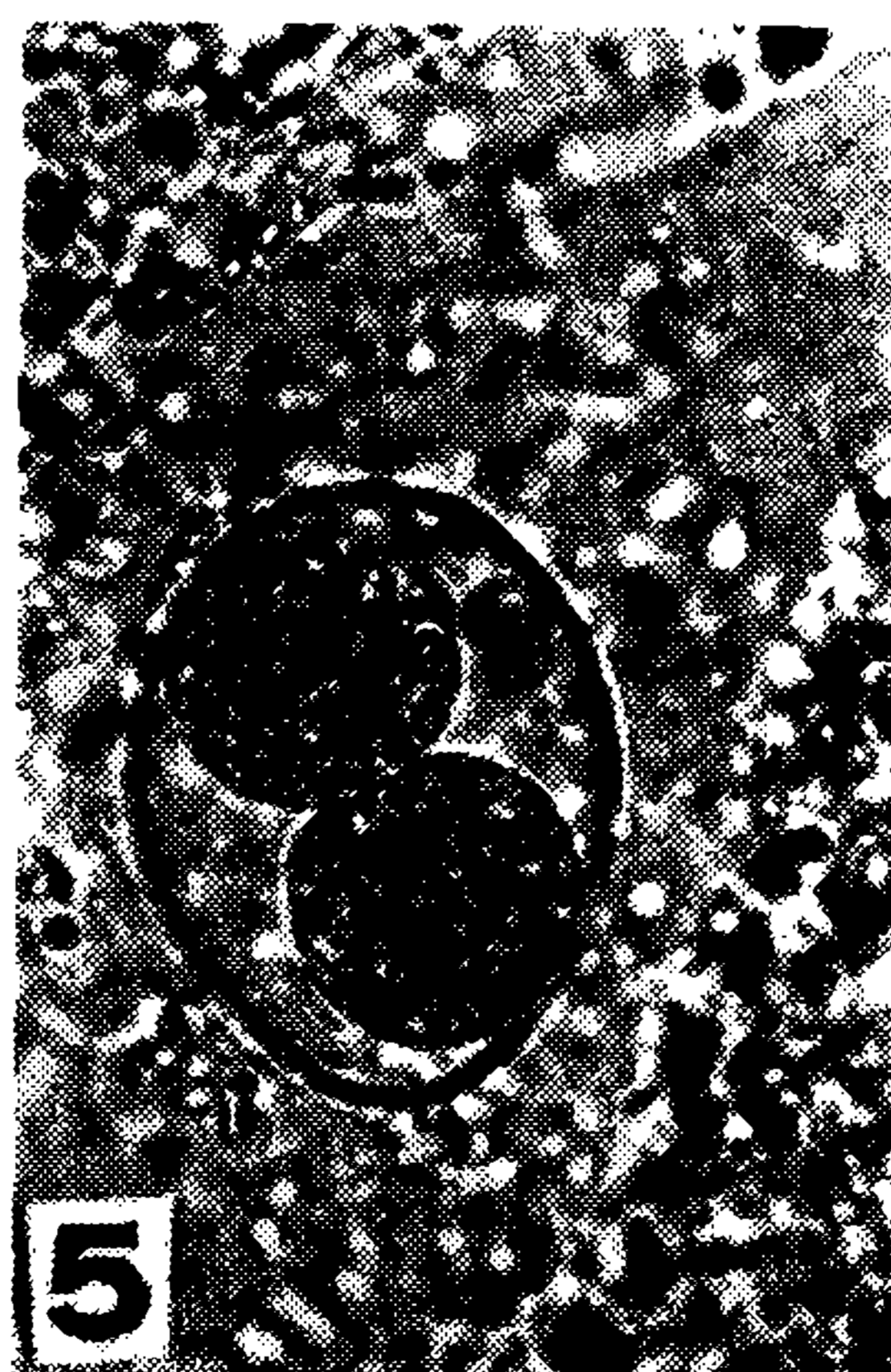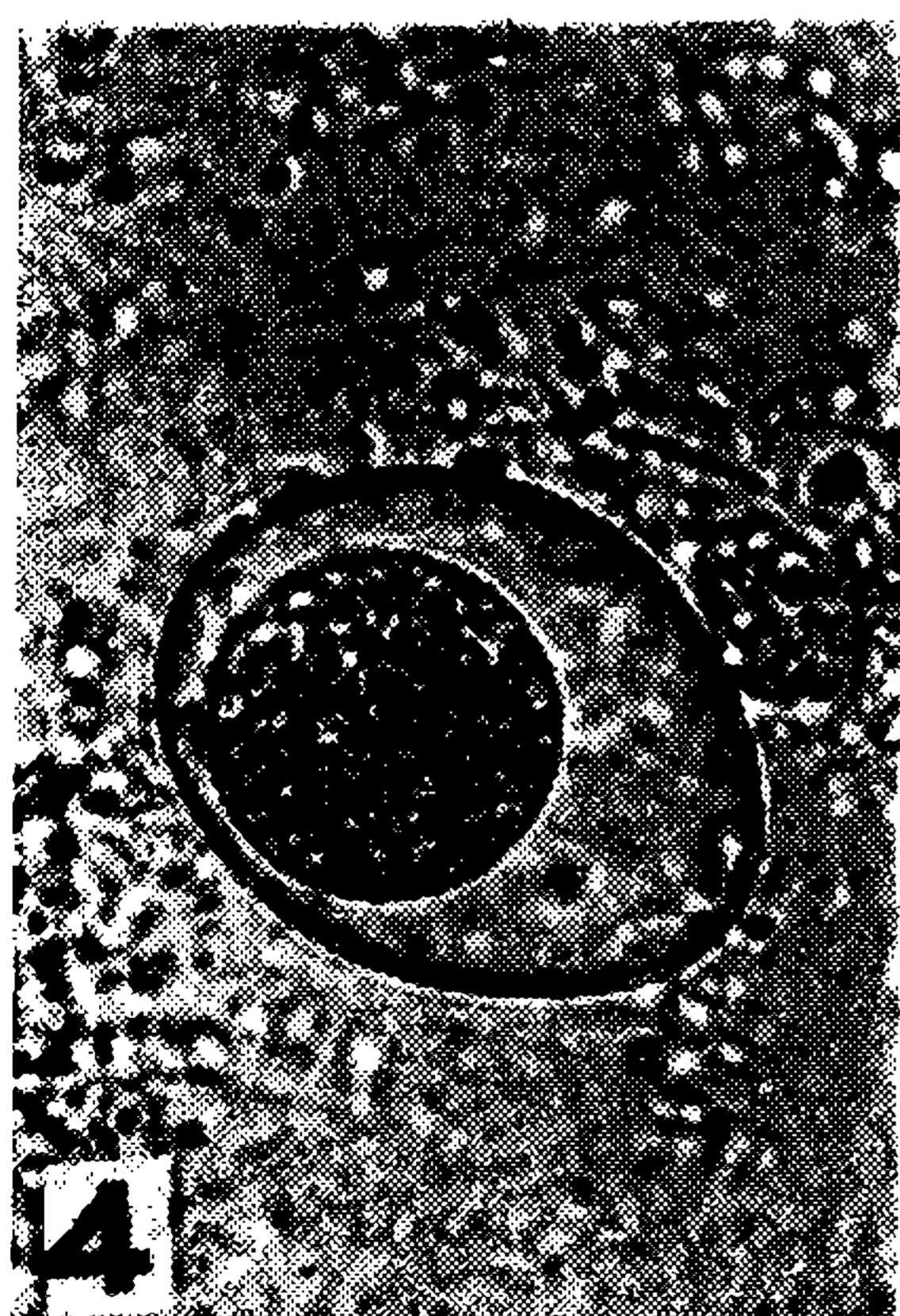

- Fig. 7 — Forma interpretada como um microgametócito jovem, a cromatina se espalhando pelo citoplasma.
- Fig. 8 — Microgametócito jovem iniciando a divisão cromatínica.
- Fig. 9 — Microgametócito quase maduro, com poucos grânulos cromatínicos na superfície do parasito.
- Fig. 10 — Macrogametócito jovem mostrando grande dinâmica nuclear envolvendo principalmente o nucléolo.
- Fig. 11 — Macrogameto avançando no epitélio, em íntimo contato com os núcleos das células epiteliais.
- Fig. 12 — Oocisto escapando da vilosidade para a luz intestinal.



Guimarães & Lage: *Isospora felis* e *I. rivolta* em gatos

ESTAMPA V

Oocistos não-esporulados e esporulados de *I. rivolta* (Figs. 1, 2 e 3) e de *I. felis* (Figs. 4, 5 e 6). Figuras 2, 3 5 e 6, de fezes conservadas em bicromato de potássio a 2,5 %. Fig. 6, 1.200x; as demais 1.000x.



Guimarães & Lage: *Isospora felis* e *I. rivolta* em gatos

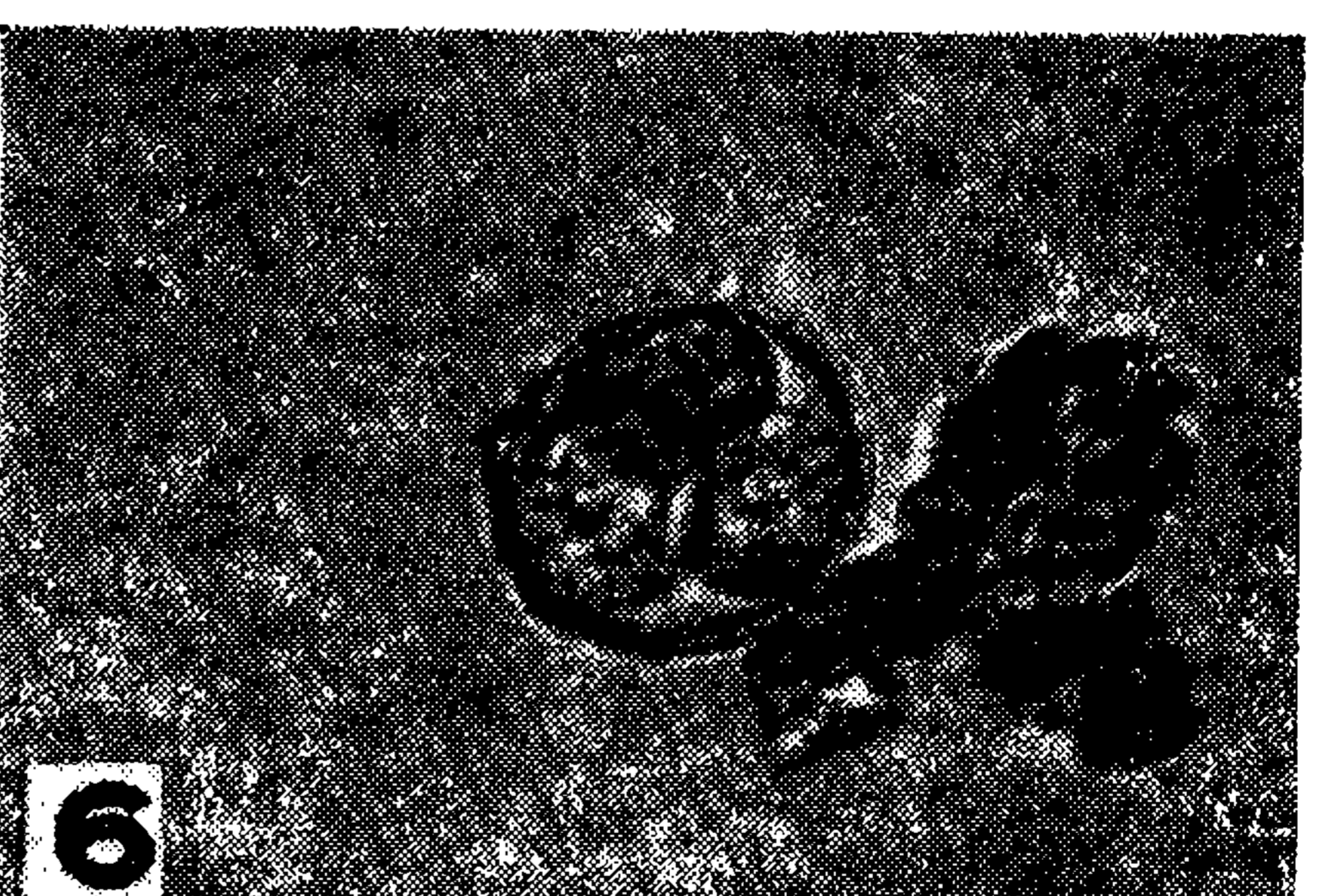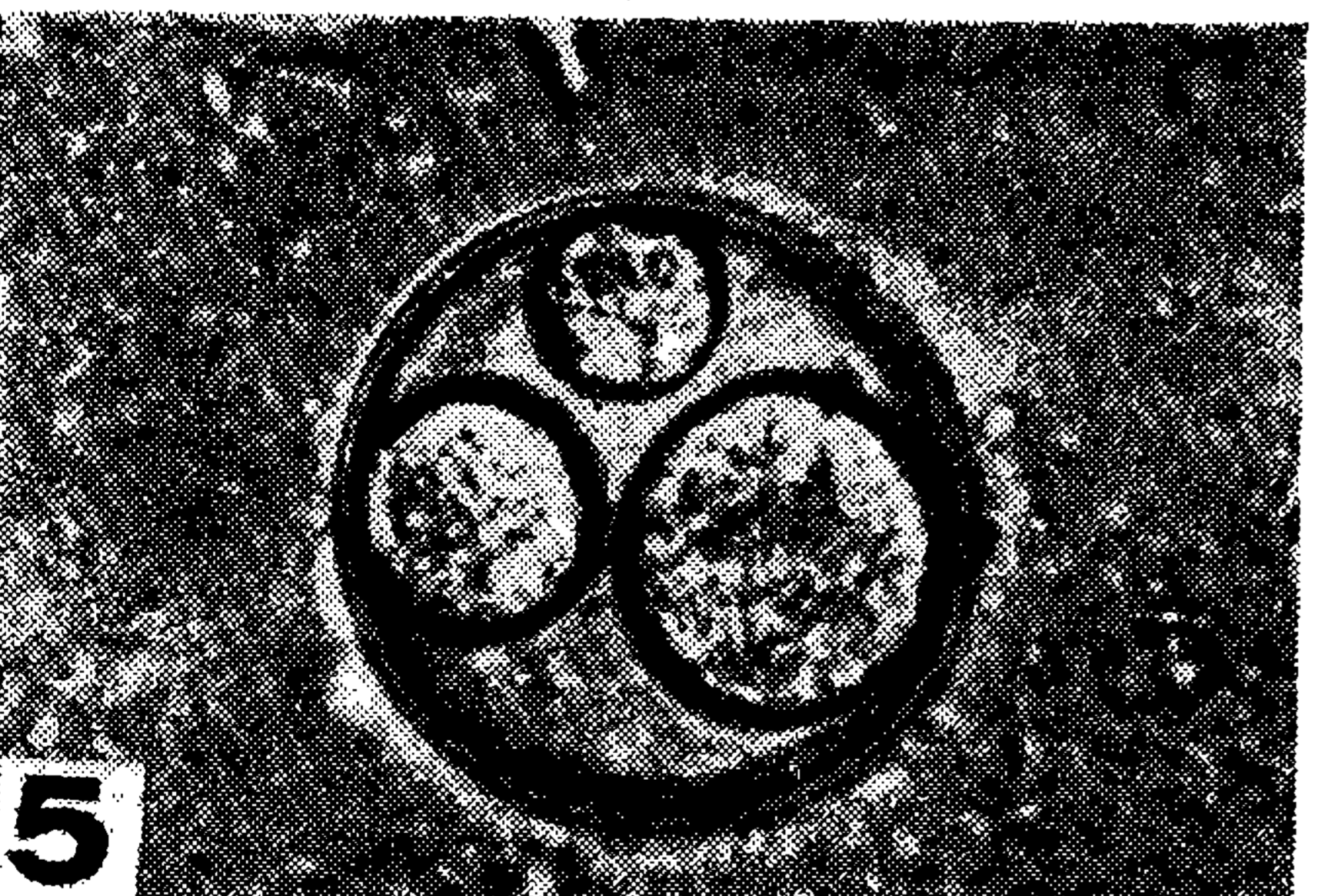
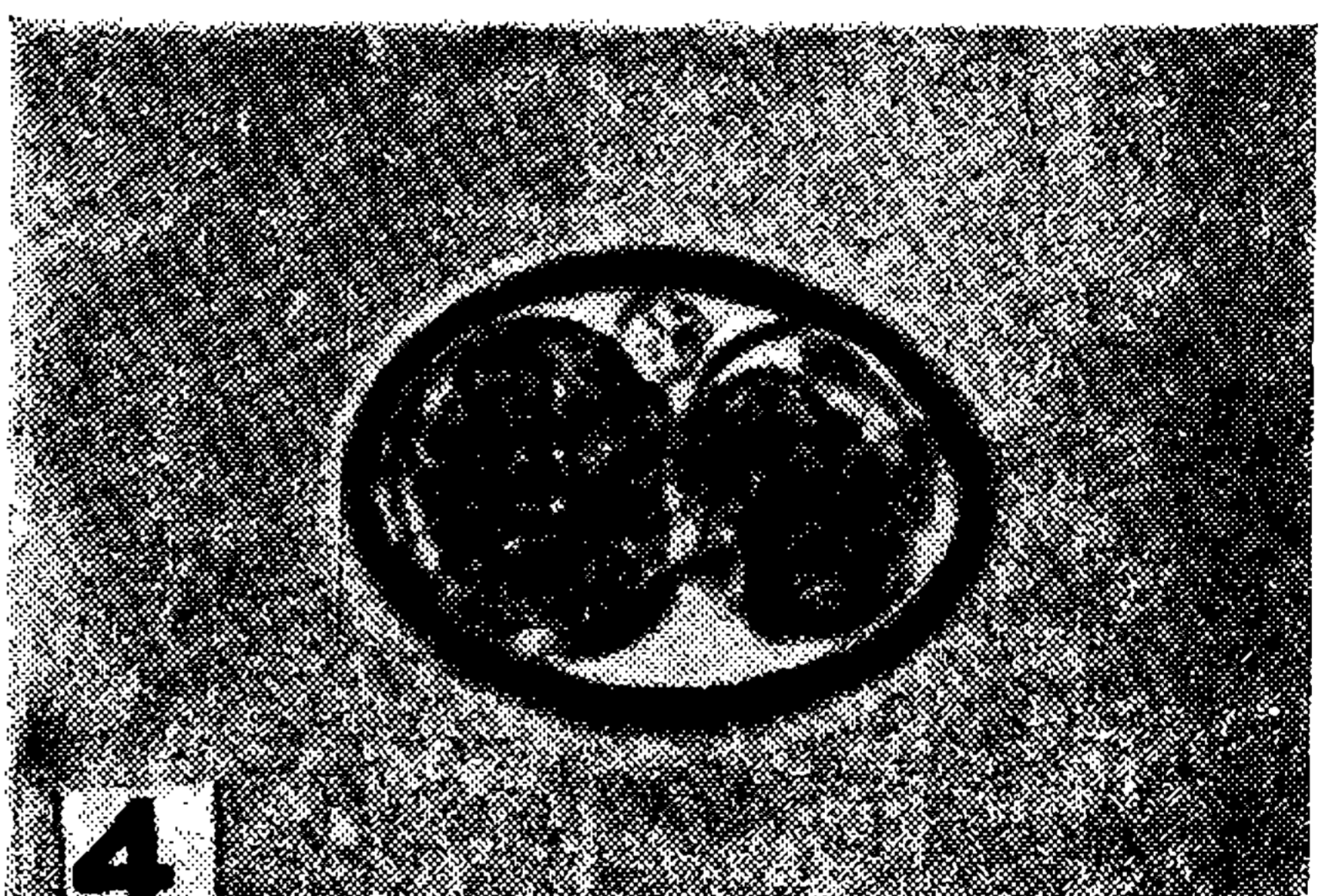
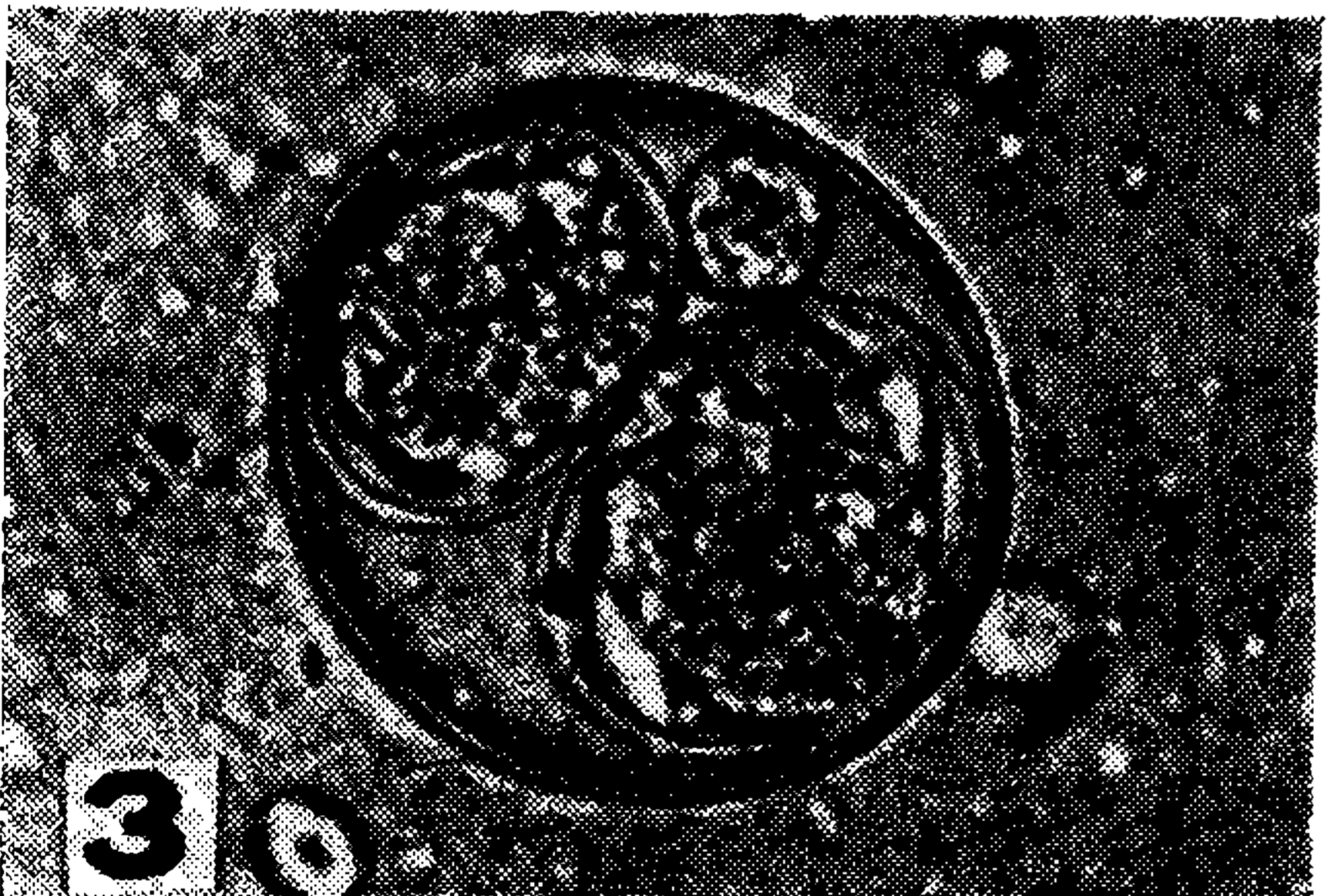
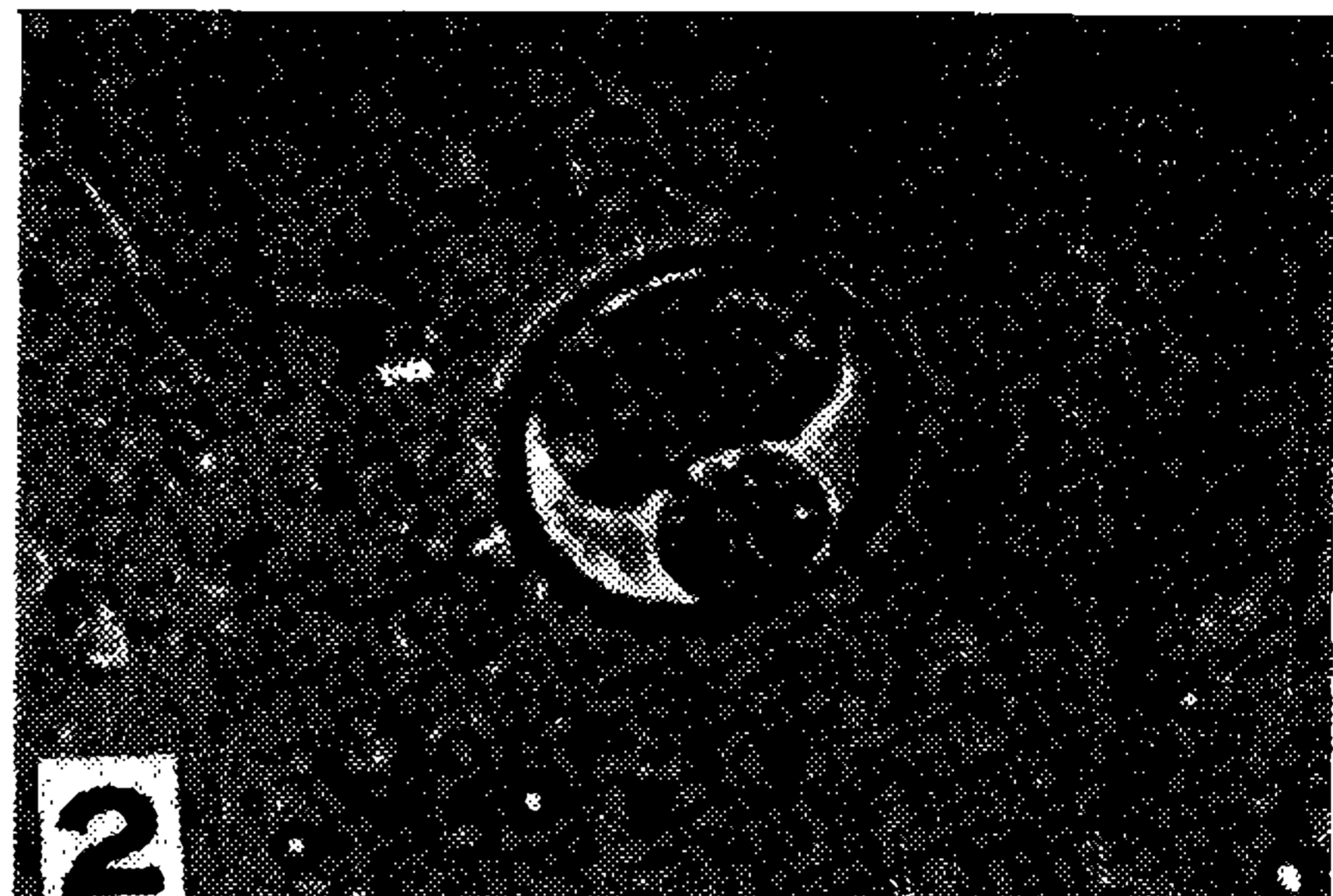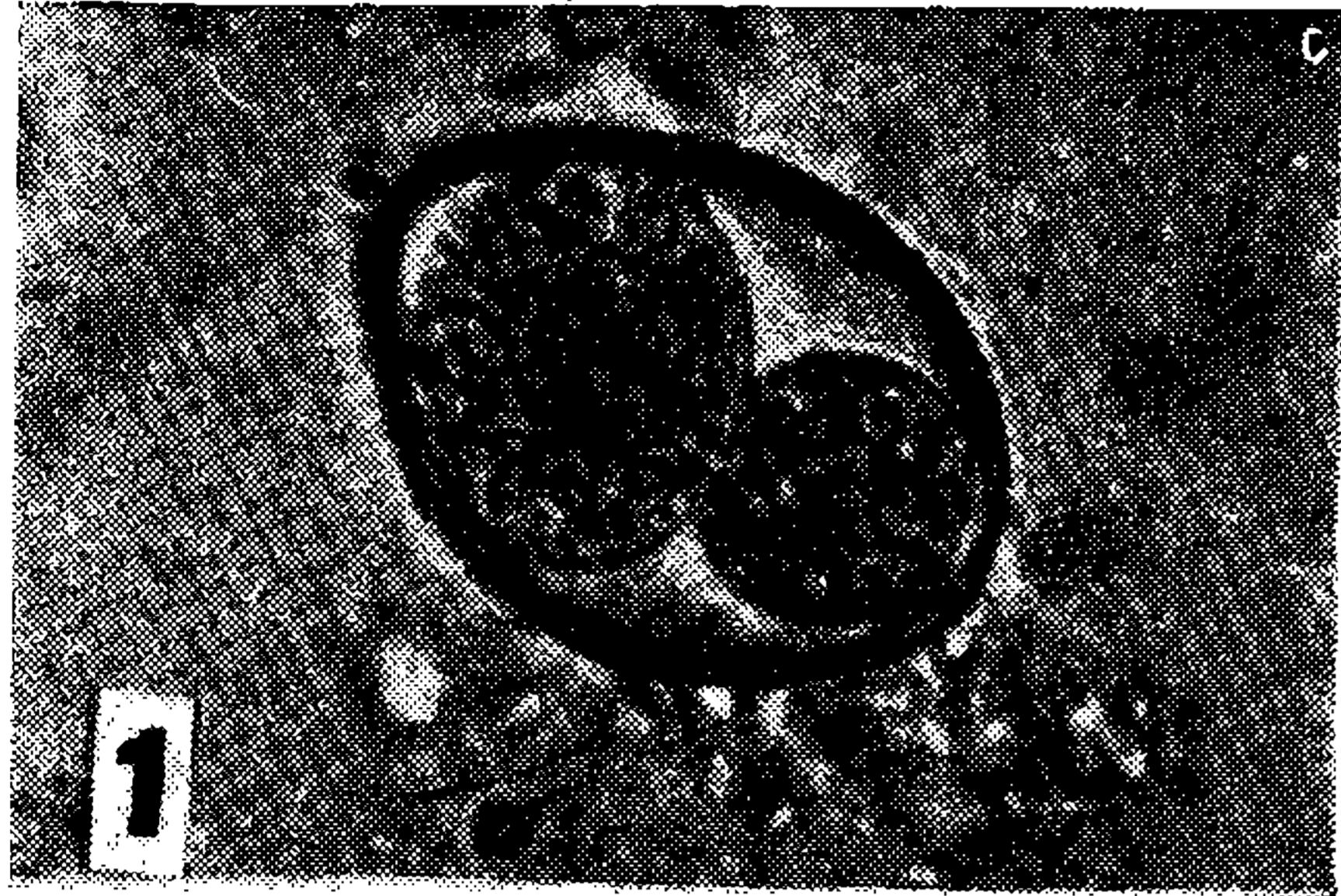
ESTAMPA VI

Anomalias em oocistos de fezes conservadas em bicromato de potássio a 2,5%. Aumentos: figs. 3 e 4, 1.200x; as demais 1.000x.

Figs. 1 e 2 — Anisoesporocistia em *I. felis* e *I. rivolta*, respectivamente.

Figs. 3 e 4 — “Corpos residuais” (?) oocísticos em *I. felis* e *I. rivolta*, respectivamente.

Figs. 5 e 6 — Oocistos com 3 esporocistos de tamanhos francamente diferentes na *I. felis* (Fig. 5) e de tamanhos aproximados na *I. rivolta* (Fig.6). Na *I. felis* o oocisto é, provavelmente, degenerado.



Guimarães & Lage: *Isospora felis* e *I. rivolta* em gatos