

Prikaz slučaja novorođenčeta s gastroshizom i duplikaturom žučnog mjehura

Bruketa, Tomislav; Antabak, Anko; Ćavar, Stanko; Vuković, Jurica

Source / Izvornik: **Liječnički vjesnik, 2020, 142, 215 - 217**

Journal article, Published version

Rad u časopisu, Objavljena verzija rada (izdavačev PDF)

<https://doi.org/10.26800/LV-142-7-8-35>

Permanent link / Trajna poveznica: <https://um.nsk.hr/um:nbn:hr:105:325136>

Rights / Prava: [Attribution-NonCommercial-NoDerivatives 4.0 International](#)

Download date / Datum preuzimanja: **2022-08-27**



Repository / Repozitorij:


[Dr Med - University of Zagreb School of Medicine
Digital Repository](#)





Prikaz slučaja novorođenčeta s gastroshizom i duplikaturom žučnog mjehura

Case report: Duplication of gallbladder in a newborn with gastroschisis

Tomislav Bruketa¹ , Anko Antabak¹, Stanko Čavar¹, Jurica Vuković²

¹Klinika za kirurgiju, Medicinski fakultet Sveučilišta u Zagrebu, Klinički bolnički centar Zagreb

²Klinika za pedijatriju, Medicinski fakultet Sveučilišta u Zagrebu, Klinički bolnički centar Zagreb

Deskriptori

TRBUŠNA STIJENKA – anomalije, kirurgija;
GASTROSHIZA – kirurgija;
ŽUČNI MJEHUR – anomalije;
NOVOROĐENČE

Descriptors

ABDOMINAL WALL – abnormalities, surgery;
GASTROSHISIS – surgery;
GALLBLADDER – abnormalities;
INFANT, NEWBORN

SAŽETAK. Gastroshiza je defekt trbušne stijenke kroz koji protrudiraju trbušni organi i često je udružena s drugim malformacijama. Najčešće se radi o crijevnim (tri četvrtine), rjeđe ju prate urološke, srčane i malformacije ekstrahepatičkog bilijarnog stabla. Duplikature žučnog mjehura u općoj populaciji su relativno rijetke i javljaju se 1 na 3000–4000. U ovom prikazu slučaja prezentirat ćemo slučaj novorođenčeta s gastroshizom udruženom s duplikaturom žučnog mjehura. Kod novorođenčeta je pronađena kompletna duplikatura žučnog mjehura s dva odvojena duktusa cistikusa (tip 2 po Boydenu). Smjernica za postupak kod duplikature žučnog mjehura u novorođenčadi s gastroshizom nema, mi smo postupili po smjernicama za duplikaturu žučnog mjehura u općoj populaciji. Duplikature žučnog mjehura udružene s gastroshizom ne zahtijevaju aktivno kirurško liječenje ako nisu simptomatske ili ako ne postoji druga malformacija bilijarnog sustava.

SUMMARY. Gastroschisis is a defect of the anterior abdominal wall through which viscera can protrude, and can be followed by additional malformations. Three quarters of the gastroschisis malformations are confined to the midgut. Other malformations are urologic and cardiac malformations and malformations of extrahepatic biliary tract. Duplication of gallbladder in general population is relatively rare, occurring once in every 3,000 to 4,000. In this case report we will present a case of an infant with gastroschisis accompanied with the duplication of gallbladder. In the newborn a complete duplication of gallbladder was found with two separate cystic ducts, i.e. type 2 by Boyden. Since the guidelines for duplication of the gallbladder associated with gastroschisis do not exist, we acted according to the guidelines for duplication of the gallbladder in the general population, i.e. nonsurgical intervention was performed on the biliary tree. Duplications of the gallbladder associated with gastroschisis do not require active surgical treatment, unless they are symptomatic or if there is other malformation of the biliary system.

Gastroshiza je prirođena anomalija nepoznate etiologije. Nastaje zbog poremećenog, nepotpunog zatvaranja prednje trbušne stijenke.¹ U pravilu je smještena desno od umbilikalnih krvnih žila, a kroz nju protrudiraju trbušni organi. Pridružene anomalije vidimo u oko 10% novorođenčadi s gastroshizom, a tri četvrtine njih su malformacije crijeva, najčešće atrezije i stenozе. Ostale moguće malformacije su srčane (ventrikularni septalni defekt), urološke (hidronefroza, hipospadija i duplikatura uretera), malformacije ekstrahepatičkog bilijarnog stabla (duplikatura žučnog mjehura, djelomična i potpuna bilijarna atrezija, sindaktilija, artrogripoza i mikromelija).² Prevalencija gastroshize u općoj populaciji kreće se oko 2–3/10000 poroda.^{3,4} Anatomske varijacije ekstrahepatalnog žučnog stabla su česte, no duplikatura žučnog mjehura rijetka je anomalija i javlja se 1 na 3000–4000.^{5,6} O ovoj anomaliji publiciran je prikaz jednog bolesnika i pregled literature.^{7,8} Detaljnim pretraživanjem literature ustanovljeno je da su opisana samo dva slučaja gastroshize uz duplikaturu žučnog mjehura.⁹

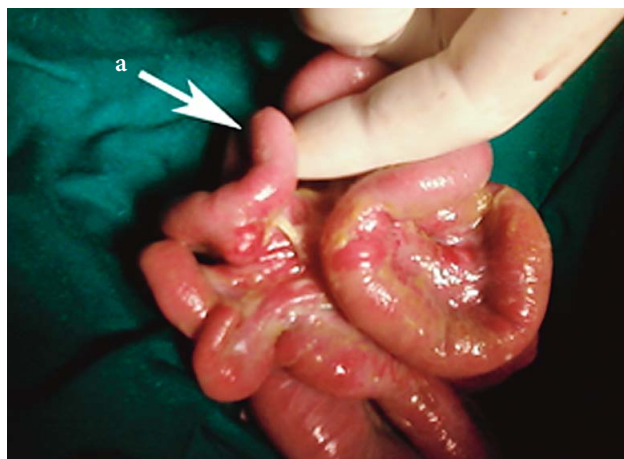
Prikaz novorođenčeta

Žensko novorođenče, rođeno carskim rezom u 37. tjednu trudnoće. Antenatalna dijagnostika nije zamijetila defekt trbušne stijenke. Porod započet spontano. Indikacija za carski rez bila je patološki nalaz kardiografija i mekonij u amnionskoj tekućini. Ocjena ljestvicom Apgar bila je tri nakon prve minute i sedam nakon pete minute. Po rođenju novorođenče je bilo bradikardno i apnoično. Učinjena je aspiracija mekonija iz dišnog sustava i intubacija. Nakon 10 minuta novorođenče diše spontano te je ekstubirano. Odmah je prebačeno na pedijatrijski odjel intenzivnog liječenja, obaviješten dječji kirurg. U šestom satu života započela je operacija. Svi trbušni organi i slezena su

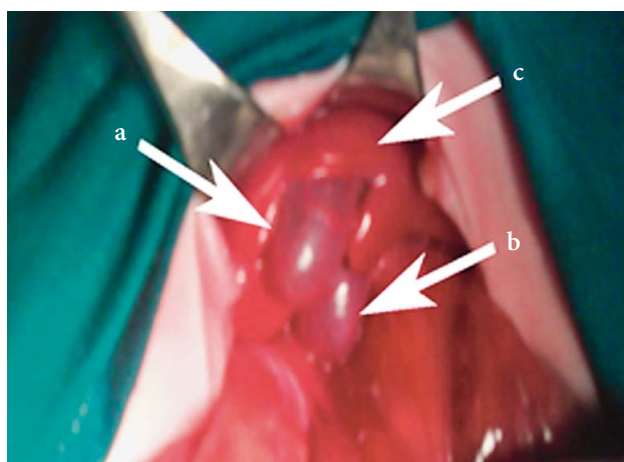
Adresa za dopisivanje:

Tomislav Bruketa, dr. med., <https://orcid.org/0000-0001-5892-2444>
Klinika za kirurgiju, Medicinski fakultet Sveučilišta u Zagrebu, KBC Zagreb,
Kišpatičeva 12, 10000 Zagreb, e-pošta: tbruketa@kbc-zagreb.hr

Primljeno 27. svibnja 2019., prihvaćeno 2. prosinca 2019.

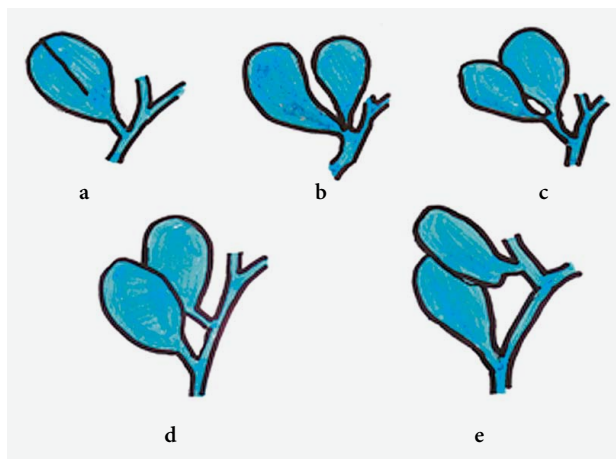


SLIKA 1. MECKELOV DIVERTIKUL (OZNAKA A)
FIGURE 1. MECKEL'S DIVERTICULUM (LABEL A)



SLIKA 2. DUPLIKATURA ŽUČNOG MJEHURA:
A) PRVI ŽUČNI MJEHUR, B) DRUGI ŽUČNI MJEHUR, C) JETRA
FIGURE 2. DUPLICATION OF GALLBLADDER:
A) FIRST GALLBLADDER, B) SECOND GALLBLADDER, C) LIVER

izvan trbuha. Crijeva zadebljala, usporene peristaltike. Seroza zamučena, prekrivena fibrinom. Na ileumu s antimezenterijske strane nađe se Meckelov divertikul (slika 1), oko 40 cm oralnije od ileocekalne valvule. Izgledom podsjeća na crvuljak. Nešto uže baze već je promjer ileuma, duljine oko 4 cm. Eksploracijom jetre zamijeti se duplikatura žučnog mjehura (slika 2). Žučni mjehuri potpuno su razdijeljeni, a veličinom i oblikom gotovo identični. Za razliku od crijeva, stijenka žučnjaka je tanka i sjajna, kroz koju prosijava sadržaj u njima. Kada se donji dio mjehura razdvoji, prate se zasebni i dobro formirani cistikusi, koji se zasebno na malom razmaku ulijevaju u koledokus. Cističnu arteriju nije bilo moguće identificirati. Učinjena je repozicija crijeva te odgođeno zatvaranje trbušne stijenke uz pomoć sintetske zakrpe *Dacron patcha* dimenzija 3 × 5 cm. Drugi dan djevojčica je ekstubirana u jedinici intenzivnog liječenja. Tu je boravila do drugoga



SLIKA 3. ANATOMSKA PODJELA DVOSTRUKIH ŽUČNJAKA PO HARLAFTISU. PRIMARNO NEPOTPUNO RAZDVOJENI ŽUČNJACI SU: A) SEPARIRANI, B) V-RAZDIJELJENI, C) Y-RAZDIJELJENI, A POTPUNO RAZDVOJENI ŽUČNJACI SU: D) OBA CISTIKUSIMA NA KOLEDOKUSU, E) JEDAN ŽUČNJAK JE NA DESNOM HEPATIKUSU
FIGURE 3. ANATOMICAL CLASSIFICATION OF THE DOUBLE GALLBLADDERS BY HARLAFTIS. SPLIT PRIMORDIUM GROUP ARE: A) SEPARATE, B) V-SHAPED, C) Y SHAPED, AND ACCESSORY GALLBLADDER GROUP ARE: D) H OR DUCTULAR, E) RIGHT TRABECULAR

operacijskog zahvata. Na nazogastričnu sondu bistar želučani sadržaj. Laboratorijski nalazi uredni, bez znakova bilijarne staze. Nema retencije, tolerira peroralni unos. U drugom aktu, sedmi dan života, odstranjena je dakronska zakrpa te se primarno bez napetosti zašije prednja stijenka trbuha u jednom sloju, pojedinačnim šavovima. Nakon ovog zahvata boravi u jedinici intenzivnog liječenja dva tjedna i jedan tjedan u postintenzivnom odjelu. U tom vremenu djelomična nekroza kože, zacjeljuje *per secundam*. Nakon toga još četiri tjedna na odjelu dječje gastroenterologije. Intervencije na bilijarnom stablu nije bilo. Postoperativni tijek protrahan, peroralni unos postupno se povećava, prirast težine se postigne u drugom mjesecu života. Petogodišnje praćenje djeteta prolazi uredno, bez potrebe za rehospitalizacijom i operativnim zahvatima.

Rasprava

Duplikatura žučnog mjehura rijetka je prirođena anomalija koja se javlja u 1 na 3000–4000 bolesnika. Brojne su anatomske kombinacije vanjskog bilijarnog stabla pa tako postoji više klasifikacija duplikature žučnog mjehura. Povijesno je najznačajnija klasifikacija po Boydenu.¹⁰ Ona opisuje tri oblika duplikature: inkompletnu duplikaturu s jednim duktusom cistikusom, kompletnu duplikaturu s dva odvojena duktusa cistikusa i kompletnu duplikaturu s jednim zajedničkim duktusom cistikusom. Pedeset godina kasnije Harlaftis i sur. daju novu klasifikaciju, koja se danas češće koristi.¹¹ Ona ima pet podtipova. Prva tri čine skupinu primarno nepotpuno razdvojenih žučnjaka

(slika 3. a, b, c), a druga dva su posve razdvojeni žučnjaci s vlastitim cističnim vodom (slika 3. d, e). Naša djevojčica po ovoj podjeli ima dvostruki žučnjak, podskupina d. Prema dostupnim smjernicama za opću populaciju, kod klinički asimptomatske duplikature žučnog mjehura liječenje nije potrebno.⁵ Kod prisutnosti simptoma preporučuje se kolecistektomija obaju žučnih mjehura uz prethodnu evaluaciju anatomije hepatobilijarnog stabla. U dostupnoj literaturi Moore i sur. opisuju dva slučaja duplikature žučnog mjehura s gastroshizom bez operativnog liječenja duplikature.⁹ Smjernice za postupak s duplikaturom žučnog mjehura udruženog s gastroshizom ne postoje. Iz navedenog razloga prilikom operacijskog liječenja nismo se odlučili za intervenciju na hepatobilijarnom sustavu. Sama duplikatura žučnog mjehura, ako nije prepoznata, može komplicirati osobito hitne kirurške zahvate na bilijarnom stablu. Opisane su ozljede hepatobilijarnog sustava u laparoskopske kolecistektomije.¹²

Pojava duplikature žučnog mjehura u kombinaciji s gastroshizom vrlo je rijetka i prema literaturi ne stvara komplikacije niti probleme tijekom liječenja gastroshize.⁹ Budući da djevojčica nije imala simptome vezane uz bilijarni sustav, a pratili smo je do pete godine života, smatramo da je naš postupak bio pravilan izbor.

LITERATURA

1. *Opitz JM, Feldkamp ML, Botto LD.* An evolutionary and developmental biology approach to gastroschisis. *Birth Defects Research* 2019;111:294–311.
2. *Kirby RS, Mai CT, Wingate MS i sur.* Prevalence of selected birth defects by maternal nativity status, USA, 1999–2007. *Birth Defects Research* 2019;1–10.
3. *Brebner A, Czuzoj-Shulman N, Abenhaim HA.* Prevalence and predictors of mortality in gastroschisis: a population-based study of 4803 cases in the USA. *J Matern Fetal Neonatal Med* 2018;26:1–7.
4. *Anderson JE, Galganski LA, Cheng Y i sur.* Epidemiology of gastroschisis: A population-based study in California from 1995 to 2012. *J Pediatr Surg* 2018;53:2399–403.
5. *Kelly KB, Ponsky TA.* Pediatric abdominal wall defects. *Surg Clin North Am* 2013;93:1255–67.
6. *Cozacov Y, Subhas G, Jacobs M, Parikh J.* Total laparoscopic removal of accessory gallbladder: A case report and review of literature. *World J Gastrointest Surg* 2015;7:398–402.
7. *Musleh M, Burnett H, Rajashanker B, Ammori BJ.* Laparoscopic double cholecystectomy for duplicated gallbladder: a case report. *Int J Surg Case Rep* 2017; 41:502–4.
8. *Causey MW, Miller S, Fernelius CA, Burgess JR, Brown TA, Newton C.* Gallbladder duplication: evaluation, treatment, and classification. *J Pediatr Surg* 2010;45:443–6.
9. *Moore TC, Nur K.* An international survey of gastroschisis and omphalocele (490 cases). *Pediatr Surg Int* 1986;1:46–50.
10. *Boyden EA.* The accessory gallbladder—an embryological and comparative study of aberrant biliary vesicles occurring in man and domestic mammals. *Am J Anat* 1926; 38:177–231.
11. *Harlaftis N, Gray SW, Skandalakis JE.* Multiple gallbladders. *Surg Gynecol Obstetr* 1977; 145:928–34.
12. *Miyajima N, Yamakawa T, Varma A, Uno K, Ohtaki S, Kano N.* Experience with laparoscopic double gallbladder removal. *Surg Endosc* 1995;9:63–6.