

suele asociarse con SIADH o síndrome «pierde sal». Estas dos entidades son las causas más importantes de hiponatremias no iatrogénicas¹. El SGB es una enfermedad neurológica en la que el sistema inmunológico ataca al sistema nervioso periférico causando focos de desmielinización focal y segmentaria que provocan una parálisis ascendente y que puede continuarse con insuficiencia respiratoria y la muerte. La asociación entre el SGB y el SIADH es poco frecuente y está descrita a partir de casos clínicos. La etiología del SIADH asociado con el SGB se desconoce, pero parece deberse a mecanismos independientes de la vasopresina, como una larga duración del estado de hiposmolaridad o sustancias con efecto antidiurético. También podría estar causado por el aumento de la sensibilidad del túbulo renal a la acción de la vasopresina². En un reciente estudio se ha demostrado un peor pronóstico del SGB en aquellos pacientes que desarrollan SIADH³. Ya era conocido que el pico de mayor hiponatremia suele corresponder con el desarrollo de fallo respiratorio y necesidad de ventilación mecánica, dado que la hiponatremia favorece la depresión del centro respiratorio⁴. Hay que diferenciar esta hiponatremia de la pseudohiponatremia producida por el tratamiento con inmunoglobulinas policlonales a altas dosis que se utiliza en el SGB.

Estos dos procesos se pueden distinguir porque en la pseudohiponatremia se produce una diferencia entre la osmolaridad real calculada por osmómetro y la calculada mediante fórmulas matemáticas. En el SGB los trastornos hidroelectrolíticos y, en concreto la hiponatremia, son procesos que marcan el pronóstico y la gravedad de la enfermedad y que hay que identificar precozmente.

1. Lenhard T, Grimm C, Rigleb PA. Renal salt wasting as part of dysautonomia in Guillain-Barre syndrome. *J Neurol Neurosurg Psychiatry* doi:10.1136/jnnp.2009.192369.
2. Cooke CR, Latif KA, Huch KM, Wall BM. Inappropriate antidiuresis and

hyponatremia with suppressible vasopressin in Guillain-Barre syndrome. *Am J Nephrol* 1998;18(1):71-6.

3. Saifudheen K, Jose J, Gaffor VA, Musthafa M. Guillain-Barre syndrome and SIADH. *Neurology* 2011;46(8):701-4.
4. Inoue M, Kojima Y, Shirakashi Y, Kanda M, Shibasaki H. A case of Guillain-Barre syndrome accompanied by syndrome of inappropriate secretion of antidiuretic hormone. *Rinsho Shinkeigaku* 2010;50(10):710-3.

T. Monzón Vázquez, E. Florit, M. Marqués Vidas, B. Rodríguez Cubillo, P. Delgado Conde, A. Barrientos Guzmán

Sección de Nefrología.
Hospital Clínico Universitario San Carlos.
Madrid.

Correspondencia: Tania Monzón Vázquez
Sección de Nefrología.
Hospital Clínico Universitario San Carlos.
Avda. Profesor Martín Lagos, s/n. Madrid.
taniarmv@msn.com

Pseudoaneurisma gigante de fístula arteriovenosa humeral autóloga: reparación quirúrgica

Nefrología 2011;31(4):499-500

doi:10.3265/Nefrologia.pre2011.May.10836

Sr. Director:

Los avances en el tratamiento de la nefropatía crónica en fase terminal han convertido a los accesos vasculares en una de las intervenciones más comunes para el cirujano vascular. Como cualquier otro procedimiento quirúrgico, no está exento de complicaciones, y los pacientes pueden presentar trombosis, hemorragia, infección, síndrome de robo, hipertensión venosa o la formación de pseudoaneurismas a largo plazo. El desarrollo de esta última entidad implica no sólo una reducción de la vida útil de la fístula, sino también un aumento del riesgo de trombosis del injerto, infección, dificultad en el acceso o incluso rotura.

Presentamos un caso de pseudoaneurisma gigante sobre fístula humeral autóloga que requirió tratamiento quirúrgico para su resolución.

Hombre de 61 años, con diagnóstico de insuficiencia renal crónica de etiología no filiada desde el año 1975, en el cual comenzó con hemodiálisis peritoneales. Desde entonces, ha recibido un total de tres trasplantes renales, siendo el total de años trasplantados de 20. Desde hace dos años fue incluido de nuevo en programa de hemodiálisis (a través de catéter venoso central). Como otros antecedentes de interés presenta: hipertensión arterial, diabetes mellitus insulinodependiente, hepatopatía crónica por virus C y reparación quirúrgica de pseudoaneurisma desarrollado sobre fístula arteriovenosa humeral en el brazo contralateral (izquierdo).

En los últimos tres años, el paciente desarrolló una tumoración pulsátil en una antigua fístula humeral derecha, compatible con un pseudoaneurisma. Tras objetivarse un aumento brusco de tamaño en los últimos meses (figura 1a), se solicitó la realización de una angiografía computarizada (angio-TC) que demostró permeabilidad de arterias subclavia y axilar, con arteria humeral muy calcificada y fístula en flexura de antebrazo derecho con gran pseudoaneurisma de 63 x 57 mm.

Tras estos hallazgos, se indicó cirugía para el cierre de la fístula. Empleamos manguito de isquemia humeral alto para controlar el sangrado durante la apertura. Realizamos una incisión longitudinal del pseudoaneurisma (figura 1b) para, posteriormente, localizar el trayecto originario de la arteria humeral (figura 2a) y realizar un *bypass* húmero-humeral con injerto protésico de Dacron de 6 mm, quedando así un restablecimiento completo del flujo sanguíneo hacia la extremidad (figura 2b).

Las complicaciones de los accesos vasculares son responsables de un 15% de los ingresos hospitalarios de los pa-

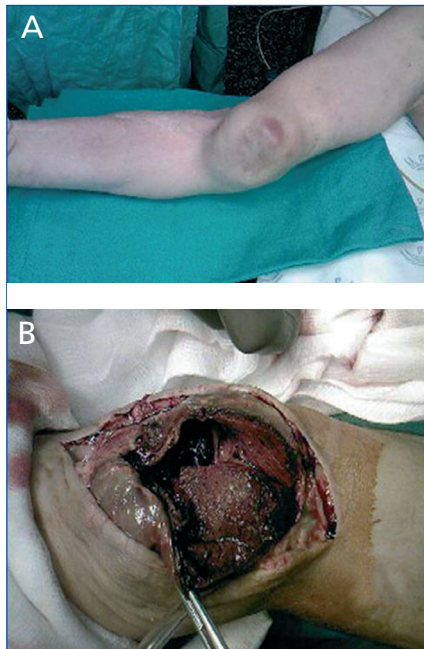


Figura 1. A) Se observa la enorme protrusión pulsátil del pseudoaneurisma, con inicio de trastornos tróficos secundarios a la presión local mantenida. B) Exposición del contenido trombótico tras la apertura del pseudoaneurisma, con retirada de éste (trombectomía).

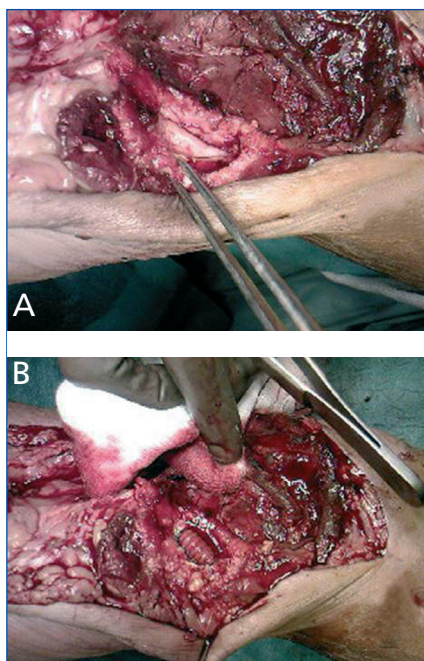


Figura 2. A) Trayecto sobre el cual se identificó la boca proximal y distal de la arteria humeral nativa. B) Resultado final del *bypass* húmero-humeral con injerto protésico, tras realizar ambas anastomosis término-terminales.

cientes en hemodiálisis¹. Por ello, es fundamental un abordaje multidisciplinario para su detección precoz². Los pseudoaneurismas son complicaciones relativamente poco frecuentes, y su incidencia es aún menor en las fístulas autólogas respecto a las realizadas con injerto de politetrafluoroetileno (PTFE)³. En aquellos casos que alcanzan un tamaño pequeño, el tratamiento endovascular (*stent* recubierto o inyección de trombina) puede ser suficiente en un intento de prolongar la vida del acceso vascular⁴. Por el contrario, en casos como el descrito, la cirugía abierta constituye el único tratamiento eficaz para evitar eventos que requieran una actuación urgente.

1. Chazan JA, London MR, Pono LM. Long-term survival of vascular accesses in a large chronic hemodialysis population. *Nephron* 1995;69:228-33.
2. Flu H, Breslau PJ, Krol-Van Straaten JM, Hamming JF, Lardenoye JW. The effect of implementation of an optimized care protocol on the outcome of arteriovenous hemodialysis access surgery. *J Vasc Surg* 2008;48(3):659-68.
3. Zibari GB, Rohr MS, Landreneau MD. Complications from permanent hemodialysis vascular access. *Surgery* 1988;104:681-6.
4. Pou M, Saurina A, Falcó J, De las Cuevas X. Angioradiology as diagnosis and treatment of a pseudoaneurysm in an internal arteriovenous fistula. *Nefrología* 2004;24(4):380-1.

M.T. González López¹, S. González González¹, R.J. Muñoz García¹, B. Ramos Frendo², P.J. Aranda Granados¹, J. Gutiérrez de Loma¹

¹ Servicio de Cirugía Cardiovascular. Hospital Regional Universitario Carlos Haya. Málaga.

² Servicio de Nefrología. Hospital Regional Universitario Carlos Haya. Málaga.

Correspondencia: M.^a Teresa González López Servicio de Cirugía Cardiovascular. Hospital Regional Universitario Carlos Haya. Málaga. draglezlopez@hotmail.com

Rabdomiólisis secundaria a hiponatremia

Nefrología 2011;31(4):500-2

doi: 10.3265/Nefrologia.pre2011.May.10822

Sr. Director:

La rabdomiólisis es un síndrome de etiología múltiple y cuya patogenia es, en muchos casos, aún no conocida. La hiponatremia es una causa infrecuente de rabdomiólisis y puede pasar desapercibida si no se sospecha. En este caso, la rabdomiólisis que presentamos se relaciona con una hiponatremia secundaria a un cuadro de náuseas y vómitos.

La rabdomiólisis se caracteriza por la lesión del músculo esquelético, la alteración de la integridad de la membrana celular y la liberación a la sangre de productos intracelulares. Potencialmente letal, se complica con fracaso renal agudo (FRA) en el 4-30% de los pacientes, y explica el 7-10% de todos los casos de FRA^{1,2}.

La etiología es múltiple, y podemos agruparla en: 1) traumatismo muscular directo; 2) excesiva actividad muscular; 3) defectos enzimáticos hereditarios (enfermedad de McArdle); 4) causas menos evidentes, como fármacos (antipsicóticos, antidepresivos, antilipémicos, ciclosporina, etc.), tóxicos, infecciones, trastornos autoinmunes, endocrinos (hipotiroidismo, hiperaldosteronismo, cetoacidosis) y electrolíticos^{2,3}. La fisiopatología de muchos de estos procesos converge en una vía final común que compromete la síntesis de adenosín trifosfato (ATP) y la función de las bombas Na⁺/K⁺ y Na⁺/Ca⁺⁺. El resultado es un incremento de la permeabilidad al Na⁺ y el aumento del Ca⁺⁺ intracelular que inicia un proceso de activación enzimática y muerte celular³⁻⁵.

La rabdomiólisis se relaciona con hiponatremia/hipernatremia, hipopotasemia e hipofosfatemia graves que afectan a la homeostasis de la membrana y la integridad celular. Se presenta un caso clínico de rabdomiólisis en un cuadro de hiponatremia severa.