

[LAPORAN KASUS]

PTERYGIUM OCULI DEXTRA STAGE III

Gladys Clara Dea Putri

Faculty of Medicine, Universitas Lampung

Abstract

Pterygium is a disorder of the conjunctiva bulbi, fibrovaskular growth conjunctival degenerative and invasive that marked with eye irritating, itchy, redness, foreign body sensation, and may cause astigmatism or obstruction of the visual axis that will impair vision. The cause of pterygium is still not known. Some risk factors for pterygium include ultraviolet exposure, chronic micro trauma to the eye, and microbial or viral infection. Female, 50 years old, came with eye complaint of foreign body sensation since 3 years ago. Complaint followed with redness eyes and sore if exposed to wind. On physical examination found good general condition, compos mentis, blood pressure was 120/80 mmHg, pulse 80 x/min, respiration 16 x/min, temperature was 36.6 °C. At the ophthalmological examination found reddish white membrane around the nasal and triangular apex passing the limbus and the edge of the pupil. Patients diagnosed as pterygium oculi dextra stage III. The management was education to patient in order to protect the eyes from sunlight, dust, and wind, and operative procedure to remove the pterygium. The prognosis to this patient is good. [J Agromed Unila 2015; 2(1):18-22]

Keywords: antibiotic, oculi dextra, pterygium, woman

Abstrak

Pterigium adalah kelainan pada konjungtiva bulbi, pertumbuhan fibrovaskular konjungtiva yang bersifat degeneratif dan invasif yang ditandai dengan keluhan mata iritatif, gatal, merah, sensasi benda asing, dan mungkin menimbulkan astigmatisma atau obstruksi aksis visual yang akan memberikan keluhan gangguan penglihatan. Penyebab pterigium masih belum diketahui secara pasti. Beberapa faktor risiko pterigium antara lain adalah paparan ultraviolet, mikro trauma kronis pada mata, infeksi mikroba atau virus. Perempuan, 50 tahun, datang keluhan mata seperti ada yang mengganjal sejak 3 tahun yang lalu. Keluhan disertai mata merah dan perih ketika terkena angin. Pada pemeriksaan fisik didapatkan keadaan umum baik, compos mentis, tekanan darah 120/80 mmHg, nadi 80 x/menit, pernafasan 16 x/menit, suhu 36,6°C. Pada status generalis tidak didapatkan kelainan. Pada status oftalmologis oculi dextra didapatkan tampak selaput berwarna putih kemerahan berbentuk segitiga dari nasal dan apex melewati limbus dan tepi pupil. Pasien didiagnosis sebagai pterigium stadium III oculi dextra, dengan penatalaksanaan non-medikamentosa dilakukan edukasi agar lindungi mata dari sinar matahari, debu, dan udara kering, serta dilakukan tindakan operatif. Prognosis pasien ini secara umum baik. [J Agromed Unila 2015; 2(1):18-22]

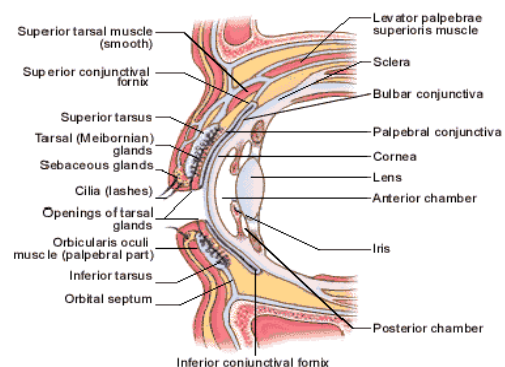
Kata kunci: antibiotik, oculi dextra, pterigium, wanita

Pendahuluan

Konjungtiva merupakan membran mukosa yang transparan dan tipis yang membungkus permukaan posterior kelopak mata (konjungtiva palpebralis) dan permukaan anterior sklera (konjungtiva bulbaris). Konjungtiva menghubungkan antara bola mata dan kelopak mata. Konjungtiva divaskularisasi oleh arteri ciliaris anterior dan arteri palpebralis. Kedua arteri ini beranastomosis dengan bebas dan bersama banyak vena.¹⁻⁶

Pterigium tersebar di seluruh dunia, tetapi lebih banyak di daerah beriklim panas dan kering. Prevalensi juga tinggi di daerah berdebu dan kering. Faktor yang sering mempengaruhi adalah daerah dekat dengan ekuator yaitu daerah <37° lintang utara dan selatan dari ekuator. Prevalensi tinggi mencapai 22% di daerah dekat ekuator dan <2% pada daerah di atas lintang 40°. Hubungan ini terjadi untuk tempat-tempat yang prevalensinya meningkat

dan daerah-daerah elevasi yang terkena penyinaran ultraviolet untuk daerah di bawah garis lintang utara ini.^{7,8}



Gambar 1. Anatomi Konjungtiva²

Di daerah tropis seperti Indonesia, dengan paparan sinar matahari tinggi, risiko

timbulnya pterigium 44x lebih tinggi dibandingkan daerah non tropis, dengan prevalensi untuk orang dewasa >40 tahun adalah 16,8%, laki-laki 16,1%, dan perempuan 17,6%. Hasil survei morbiditas oleh Departmen Kesehatan Republik Indonesia pada tahun 1993-1996, angka kejadian sebesar 13,9% dan menempati urutan kedua sebagai penyakit mata.⁸

Kasus

Pasien perempuan, 50 tahun, pekerjaan PNS, datang ke Poliklinik Mata dengan keluhan mata seperti ada yang mengganjal sejak 3 tahun yang lalu. Keluhan disertai mata merah dan perih ketika terkena angin dan paparan sinar matahari. Pasien mengatakan bahwa terdapat selaput di sudut mata kanan bagian dalam sejak 3 tahun yang lalu, makin lama makin membesar dan terasa mengganjal. Selaput tersebut sedikit mengganggu penglihatan pasien. Riwayat trauma atau terpapar bahan kimia disangkal.

Pada pemeriksaan fisik didapatkan keadaan umum baik, compos mentis, tekanan darah 120/80 mmHg, nadi 80 x/menit, pernafasan 16 x/menit, suhu 36,6°C. Pada status generalis tidak didapatkan kelainan. Pada status oftalmologis oculi dextra didapatkan visus 6/6, palpebra superior tidak edem dan tidak ada spasme, palpebra inferior tidak edem dan tidak ada spasme, gerak bola mata baik ke segala arah, bulbus oculi ortoforia, eksoftalmus (-) endoftalmus (-), konjungtiva bulbi hiperemi (-), tampak selaput berwarna putih kemerahan berbentuk segitiga dari nasal dan apex melewati limbus dan tepi pupil, konjungtiva fornix hiperemi (-), konjungtiva palpebra hiperemi (-), sikatrik (-), sklera siliar injeksi (-), kornea jernih tidak ditemukan infiltrat maupun ulkus, kamera oculi anterior kedalaman cukup dan bening, iris kripta (+) berwarna coklat, pupil bulat regular, sentral, ± 3 mm, refleks cahaya (+), lensa jernih, tensio oculi dalam batas normal, sistem kanalis lakrimalis diperiksa secara digital dan normal.

Diagnosis kerja pada pasien adalah pterigium stadium 3 okuli dekstra. Penatalaksanaan non-medikamentosa berupa lindungi mata dari sinar matahari, debu, dan udara kering, Medikamentosa antiinflamasi 3 kali sehari selama 5-7 hari dan operatif. Prognosis pasien ini secara umum baik.

Pembahasan

Pterigium adalah kelainan pada konjungtiva bulbi berupa pertumbuhan

fibrovaskular konjungtiva yang bersifat degeneratif dan invasif. Pterigium berbentuk segitiga dengan puncak di bagian sentral atau di daerah kornea. Gejala yang timbul adalah mata merah, gatal, panas, perih, dan mata kabur pada satu mata atau kedua mata, serta timbulnya bentukan daging yang menjalar ke kornea.^{3,9-11}

Pada kasus ini keluhan yang muncul sesuai dengan gambaran klinis pterigium mata terasa memerah, perih, dan panas. Mata perih sering berhubungan dengan paparan sinar matahari, karena konjungtiva bulbi selalu berhubungan dengan dunia luar.⁷ Perasaan mengganjal terjadi karena kontak yang cukup lama dengan debu dan sinar matahari secara langsung dapat menimbulkan penebalan dan membuat mata terasa mengganjal.

Pada anamnesis diketahui bahwa pasien sering terpapar debu dan sinar matahari karena sering menggunakan sepeda motor saat bepergian. Hal ini sesuai dengan salah satu faktor risiko dari pterigium. Etiologi pasti pterigium masih belum diketahui secara pasti. Beberapa faktor risiko pterigium antara lain adalah paparan ultraviolet, mikro trauma kronis pada mata, infeksi mikroba atau virus. Selain itu beberapa kondisi kekurangan fungsi lakrimal baik secara kuantitas maupun kualitas, konjungtivitis kronis dan defisiensi vitamin A, fenomena iritatif akibat pengeringan dan lingkungan dengan banyak angin, penuh sinar matahari, berdebu, dan berpasir. Berdasarkan penelitian menunjukkan riwayat keluarga dengan pterigium, kemungkinan diturunkan autosom dominan.^{2,12}

Faktor risiko yang mempengaruhi antara lain usia (banyak ditemui pada usia dewasa), pekerjaan (pertumbuhan pterigium berhubungan dengan paparan yang sering dengan sinar UV), tempat tinggal (gambaran yang paling mencolok dari pterigium adalah distribusi geografisnya), jenis kelamin (tidak terdapat perbedaan risiko antara laki-laki dan perempuan), herediter (pterigium dipengaruhi faktor herediter yang diturunkan secara autosomal dominan), infeksi (*Human Papiloma Virus/HPV* dinyatakan sebagai faktor penyebab pterigium). Faktor risiko lainnya antara lain kelembaban yang rendah dan mikrotrauma karena partikel-partikel tertentu seperti asap rokok, pasir merupakan salah satu faktor risiko terjadinya pterigium.¹³⁻¹⁵

Pada pemeriksaan oftalmologi, tampak adanya penonjolan daging, berwarna putih, tampak jaringan fibrovaskuler yang berbentuk

segitiga yang terbentang dari konjungtiva sampai kornea, tepi jaringan berbatas tegas sebagai suatu garis yang bewarna coklat kemerahan, umumnya tumbuh di daerah nasal. Di bagian depan dari apek pterigium terdapat infiltrat kecil. Biasanya terdiri dari bagian kepala, cap, dan badan. Umumnya ditemukan di kedua mata namun tidak jarang terjadi pada sebagian mata.

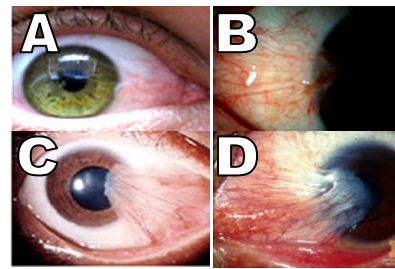
Pada kasus ini, didapatkan pterigium pada mata kanan. Hal ini tidak sesuai dengan teori. Pterygium biasanya terjadi secara bilateral, namun jarang terlihat simetris, karena kedua mata mempunyai kemungkinan yang sama untuk kontak dengan sinar ultraviolet, debu, dan kekeringan. Kira-kira 90% terletak di daerah nasal karena daerah nasal konjungtiva secara relatif mendapat sinar ultraviolet yang lebih banyak dibandingkan dengan bagian konjungtiva yang lain. Selain secara langsung, bagian nasal konjungtiva juga mendapat sinar ultra violet secara tidak langsung akibat pantulan dari hidung.^{13,16,17}

Secara anatomi pterigium memiliki tiga bagian, yaitu:

1. Bagian kepala atau cap, biasanya datar, terdiri atas zona abu-abu pada kornea yang kebanyakan terdiri atas fibroblast. Area ini menginvasi dan menghancurkan lapisan Bowman pada kornea. Garis zat besi (*iron line/Stocker's line*) dapat dilihat pada bagian anterior kepala. Area ini juga merupakan area kornea yang kering.
2. Bagian whitish. Terletak langsung setelah cap, merupakan sebuah lapisan vesikuler tipis yang menginvasi kornea seperti halnya kepala.
3. Bagian badan atau ekor, merupakan bagian yang mobile (dapat bergerak), lembut, merupakan area vesikuler pada konjungtiva bulbi dan merupakan area paling ujung.^{4,12,13,16}

Pasien didiagnosis sebagai pterigium stadium 3. Karena pada pemeriksaan fisik didapatkan selaput berwarna putih kemerahan berbentuk segitiga yang tumbuh dari nasal dan apex melewati limbus dan tepi pupil. Derajat pterigium berdasarkan perkembangannya adalah:

1. Derajat 1, puncak pterigium tidak mencapai garis tengah antara limbus dan pupil.
2. Derajat 2, puncak pterigium melewati garis tengah tetapi tidak mencapai pupil.
3. Derajat 3, puncak pterigium melewati pinggir pupil



Gambar 2. Stadium pterigium, stadium 1(A), stadium 2 (B), stadium 3 (C), stadium 4 (D)

Pemeriksaan yang dapat dilakukan untuk memastikan diagnosis adalah dengan pemeriksaan patologi anatomi. Pemeriksaan ini dilakukan untuk melihat sel pada jaringan yang diambil setelah dilakukan operasi. Pemeriksaan tersebut dapat menghasilkan dan menjelaskan apakah sel tersebut ganas atau tidak, sehingga diagnosis dapat lebih jelas apakah ke arah keganasan atau bukan.

Diagnosis pterigium dapat ditegakkan dengan anamnesis lengkap dan pemeriksaan fisik. Pada kasus ini, anamnesis dan gambaran klinis yang ditemukan jelas mengarah pada tanda-tanda pterigium. Selain itu diduga pula penyebab paparan matahari dan debu sebagai pemicu timbulnya rasa mengganjal di mata, tidak ada riwayat terkena bagan kimia ataupun trauma. Pada inspeksi mata didapatkan bahwa pada konjungtiva bulbi dextra bagian nasal tampak selaput berwarna putih kemerahan berbentuk segitiga dari nasal dan apex melewati limbus dan tepi pupil. Sehingga pterigium derajat 3 dapat ditegakkan sebagai diagnosis pada kasus. Diagnosis banding yang mungkin adalah karsinoma sel skuamosa, pinguekula, dan pseudopterygium, karena memiliki gejala yang sama dengan pterigium.

Pinguekula terlihat berbentuk kecil, meninggi, kekuningan berbatasan dengan limbus pada konjungtiva bulbi, lebih sering terjadi pada iklim sedang dan iklim tropis, angka kejadian pada laki-laki dan perempuan sama, paparan dari sinar matahari bukan faktor risiko penyebab pinguekula. Sedangkan pada pseudopterygium terbentuk jaringan parut fibrovaskular yang timbul pada konjungtiva bulbi menuju kornea, penyebabnya adalah akibat inflamasi permukaan okular sebelumnya seperti trauma, trauma kimia, trauma bedah atau ulkus perifer kornea dan konjungtivitis sikatrikal. Sedangkan karsinoma sel skuamosa adalah suatu keganasan konjungtiva primer. Insidensinya bervariasi berdasarkan geografis, ras, usia, dan kaitannya dengan HIV/AIDS.

Prevalensi kejadian laki-laki lebih tinggi dibandingkan dengan perempuan serta cenderung mengenai usia dekade kelima atau keenam. Memiliki gejala pertumbuhan massa yang bertambah ukuran dengan cepat, sering ditemukan kemerahan atau iritasi. Biasanya terdapat di daerah interpalpebral dekat nasal atau temporal limbus, namun dapat pula mengenai konjungtiva palpebra atau kornea.^{4,12,17,18}

Diagnosis pinguekula dan pseudopterygium dapat disingkirkan karena pada kasus ini penyebab utama terjadinya keluhan adalah karena paparan sinar matahari, tidak adanya riwayat trauma pada pasien baik trauma bedah ataupun bahan kimia. Pada pemeriksaan fisik, selaput berbentuk segitiga yang dapat dibedakan antara kepala, cap dan badan. Pada pengeukela biasanya berupa bulatan dan pada pseudopterygium terjadi perlekatan antara konjungtiva dan kornea namun untuk membedakannya dapat dilakukan dengan menggunakan tes sonde, biasanya pada pseudopterygium dapat dilalui dengan sonde karena terdapat celah. Sedangkan untuk karsinoma sel skuamosa sementara dapat disingkirkan karena keluhan dirasakan sejak 3 tahun tanpa ada pertumbuhan jaringan yang cepat. Namun untuk diagnosis pasti dari karsinoma sel skuamosa harus dengan dilakukan pemeriksaan patologi anatomi dari jaringan yang tumbuh untuk mengetahui jenis sel.^{20,21}

Penatalaksanaan medikamentosa di tujukan untuk mengurangi gejala yang muncul, sehingga diberikan obat antiinflamasi. Pada pterygium yang ringan tidak perlu diobati. Untuk pterygium derajat 1-2 yang mengalami inflamasi, pasien dapat diberikan obat tetes mata kombinasi antibiotik dan steroid 3 kali sehari selama 5-7 hari. Diperhatikan juga bahwa penggunaan kortikosteroid tidak dibenarkan pada penderita dengan tekanan intraokular tinggi atau mengalami kelainan pada kornea.^{4,7,13,19}

Pada pterygium derajat 3-4 dilakukan tindakan bedah berupa avulsi pterygium. Sedapat mungkin setelah avulsi pterygium maka bagian konjungtiva bekas pterygium tersebut ditutupi dengan cangkok konjungtiva yang diambil dari konjungtiva bagian superior untuk menurunkan angka kekambuhan. Tujuan utama pengangkatan pterygium yaitu memberikan hasil yang baik secara kosmetik, mengupayakan komplikasi seminimal mungkin, angka kekambuhan yang rendah. Penggunaan

Mitomycin C (MMC) sebaiknya hanya pada kasus pterygium yang rekuren, mengingat komplikasi dari pemakaian MMC juga cukup berat.^{4,7,12,22}

Pada pasien pemilihan terapi yang paling tepat adalah dengan pembedahan. Pembedahan pada pasien ini perlu dilakukan karena pasien mengeluhkan sedikit mengganggu penglihatan dan timbul rasa mengganjal. Indikasi dilakukannya tindakan operatif pada pterygium, yaitu:

1. Pterygium yang menjalar ke kornea sampai lebih 3 mm dari limbus
2. Pterygium mencapai jarak lebih dari separuh antara limbus dan tepi pupil
3. Pterygium yang sering memberikan keluhan mata merah, berair, dan silau karena astigmatismus
4. Kosmetik, terutama untuk penderita wanita.⁷

Teknik pembedahan pterygium dapat dilakukan dengan beberapa cara yaitu *Bare sclera*, tidak ada jahitan dan benang absorbable yang digunakan untuk melekatkan konjungtiva ke supervisial sklera di depan insersi tendon rectus. *Simple closure*, yakni tepi konjungtiva yang bebas dijahit bersama (efektif jika hanya defek konjungtiva sangat kecil). *Sliding flap*, yakni suatu insisi berbentuk L dibuat di sekitar luka kemudian flap konjungtiva digeser untuk menutup defek. *Rotational flap*, yakni insisi berbentuk U dibuat sekitar luka untuk membentuk lidah konjungtiva yang dirotasi pada tempatnya. *Conjunctival graft*, yakni suatu *free graft* biasanya dari konjungtiva superior, dieksisi sesuai dengan besar luka dan kemudian dipidahkan dan dijahit. *Amnion membran transplantasi*, mengurangi frekuensi rekuren dan mengurangi fibrosis. *Lamellar keratoplasty*, yakni terapi baru dengan menggunakan gabungan angiostatik dan steroid. Teknik yang dapat digunakan adalah teknik *bare sclera* karena pada teknik operasi ini tidak perlu dilakukan pejahitan meskipun tingkat rekuren masih sekitar 40-50%.^{13,16,23,24}

Komplikasi yang muncul baik sebelum dilakukan insisi adalah merah, iritasi, dapat menyebabkan diplopia. Sedangkan jika sudah dilakukan insisi adalah dapat terjadi infeksi, diplopia, *scar cornea*, perforasi bola mata, dan komplikasi yang terbanyak adalah rekurensi pterygium post operasi.^{7,12,25}

Prognosis dari pasien adalah *quo ad vitam bonam*, *quo ad functionam dubia* ad *bonam*, *quo ad sanationam bonam*. Sedangkan secara keseluruhan prognosis pada pasien baik.

Didukung oleh kepustakaan yang mengatakan bahwa kebanyakan kasus kekambuhan dapat dicegah dengan kombinasi operasi dan sitotastik tetes mata atau beta radiasi.⁷

Simpulan

Pasien wanita berusia 50 tahun didiagnosis sebagai pterygium stadium 3 dextra dan diberi tatalaksana lindungi mata dari sinar matahari, debu, dan udara kering dan terapi yang paling tepat untuk pasien adalah dilakukannya tindakan operatif.

Daftar Pustaka

1. James B, Chew C, Bron A. Lecture notes oftalmologi. Edisi ke-9. Jakarta: Erlangga; 2006.
2. Hartono. Buku saku ringkasan anatomi dan fisiologi mata. Yogyakarta: FK UGM; 2007.
3. Chanda DW, Suprpto A, Agni AN. Effectiveness of subconjunctival mitomycin-C compared with subconjunctival tiamcinolon acetone on the recurrence of progresive primary pterygium which underwent Mc Reynolds method. Berkala Ilmu Kedokteran. 2007; 39(4):186-91.
4. Ilyas S, Mailangkay HBB, Taim SH, Simarwata R, Widodo M. Ilmu penyakit mata untuk dokter umum dan mahasiswa kedokteran. Jakarta: Sagung Seto; 2010.
5. Ferrer GFJ, Schwab IR, Shetlar DJ. Conjunctiva. Dalam: Riordan-Eva P, Whitcher JP, editors. Vaughan & Asbury's general ophthalmology. Edisi ke-17. USA: McGraw Hill; 2010.
6. Nurwasis. Pedoman diagnosis dan terapi bag/smf ilmu penyakit mata. Edis ke-3. Surabaya: Penerbit Airlangga; 2006.
7. Gazzard G, Saw SM, Farook M, Koh D, widjaja D, Chia SE, et al. Pterygium in indonesia: prevalence, severity and risk factors. Br J Ophthalmol. 2005; 86: 1341—6.
8. Aminlari A, Singh R, Liang D. Management of pterygium [internet]. USA: American Academy of Ophtalmology; 2010 [disitasi pada 2013 Apr 24]. Tersedia dari: <http://www.aaopt.org/publications/eyenet/201011/upload/Pearls-Nov-Dec-2010.pdf>
9. Donald THT, Wong TY, Ang CL, Chee SH, Jap AHE. Clinical ophtalmology an Asian perspective. Singapore: Singapore National Eye Centre; 2005. hlm. 207-14.
10. Chui J, Coroneo TM, Tat LT, Crouch R, Wakefield D, Di Girolamo N. Ophtalmic pterigium a stem cell disorder with premalignant features. Am J Pathol. 2011; 178(2):817-27.
11. Ikatan Dokter Indonesia. Buku panduan praktis klinis bagi dokter pelayanan primer. Edisi ke-1. Jakarta: PB IDI; 2013.
12. Bruce J, Chew C, Brun A. Konjungtiva, kornea, sklera. Dalam: Lecture notes: oftalmologi. Edisi ke-9. Jakarta: Erlangga Medical Science; 2006. hlm 66-7.
13. Amadi A. Common ocular problems in alba metropolis of Alba state, Eastern Nigeria. Federal Medical Center Owerri. 2009; 6(1):32-5.
14. Josefien S. Vascular endothelial growth factor air mata sebagai faktor risiko tumbuh ulang pterygium. Journal Indonesian Medical Association. 2013; 7(4):139-43.
15. Ang KPL, Chua LLJ, Dan HTD. Current concepts and techniques in pterigium treatment. Curr Opin Ophthalmol. 2007; 18(4):308-13.
16. Kanski JJ. Clinical ophthalmology: a systematic approach. Edisi ke-6. Philadelphia: Butterworth Heinemann Elsevier; 2006. hlm. 242-4.
17. American Academy of Ophthalmology. External disease and cornea. San Fransisco: MD Association; 2006.
18. American Academy of Ophtalmology. Basic and clinical science course section 8 external disease and cornea. San Fransisco: MD Association; 2006.
19. Skuta, Cantor GL, Weiss LB, Jayne S. Clinical approach to depositions and degenerations of the conjungtiva, cornea, and sclera. Dalam: American Academy of Ophtalmology. External disease and cornea. San Fransisco: MD Association; 2008.
20. Tasman W, Jaeger EA. Duane's ophtalmology. New York: Lippincott William and Wilkins; 2007.
21. Džunić B, Jovanović P, Veselinović D, Petrović A, Stefanović I, Kovačević I. Analysis of pathohistological characteristics of pterigium. Bosn J Basic Med Sci. 2010; 10(4):308-13.
22. Suhardjo SU, Hartono. Ilmu kesehatan mata. Edisi ke-1. Yogyakarta: Bagian Ilmu Penyakit Mata FK UGM; 2007.
23. Tjahjono DG, Gilbert SWS. Ptrygium: panduan manajemen klinis perdami. Jakarta: CV Ondo; 2006.
24. Khurana AK. Community ophtalmology in comprehensive ophtalmology. Edisi k-4. New Delhi: New Age International Limitid publisher; 2007. hlm.443-57.
25. Tortora GJ, Derrickson BH. The special sense. Dalam: Tortora GJ, Gerard J, editors. Principles of anatomy physiology. Edisi ke-12. New York: John Wiley & Sons; 2009.