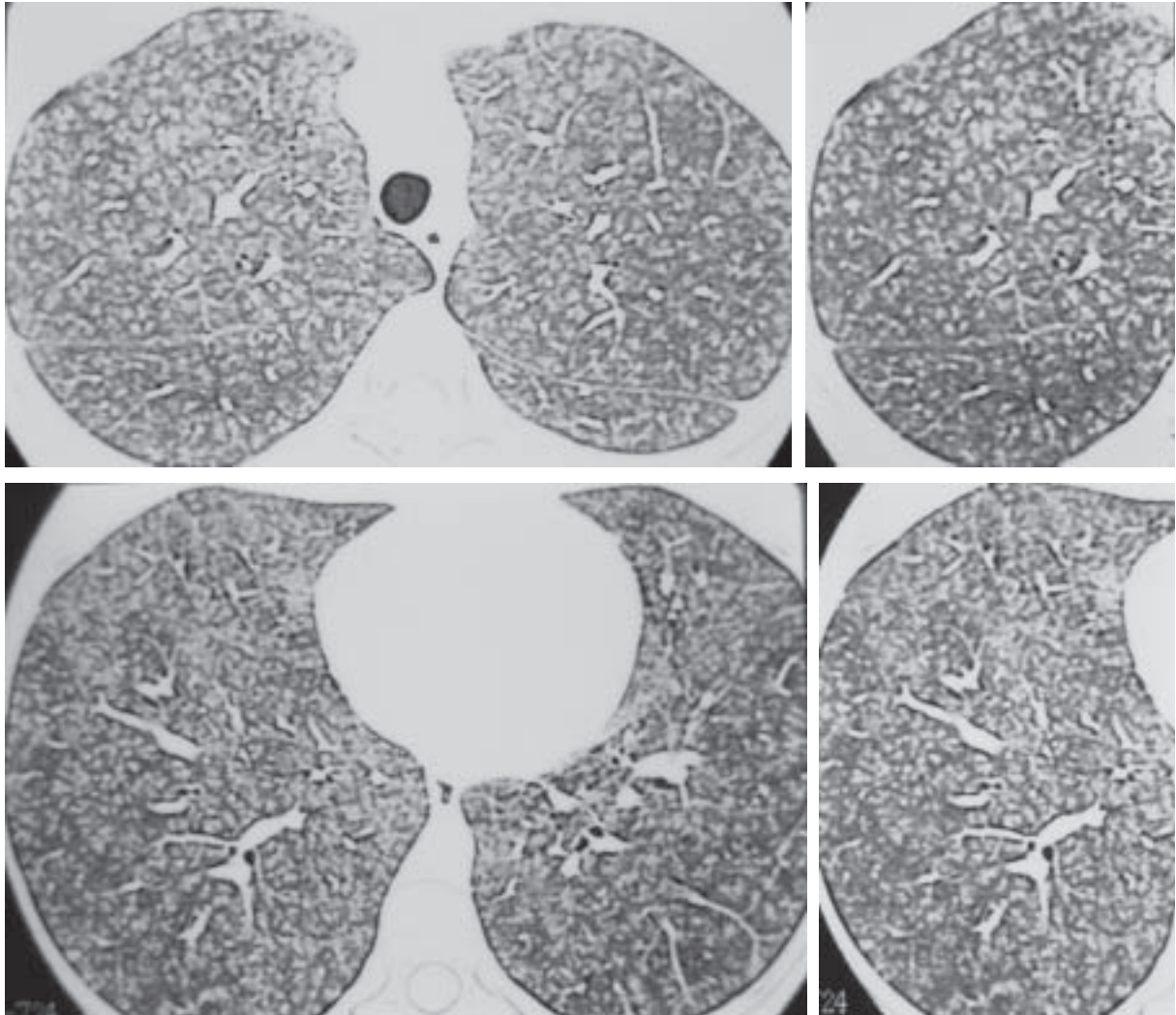


Perguntamos: qual o diagnóstico?

Feminino, 22 anos, protética.

- Tosse seca e dispnéia progressiva há quatro meses.



JORGE KAVAKAMA
Radiologista de Diagnósticos por Imagem do
Instituto do Coração-InCor do HCFMUSP, São Paulo, SP

JAIME RIBEIRO BARBOSA
Instituto de Radiologia de
Presidente Prudente

NESTOR MÜLLER
St. Paul's Hospital,
Vancouver, BC, Canadá

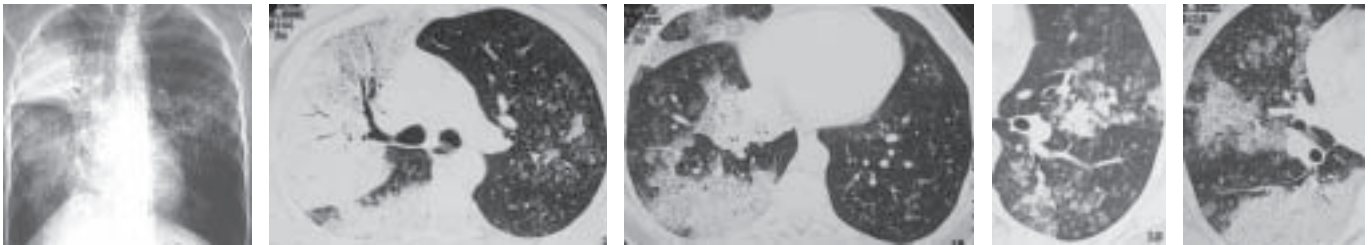
O objetivo desta seção é estimular uma abordagem para o diagnóstico baseado em informações clínicas e radiológicas. Nós convidamos todos os leitores a participar.

Você pode mandar a sua opinião preenchendo um formulário no *site* www.jornaldepneumologia.com.br ou através do *e-mail* jpneumo@terra.com.br. Não esqueça de identificar-se com o nome completo e a instituição a que está vinculado. Publicamos os nomes de quem acertar o diagnóstico. As imagens mostradas são as mais importantes para o diagnóstico. O diagnóstico deste caso será publicado no próximo número do Jornal.

Diagnóstico do caso da edição anterior

J Pneumol 2003;29(4):246

Carcinoma bronquioalveolar



RADIOGRAFIA DO TÓRAX PA

Consolidação do espaço aéreo no lobo superior direito, com broncograma aéreo.

Opacidades maldefinidas, predominando nos campos médios e na base direita, onde se observa broncograma aéreo.

TOMOGRAFIA COMPUTADORIZADA DE ALTA RESOLUÇÃO (TCAR)

Consolidação, com broncograma aéreo e pavimentação em mosaico (opacidade em vidro fosco e espessamento de septos) à direita.

Nódulos acinares, com aéreas de confluência à esquerda.

Comentários

O carcinoma bronquioalveolar (CBA) é um subtipo do adenocarcinoma.

Caracteriza-se, histologicamente, pela disseminação na superfície do septo alveolar, sem causar destruição e secreção de material mucinoso e/ou células tumorais no espaço aéreo adjacente.

Praticamente, é o único que se apresenta com padrão de consolidação do espaço aéreo, semelhante à pneumonia.

O CBA pode ter os seguintes aspectos: nódulo pulmonar ou massa, consolidação focal ou difusa e nódulos difusos. Na TCAR, além desses aspectos, pode-se ter opacidade em vidro fosco.

O nódulo tem contorno espiculado e pode ter broncograma aéreo ou pseudocavidades (pequenas formações semelhantes a cistos).

Na consolidação é freqüente a presença de broncograma aéreo. Na tomografia computadorizada, na maioria das vezes, a densidade é baixa, devido às secreções de baixa densidade produzidas pelas células cancerígenas. Em decorrência disso, quando se utiliza contraste iodado intravenoso, é comum se observar os vasos contrastados no interior da consolidação (sinal do angiograma).

Na maioria das vezes, os nódulos são centrolobulares, com características de nódulos acinares, ou seja, maldefinidos e medindo entre 5 e 10mm de diâmetro. Mas, pode apresentar-se como pequenos nódulos, semelhantes a metástases hematogênicas.

Na TC e, principalmente, na TCAR pode-se ter o aspecto de opacidade em vidro fosco focal ou difuso, sendo que há um relato com aspecto de pavimentação em mosaico, semelhante ao descrito na proteinose alveolar, em que há a concomitância de opacidade em vidro fosco e espessamento septal.

O diagnóstico diferencial, neste caso, inclui, principalmente, a proteinose alveolar e a infecção pelo *Pneumocystis carinii*.

Fraser RS, Müller NL, Colman N, Paré PD. Diagnosis of diseases of the chest. Fourth edition. WB Saunders Company. Philadelphia, 1999.

Naidich DP, Muller NL, Zerhouni EA, Webb WR, Krinsky GA, Siegelman SS. Compute Tomography and Magnetic Resonance of the Thorax. Third Edition. Lippincott-Raven. Philadelphia, 1999.

Webb RW, Müller NL, Naidich DP. High resolution CT of the lung. Third edition, Philadelphia, Pennsylvania: Lippincott Williams & Wilkins, 2001.

Muller NL, Fraser RS, Lee KS, Johkoh T. Diseases of the lung. Radiologic and pathologic correlations. Lippincott Williams & Wilkins, Philadelphia, 2003.

Tan RT, Kuzo RS. HRCT findings of mucinous bronchioalveolar carcinoma: a case of pseudopulmonary alveolar proteinosis. AJR 1997;168: 99-100.

Acertadores do caso de julho/agosto de 2003: 34 (50%)

1. **Ana Paula Sampaio de Mattos** – Hospital São Rafael, Salvador, BA
2. **Carlos A.C. Pereira** – Unifesp/HSPE-SP, São Paulo, SP
3. **Daniela G.N. Miranda** – Unifesp, São Paulo, SP
4. **Décio Renck** – Santa Casa, Pelotas, RS
5. **Fabio Haggstram** – Hospital São Lucas PUCRS, Porto Alegre, RS
6. **Fabricio Piccoli Fortuna** – Universidade de Caxias do Sul, Caxias do Sul, RS
7. **José Antônio Baddini Martinez** – Faculdade de Medicina de Ribeirão Preto, Ribeirão Preto, SP
8. **Kátia de Vasconcellos Mathias** – Universidade Federal Fluminense, Niterói, RJ
9. **Kennedy Kirk** – Universidade Estadual do Rio de Janeiro, Rio de Janeiro, RJ
10. **Laura de Moraes Gomes** – Hospital Copa D’Or, Rio de Janeiro, RJ
11. **Leandro Almeida Streher** – Hospital de Caridade Astrogildo de Azevedo, Santa Maria, RS
12. **Lilian Pinto de Azevedo Oliveira** – Fund. Hosp. de Resende, Resende, RJ
13. **Lúcia Helena Messias Sales** – Universidade Federal do Pará, Belém, PA
14. **Luciane Gottardo Nunes** – Unicamp, Campinas, SP
15. **Luiz Carlos Corrêa da Silva** – Pavilhão Pereira Filho, Porto Alegre, RS
16. **Marcelo Alcântara** – Universidade Federal do Ceará, Fortaleza, CE
17. **Marcelo Bicalho de Fuccio** – Pneumologista, Unifesp/EPM, São Paulo, SP
18. **Marcelo Chalhoub** – Escola de Medicina e Saúde Pública, Salvador, BA
19. **Marcelo Coelho Machado** – Centro Médico Itamaraty, Vitória da Conquista, BA
20. **Marcelo Cosentino** – Hospital da Polícia Militar de Niterói, Niterói, RJ
21. **Marco Aurelio Meirelles Pires** – Hospital de Aeronáutica de Canoas, Canoas, RS
22. **Maria Francisca Siqueira Briglia** – Universidade Federal do Amazonas, Manaus, AM
23. **Marlon B.M. Molina** – HAGEF, Ponte Nova, MG
24. **Mauro Zamboni** – Instituto Nacional de Câncer, Rio de Janeiro, RJ
25. **Miguel Aidé** – Universidade Federal Fluminense, Rio de Janeiro, RJ
26. **Nagib Curi** – Faculdade de Medicina da Universidade de São Paulo, São Paulo, SP
27. **Olanrewaju Muisi Adedamola Ladipo** – Hospital Heliopolis, São Paulo, SP
28. **Oreste Pedro Maia Andrade** – Hospital Uniclínicas de Chapecó, Chapecó, SC
29. **Ricardo Domingos Delduque** – Hospital do Servidor Público Municipal, São Paulo, SP
30. **Rodrigo Tamer Sertorio** – Hospital Regina, Novo Hamburgo
31. **Roseane Cardoso Marchiori** – Hospital Univ. Santa Maria, Santa Maria, RS
32. **Rui Haddad** – Universidade Federal do Rio de Janeiro, Rio de Janeiro, RJ
33. **Simone Castelo Branco Fortaleza** – Hospital de Messejana, Fortaleza, CE
34. **Tatiana Santos Malheiros Nunes** – Hospital São Marcos, Teresina, PI