

## Resección de un neurinoma del acústico derecho por la vía suboccipital retromastoidea con apoyo neuroendoscópico

Yvei González Orlandi<sup>1</sup>, Reinel A. Junco Martín<sup>2</sup>, Yanelis Jardines Hinojosa<sup>3</sup>, Jorge Luis Rojas Manresa<sup>2</sup>, Federico Córdova Armengol<sup>4</sup>, Víctor Dubois Limonta<sup>5</sup>

<sup>1</sup>Especialista de II grado en Neurocirugía. Profesor Asistente. Investigador Auxiliar. Servicio de Neurocirugía, Hospital Militar "Dr. Carlos J. Finlay". La Habana, Cuba

<sup>2</sup>Especialista de II grado en Neurocirugía. Instructor. Servicio de Neurocirugía, Hospital Militar "Dr. Carlos J. Finlay". La Habana, Cuba

<sup>3</sup>Especialista de primer grado. Servicio de Neurocirugía, Hospital Militar "Dr. Carlos J. Finlay". La Habana, Cuba

<sup>4</sup>Especialista de II grado en Neurocirugía. Profesor Titular y Consultante. Investigador Auxiliar. Servicio de Neurocirugía, Hospital Militar "Dr. Carlos J. Finlay". La Habana, Cuba

<sup>5</sup>Especialista de I grado en Neurocirugía. Profesor Asistente. Servicio de Neurocirugía, Hospital Militar "Dr. Carlos J. Finlay". La Habana, Cuba

### RESUMEN

**Introducción:** Los neurinomas del acústico son tumores benignos que se originan en las células de Schwann que rodean el nervio vestibular. Entre las variantes de tratamiento para estas lesiones se encuentran: la observación, la radiocirugía, la microcirugía y la radioterapia. En la década de los 90 del siglo XX, con el desarrollo de las lentes endoscópicas, así como del instrumental comienzan a desarrollarse los abordajes a la región retromastoidea y retrolaberíntica, con una mínima invasividad y baja morbimortalidad.

**Caso clínico:** En el mes de noviembre del 2011 se realizó en el Hospital Militar "Dr. Carlos J. Finlay", por primera vez, la resección de un neurinoma del acústico localizado en el ángulo cerebelo-pontino derecho por vía suboccipital retromastoidea con apoyo neuroendoscópico. El paciente masculino de 53 años evolucionó satisfactoriamente y se encuentra pendiente de radiocirugía de la lesión residual.

**Conclusiones:** La descripción anatómica endoscópica del ángulo cerebelo-pontino ha contribuido enormemente al desarrollo de los abordajes de esta región con una excelente magnificación y detalles anatómicos que puede contribuir a la resección con un mínimo de recidiva y daño a las estructuras vecinas como ocurrió en este paciente.

**Palabras clave.** Craniotomía asistida por endoscopia. Endoscopia. Fosa posterior. Neurinoma acústico. Schwannoma vestibular.

### INTRODUCCIÓN

Los neurinomas del acústico son tumores benignos que se originan en las células de Schwann que rodean el nervio vestibular, de ahí el término más aceptado de schwannomas vestibulares (1).

La localización unilateral de estas lesiones a nivel del ángulo cerebelo pontino ocurre sin existir historia previa familiar de anomalías u otros tumores del Sistema Nervioso Central. La localización bilateral se suele asociar a Neurofibromatosis tipo 2 (1).

El diagnóstico se basa en el cuadro clínico donde predominan los síntomas auditivos (hipoacusia) progresiva que puede llegar a la sordera, tinnitus, vértigos, sensación de oído ocupado y en estadios más avanzados pueden aparecer signos cerebelosos, de tallo cerebral e hipertensión endocraneana (2). En los estudios de neuroimágenes a realizar figuran fundamentalmente la Tomografía Computarizada de cráneo simple y endovenosa y la Resonancia Magnética de cráneo (3). El Potencial evocado auditivo de tallo cerebral (PEATC), la audiometría, la electrocolegografía y otros estudios electrofisiológicos resultan también de importancia (4).

Entre las opciones de tratamiento para estas lesiones se encuentran: la observación, microcirugía, radiocirugía estereotáxica y la radioterapia fraccionada (5).

**Correspondencia:** Dr. Yvei González Orlandi. Hospital Militar "Dr. Carlos J. Finlay". La Habana, Cuba. Correo electrónico: [iveyglez@infomed.sld.cu](mailto:iveyglez@infomed.sld.cu)

Tanto el microscopio quirúrgico así como el desarrollo en el instrumental microquirúrgico constituyó un paso de avance en el tratamiento y abordaje a estas lesiones (6).

En 1917, I. Doyen por primera vez tuvo la idea de introducir un endoscopio a través de una craneotomía para visualizar la raíz del nervio trigémino para realizar una neurotomía cerca de la fosa gasseriana (7). En 1966, el profesor Hopkins unido al Dr. K Storz, desarrollaron sistemas de lentes que ganan en la calidad y resolución de la imagen (8). En 1972, M. Garcín usa un endoscopio a través de un abordaje retrosigmoideo para lograr un acertado diagnóstico a una lesión del ángulo cerebelo-pontino. Sin embargo, esta idea no fue continuada hasta 1990 donde Pernecky, J. Magnan et al., comienzan a utilizar el endoscopio en el área retrosigmoidea y retrolaberíntica (9).

En los últimos años un grupo de estudios han demostrado la seguridad y efectividad del uso de la neuroendoscopia durante el abordaje por vía suboccipital retromastoidea para los schwannomas vestibulares (10-12).

En el mes de noviembre del 2011, realizamos en el hospital el primer caso de resección a un tumor del ángulo cerebelo-pontino derecho por vía retromastoidea con apoyo neuroendoscópico.

## CASO CLÍNICO

Paciente masculino de 53 años de edad, diestro, el cual comienza desde hace aproximadamente cinco años con hipoacusia del oído derecho que se va incrementando progresivamente hasta la sordera. Posteriormente se instala cefalea occipital y suboccipital de moderada intensidad la cual cedía poco con el uso de analgésicos habituales por esta razón es remitido por otorrinología a nuestra especialidad.

En el examen neurológico se constata una parálisis facial periférica derecha grado II de House-Brackmann, sordera del oído derecho y dismetría del miembro superior derecho. En el estudio audiométrico se corrobora la sordera antes mencionada, el PEATC demuestra compromiso de la vía auditiva derecha a nivel del tallo cerebral. Se le realizó una Tomografía Computarizada simple de cráneo donde se detectó una lesión hipodensa con áreas de densidades mixtas en su interior a nivel del ángulo cerebelopontino derecho que deformaba localmente el IV ventrículo sin hidrocefalia. La Resonancia Magnética de cráneo mostró una lesión hiperintensa en T2 con intensidades variables en su interior y el IV ventrículo estaba permeable sin hidrocefalia (Figura 1).

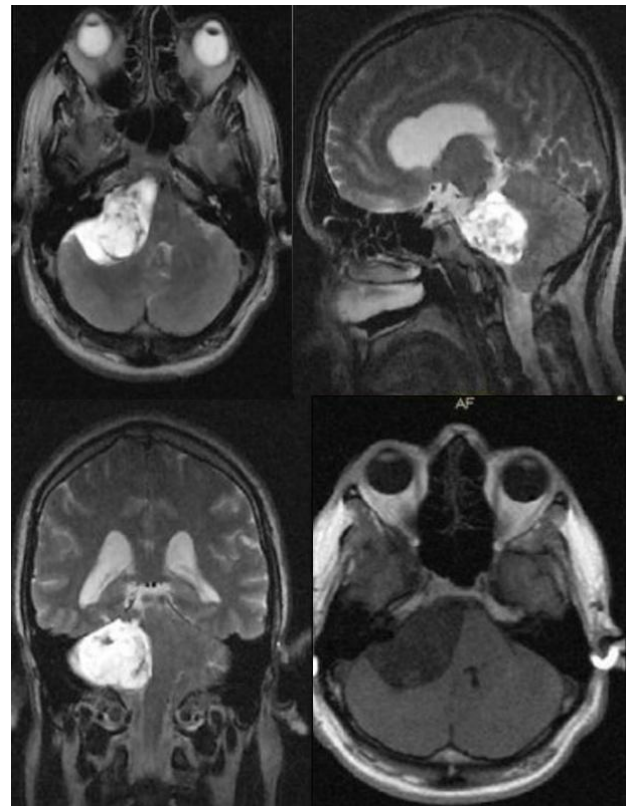


Figura 1. Imágenes de Resonancia Magnética preoperatorias del paciente.

Decidimos realizar tratamiento quirúrgico previo consentimiento informado y educado al paciente y sus familiares, así como discusión y aprobación previa por el colectivo de la especialidad. Se realiza un abordaje suboccipital retromastoideo derecho con apoyo neuroendoscópico (lente Karl Storz a 30°), que permitió la localización de la lesión (Figura 2), se procede a la coagulación de la cápsula y la aspiración con lo cual disminuye su volumen, posteriormente se realiza fragmentación interna con aspiración y finalmente resección de la cápsula.

El resultado histopatológico corroboró el diagnóstico de un neurinoma del acústico. En la Resonancia Magnética de cráneo postoperatoria se observa una lesión residual de aproximadamente 2 cm de diámetro (Figura 3). En el postoperatorio, el paciente evoluciona satisfactoriamente hasta su egreso.

Dos meses después es valorado en consulta externa quedando desde el punto de vista neurológico dismetría del miembro superior derecho, sordera del oído derecho y parálisis facial periférica grado III de House-Brackmann. Actualmente el paciente se evalúa en otra institución para tratamiento con radiocirugía de la lesión residual.

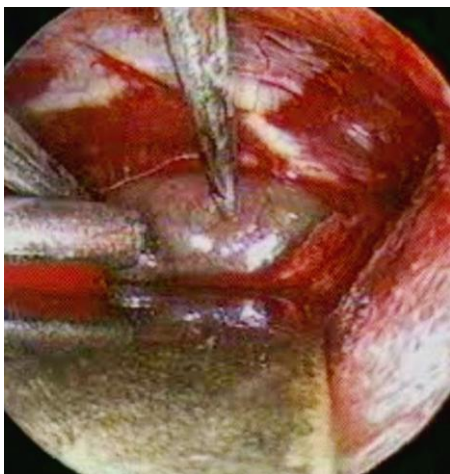

Figura 2. Imagen endoscópica de la lesión tumoral.

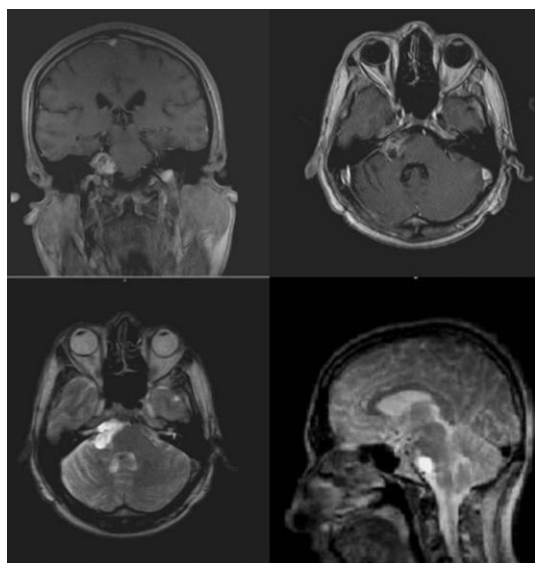


Figura 3. Imágenes de Resonancia Magnética postoperatoria.

## DISCUSIÓN

La descripción anatómica endoscópica del ángulo cerebello-pontino ha contribuido enormemente al desarrollo de los abordajes a esta región con un mínimo de morbimortalidad. No se trata de comparar este procedimiento con la microcirugía tradicional, sino de tener otra herramienta y modalidad de tratamiento a pacientes portadores de lesiones a este nivel. No obstante, existen trabajos que han demostrado con el uso de ambas técnicas en una misma cirugía las ventajas del endoscopio al llegar a ángulos profundos en las cavidades del oído interno y del propio ángulo cerebello-pontino, disminuyendo la recidiva tumoral (13,14).

El uso de lente endoscópico 30° proporciona al cirujano información de gran valor permitiendo abordajes intralaberíntico, de fosa cerebral media y translaberínticos, además, da información que el

microscopio no puede dar disminuyendo los residuos tumorales (15).

Existen otros usos del endoscopio en esta zona como son las neurtomías vestibulares ya sea por abordajes retrosigmoideo, retrolaberíntico, translaberínticos o de fosa media para el tratamiento del vértigo periférico (16).

Constituye el apoyo neuroendoscópico a la cirugía de esta región una herramienta útil, de fácil manejo, con una excelente magnificación y detalles anatómicos que puede contribuir a la resección tumoral con un mínimo de recidiva y daño a las estructuras vecinas.

Se espera que con el desarrollo tecnológico y el proceso de modernización continua que sufren estas tecnologías, los resultados quirúrgicos así como los beneficios directos a los pacientes, serán cada vez mayores sin dejar de mencionar la necesaria curva de aprendizaje, así como el entrenamiento y destreza de los cirujanos que la empleen.

## Conflictos de intereses

Los autores declaran no tener ningún conflicto de intereses.

## REFERENCIAS BIBLIOGRÁFICAS

1. Eldridge R, Parry D. Vestibular schwannoma. Consensus development conference. *Neurosurgery*. 1993;32(5):878-79.
2. Zverina E. Acoustic neuroma personal experience of management. *Cas Lek Cesk*. 2010;149(6):269-76.
3. Somers T, Casselman J, de Ceulaer G, Govaerts P, Offeciers E. Prognostic value of magnetic resonance imaging findings in hearing preservation surgery for vestibular schwannoma. *Otol Neurotol*. 2001;22(1):87-94.
4. Bird PA, MacFarlane MR. Management of unilateral vestibular schwannoma. *N Z Med J*. 2007;9:120-6.
5. Thomassini JM, Pellet W, Paragut JC, Roche PH. Endoscopically-Assisted diagnosis and surgery in otoneurology. 2008;2:5-34.
6. Macarthur DC, Buxton N, Punt J, Vloeberghs M, Robertson IJ The role of neuroendoscopy in the management of brain tumours. *Br J Neurosurg*. 2002;16(5):465-70.
7. Chen S, Xu Y, Zheng Y, Denq Y, Chen B. Endoscope-assisted surgical resection of acoustic neuroma. *Lin Chung Er Bi Yan Hou Tou Jinq Wai Ke Za Zhi*. 2008;22(16):729-31.
8. Goksu N, Yilmaz M, Bayramoqlu I, Aydil U, Bayazit YA. Evaluation of the results of endoscope-assisted acoustic neuroma surgery through posterior fossa approach. *ORL J Otorhinolaryngol Relat Spec*. 2005;67(2):87-91.
9. Sun JQ, Han DM, Li YX, Gong SS, Zan HR, Wang T. Combined endoscope-assisted translabyrinthine subtemporal keyhole approach for vestibular schwannoma and auditory midbrain implantation: Cadaveric study. *Acta Otolaryngol*. 2010;130(10):1125-29.
10. King Wesley A, Wackym Phillip A. Endoscope-assisted surgery for acoustic neuromas (vestibular schwannomas): Early experience using rigid Hopkins telescope. *Neurosurgery*. 1999;44(5):1095-100.
11. Pieper DR. The endoscopic approach to vestibular schwannomas and posterolateral skull base pathology. *Otolaryngol Clin North Am*. 2012;45(2):439-54.

12. Yuguang L, Chengyuan W, Meng L, Shugan Z, Wandong S, Gang L et al. Neuroendoscopic anatomy and surgery of cerebellopontine angle. *J Clin Neurosci.* 2005;12(3):156-60.
13. Badie B, Brooks N, Souweidane MM. Endoscopic and minimally invasive microsurgical approaches for treating brain tumour patients. *J Neurooncol.* 2004;69:209–219.
14. Tan C, Brookes GB. The endoscopic technique utilized in removal process of acoustic neuroma by retrosigmoid approach. *Lin chung Er Bi Yan Hou Ke Za Zhi.* 2003;17(1):26-6.
15. Kabil MS, Shahinian HK. A series of 112 fully endoscopic resections of vestibular schwannomas. *Minim Invasive Neurosurg.* 2006;49(6):362-8.
16. Lü J, Wu H, Huang Q, Yang J, Li Y. [Application of the endoscope assisting in retrosigmoid approach vestibular schwannoma resection]. *Lin Chung Er Bi Yan Hou Tou Jing Wai Ke Za Zhi.* 2009;23(1):1-4.

## Resection of right acoustic neurinoma trough suboccipital retromastoid assisted by neuroendoscopy

### ABSTRACT

**Introduction:** Acoustic neurinomas are benign tumors derived of Schwann cells surrounding vestibular nerve. Between treatments variants are included: observation, radiosurgery, microsurgery and radiotherapy. In nineteenth century of XX century, with development of neuroendoscopic lens and instrumental begin the retrosigmoid and retrolabyrinthic approach, with minimal invasion and morbimortality.

**Clinical case:** In November of 2011 was carried out the first resection of acoustic neurinoma located in right cerebello-pontine angle trough suboccipital retromastoid technique assisted with neuroendoscopy in Hospital Militar “Dr. Carlos J. Finlay”. The male patient, 53 years old have a satisfactory evolution and now is pending radiosurgery of residual lesion.

**Conclusions:** Anatomic endoscopic description of cerebello-pontine angle has a big contribution for development of therapy in this region based in an excellent magnification and anatomical details; this technique also contributes with a minimum recurrence and lesion of neighbor structures, like happens in this patient.

**Key words.** Acoustic neuroma. Endoscope-assisted craniotomy. Endoscopy. Posterior fossa. Vestibular schwannoma.

**Recibido:** 13.06.2012. **Aceptado:** 02.02.2013.

**Cómo citar este artículo (Estilo NLM):** González Orlandi Y, Junco Martín RA, Jardines Hinojosa Y, Rojas Manresa JL, Córdova Armengol F, Dubois Limonta V. Resección de un neurinoma del acústico derecho por la vía suboccipital retromastoid con apoyo neuroendoscópico. *Rev Cubana Neurol Neurocir.* [Internet] 2014 [citado día, mes y año];4(1):39–42. Disponible en: <http://www.revneuro.sld.cu/index.php/neu/article/view/97>

© 2014 Sociedad Cubana de Neurología y Neurocirugía – Revista Cubana de Neurología y Neurocirugía

[www.sld.cu/sitios/neurocuba](http://www.sld.cu/sitios/neurocuba) – [www.revneuro.sld.cu](http://www.revneuro.sld.cu)

ISSN 2225–4676

**Editores:** Dr. P. L. Rodríguez García y Dr. N. Quintanal Cordero