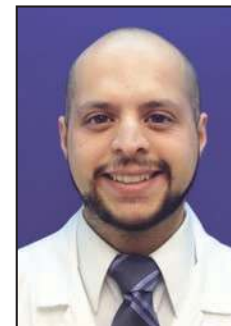

Resolución microquirúrgica de aneurisma de arteria cubital en paciente pediátrico

Microsurgical treatment for ulnar artery aneurysm in pediatric patient



Aguilera Salgado, A.

Aguilera-Salgado, A.*, Gargollo-Orvañanos, C.**, López-Mendoza, J.***, Arrieta-Joffe, P.****, Palafox-Vidal, D.****

Resumen

Presentamos el caso clínico de un paciente varón de 6 años de edad con antecedente de caída desde su propia altura un mes antes de su valoración en consulta, en donde se identifica una tumoración pulsátil en región hipotenar de mano derecha, no dolorosa y no fija a planos profundos.

El ultrasonido doppler informa de una tumoración con pared definida, heterogénea, con flujo sanguíneo a través de la misma.

En base a los antecedentes y a los resultados del ultrasonido se decide intervenir quirúrgicamente para evitar posibles complicaciones, encontrando un aneurisma de la arteria cubital de 3 x 3 cm de diámetro, no trombosado, que resecamos, practicando reconstrucción mediante injerto venoso término-terminal.

El paciente evolucionó sin complicaciones.

Abstract

A 6 year old male patient with history of right hand trauma one month before his initial consultation, presented with a palpable, non tender, pulsate mass in the hypothenar region. A doppler ultrasound was performed, which reported a well demarcated, heterogeneous vascular soft tissue mass.

Based on the patient's history, the physical examination and the doppler ultrasound, a surgical intervention was granted in order to avoid possible complications.

Surgery demonstrated a true ulnar aneurysm with dimensions of 3 x 3 cm, which was resected. The ulnar artery was reconstructed with a termino-terminal venous graft, without any incident.

Palabras clave Aneurisma arteria cubital,
Arteria cubital,
Aneurisma arterial.

Nivel de evidencia científica 5

Key words Ulnar artery aneurysm,
Ulnar artery,
Artery aneurysm.

Level of evidence 5

* Cirujano Plástico y Reconstructivo.

** Cirujano Ortopedista, Cirujano de la mano.

*** Cirujano Plástico Reconstructivo, Cirujano de la Mano.

**** Médico Residente de Cirugía Plástica y Reconstructiva.

Introducción

Los aneurismas en la extremidad superior son poco frecuentes y representan menos del 2% en las arterias periféricas. Los vasos más afectados suelen ser los proximales debido a su mayor calibre, tales como la arteria humeral, la arteria braquial y la arteria axilar (1). Por otra parte, los aneurismas y pseudoaneurismas de la arteria cubital distal son aún más infrecuentes. Si bien en adultos han demostrado ser parte del síndrome de martillo hipotenar, su presencia en la población pediátrica es un hallazgo inusual (2,3).

Se ha propuesto como principal mecanismo etiológico al trauma repetitivo en la porción más vulnerable de la arteria cubital, es decir, en su trayecto alrededor del gancho del hueso ganchoso en la muñeca. A su vez, están descritos como un signo clínico en pacientes con vasculitis, enfermedades reumáticas y enfermedad de Behcet (4). Los aneurismas verdaderos pueden ser resultado de una disposición anatómica vascular anómala, como en el caso de la hipoplasia arterial congénita, o bien en caso de emergencia anómala de la arteria cubital desde la arteria axilar (5).

En cuanto a su presentación clínica, el paciente suele referir crecimiento progresivo de una tumoración, en general pulsátil, en el sitio del antecedente del trauma; así mismo puede presentar parestesias debido a un efecto de compresión sobre estructuras nerviosas vecinas.

Entre las modalidades diagnósticas disponibles, la angiografía es el estándar de referencia; sin embargo la angiotomografía, la angiorresonancia magnética e incluso la ecografía doppler, son sumamente útiles para delinear la anatomía vascular proximal y distal a la lesión (1).

Presentamos el caso clínico de un paciente de 6 años de edad con un aneurisma verdadero de la arteria cubital, siendo, hasta donde tenemos referencia, uno de los pocos casos recogidos en la literatura en población pediátrica. Hacemos énfasis en las posibilidades diagnósticas y terapéuticas de este tipo de casos, así como en las posibles complicaciones derivadas de un tratamiento inoportuno.

Caso clínico

Varón de 6 años de edad que presenta una tumoración en la región hipotenar de la mano derecha de 1 mes de evolución, que se hizo evidente para su madre tras sufrir una caída desde su propia altura (Fig. 1). Dicha tumoración es de crecimiento lento y progresivo, pulsátil, no dolorosa, con mínima movilidad, y presenta *thrill* a la palpación.

Solicitamos estudio con ultrasonido doppler que informa de la existencia de flujo sanguíneo a través de la tumoración descartando consistencia sólida de la misma, por lo que decidimos proceder a su exploración quirúrgica.

Con el paciente en sala de operaciones, bajo los efectos de anestesia general balanceada y con uso de isquemia con presión de 180 mmHg en antebrazo derecho,

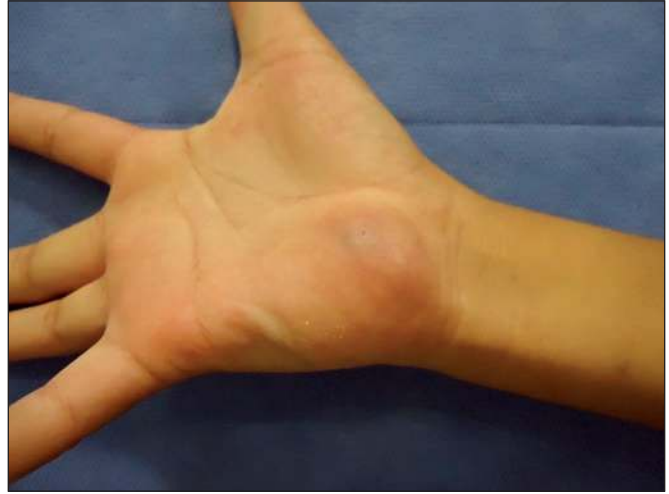

Fig. 1. Aspecto clínico de la tumoración en región hipotenar de la mano derecha.

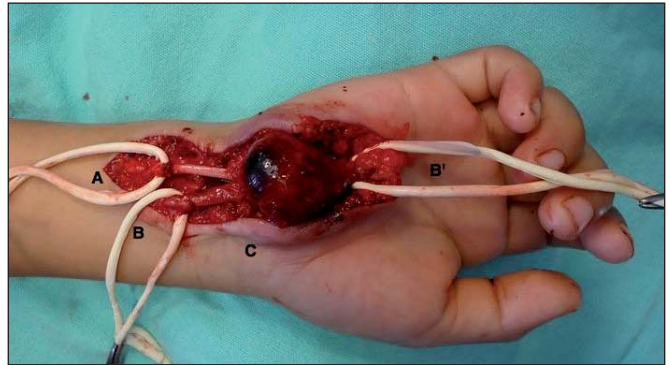


Fig. 2. Disección completa de la tumoración donde se señalan las siguientes estructuras: (A) nervio cubital, (B) extremo proximal de la arteria cubital, (B') extremo distal de la arteria cubital y (C) aneurisma.

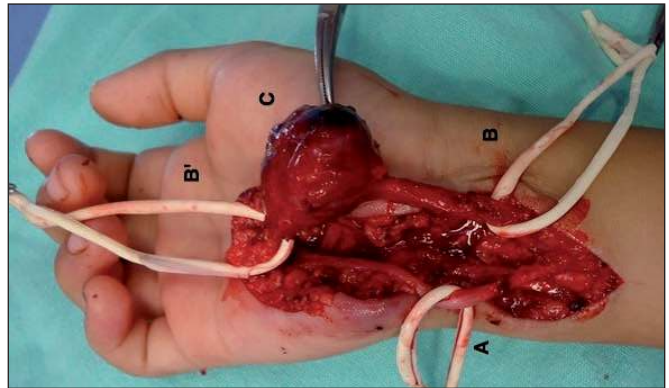


Fig. 3. Movilización lateral del aneurisma donde se aprecia: (A) nervio cubital en todo su trayecto libre de tumoración, (B y B') extremo proximal y distal de la arteria cubital, con (C) aneurisma dependiente de dicha arteria.

realizamos incisión en región cubital identificando los extremos proximal y distal de la arteria cubital, la cual disecamos en toda su extensión verificando que la tumoración dependía de la misma (Fig. 2 y 3). Procedimos a la resección completa de la lesión, con dimensiones de 3 x 3 cm aproximadamente, dejando una brecha de 5 cm entre ambos cabos. Liberamos la isquemia de antebrazo, que se mantuvo durante un tiempo total de 40 minutos. Posteriormente procedimos a la toma de un injerto venoso de una vena superficial del dorso del pie para llevar

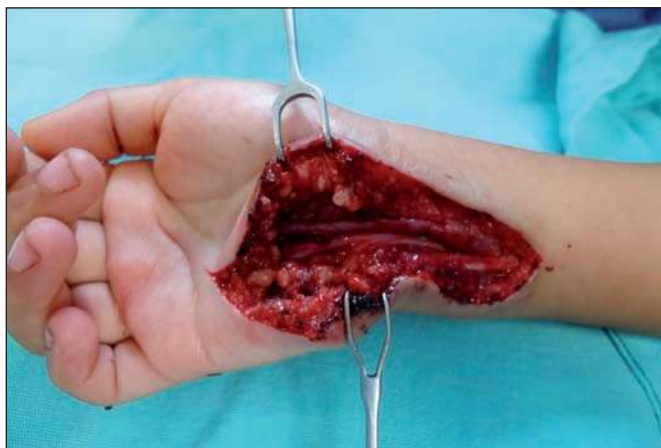

Fig. 4. Reconstrucción microquirúrgica de la arteria cubital mediante un puente venoso término-terminal.

a cabo la reconstrucción microquirúrgica término-terminal de la arteria cubital con nylon 10-0 mediante puntos simples (Fig. 4). Verificamos el adecuado flujo sanguíneo a través de la anastomosis bajo visión directa con microscopio, realizando pruebas de permeabilidad. Finalmente, afrontamos la incisión por planos y colocamos una férula en posición funcional, dando por terminado el procedimiento quirúrgico sin complicaciones.

El paciente estuvo internado un día en el Servicio, en donde se le aplicó una dosis de heparina de bajo peso molecular (enoxaparina) calculada para su peso, a las 8 horas de realizada la anastomosis.

El seguimiento posoperatorio consistió en revisiones semanales en la consulta externa del Servicio, retirando los puntos de sutura a las 2 semanas de la cirugía y la férula a la tercera semana. Prescribimos ejercicios de rehabilitación en casa que consistieron en movimientos activos dentro de agua tibia, así como con una pelota y plastilina durante 3 semanas, indicando el uso de la mano para las actividades de la vida diaria (comer, bañarse, peinarse, etc) sin restricción, teniendo cuidado de no realizar carga ni movimientos extenuantes con esa mano.

El paciente se reintegró a sus actividades normales al cumplir la cuarta semana de la cirugía, sin presentar ninguna complicación.

Se le ha dado seguimiento durante 1 año desde la intervención sin identificar recidiva de la tumoración, manteniendo pulsos radial y cubital presentes, con buen llenado capilar y temperatura distal. Verificamos en la consulta externa la permeabilidad del injerto microvascular con prueba de Allen y uso de ultrasonido doppler.

Discusión

Los casos de aneurisma de la arteria cubital están bien documentados en adultos en la literatura científica; sin embargo, en población pediátrica son poco frecuentes. La disposición anatómica de la arteria cubital dentro del canal de Guyon la hace susceptible al trauma en niños

debido a su necesidad de explorar el mundo que les rodea; siendo ésta la principal causa de la aparición de aneurismas en este grupo de edad.

En este tipo de patología, es importante realizar un diagnóstico oportuno para optimizar el tiempo en que el paciente es intervenido quirúrgicamente y así evitar complicaciones propias de este tipo de padecimiento, tales como trombosis, rotura y hemorragia, siendo la complicación más severa la embolización distal que puede llegar a comprometer el flujo sanguíneo hacia los dedos con la subsecuente isquemia y necrosis, ya sea de las puntas digitales o de segmentos más proximales (7,8).

El diagnóstico del aneurisma de arteria cubital se basa principalmente en una sospecha clínica dados los antecedentes que relate el paciente, y en la exploración física de la tumoración, pudiendo completarse con estudios por imagen.

El ultrasonido doppler suele informar de la existencia de una tumoración con pared bien definida, heterogénea, en la que se aprecia flujo sanguíneo a su través, datos que nos orientan hacia el diagnóstico de aneurisma arterial. Otras patologías que pueden tener las mismas características sonográficas son: hematomas, abscesos, infecciones o quistes epidermoides, siendo posibilidades que se pueden descartar en base a la historia clínica y a los hallazgos físicos (6). Otros estudios útiles pueden ser: la angiografía, la angiotomografía y la angiorresonancia; sin embargo en el caso que presentamos, no los consideramos necesarios debido a que los hallazgos clínicos y ecográficos fueron altamente sugestivos de aneurisma.

El tratamiento puede dividirse en aquel que se realiza mediante radiología intervencionista y el que se realiza mediante cirugía abierta. Existe una publicación de 2 casos de resolución de aneurismas de arterias radial y cubital con la administración percutánea de trombina (9). Sin embargo, su uso no ha sido probado en estudios aleatorizados. El abordaje endovascular, mediante embolización o endoprótesis, está reservado en la actualidad para pacientes con inestabilidad hemodinámica y que requieran resolución urgente del padecimiento (10). En caso contrario, la cirugía es el tratamiento de elección. En tal caso, el abordaje quirúrgico dependerá tanto de la localización como de la presentación clínica. No existe un consenso internacional debido a la poca frecuencia del padecimiento; sin embargo, en diversos casos, ha demostrado ser seguro el realizar un procedimiento electivo consistente en la escisión completa del aneurisma con reparación primaria microvascular término-terminal, o bien con la interposición de un injerto venoso (11,12), como llevamos a cabo en el caso clínico presentado.

A pesar de que algunos autores utilizan la ligadura de la arteria cubital en casos similares al nuestro debido a que no existen guías de resolución de aneurismas cubitales, consideramos que el tratamiento quirúrgico debe realizarse siempre con reconstrucción microquirúrgica de la arteria cubital para garantizar un adecuado flujo san-

guíneo a la mano, ya que su principal aporte sanguíneo vía arco palmar profundo viene dado por esta arteria; y por otra parte, de esta forma no condenamos al paciente a vivir desde niño con una sóla arteria permeable para su mano, puesto que a lo largo de su vida podría no estar exento de sufrir alguna otra lesión vascular.

Conclusiones

Los aneurismas verdaderos de la arteria cubital presentan una baja frecuencia en la población pediátrica; sin embargo siempre debemos de tenerlos en cuenta como posibilidad diagnóstica ante cualquier tumoración en la mano, por lo que la sospecha clínica es el principal arma con la que contamos para su diagnóstico, cumplimentada con una adecuada exploración física. Diversos estudios de imagen no invasivos, como el ultrasonido doppler, apoyarán nuestro diagnóstico.

Una vez hecho el diagnóstico, debemos proceder a realizar la extirpación de la tumoración sin esperar a que se desarrollen complicaciones que pueden ser irreversibles. A pesar de que no existe un consenso internacional en cuanto al abordaje de este tipo de lesiones, recomendamos la reconstrucción microquirúrgica de la arteria cubital como primera elección en pacientes en edad pediátrica.

Dirección del autor

Dr. Alejandro Aguilera Salgado
Av. Calzada de Tlalpan # 4800, Tlalpan, Sección XV
14080 Ciudad de México, México
Correo electrónico: alexandruss@hotmail.com

Bibliografía

1. **González-Martínez P, Salazar-Agorria A, Bravo-Ruiz E, Suárez-Tornin MJ, Vega-Manrique R.:** Pseudoaneurisma de arteria cubital después de cirugía de túnel del carpo. *Angiología* 2012; 64(5): 220-221.
2. **Ferris BL, Taylor LM Jr, Oyama K, McLafferty RB, Edwards JM, Moneta GL et al.:** Hypothenar hammer syndrome: proposed etiology. *J Vasc Surg* 2000; 31:104-113.
3. **Walgenbach KJ, Krishnamurthy A, Walgenbach-Brunagel G, Lee WP.:** An anomalous muscle predisposing to the development of hypothenar hammer syndrome. *Plast Reconstr Surg* 2009; 124: 197e-199e.
4. **Kisacik B, Kasifoglu T, Akay S, Yilmaz O, Yilmaz S, Simsek I et al.:** Ulnary artery aneurysm in a patient with Behcet's disease. *Rheumatol Int* 2010; 30 (3): 383-385.
5. **Mazzaccaro D, Malacrida G, Stegher S, Occhiuto MT, Caldana M, Tealdi DF et al.:** Ulnar artery aneurysm: case report and review of the literature. *G Chir* 2012; 33(4): 110-113.
6. **Green DP.:** True and false traumatic aneurysms in the hand. *J Bone Joint Surg Am* 1973; 55: 120-128.
7. **Harris EJ Jr, Taylor LM Jr, Edwards JM, Mills JL, Porter JM.:** Surgical treatment of distal ulnar artery aneurysm. *Am J Surg* 1990; 159 (5): 527-530.
8. **Sierra-Juárez MA, Córdova-Quintal PM, Palafox D.:** Gran pseudoaneurisma venoso en sitio de fístula arteriovenosa. *Med Int Mex* 2013;29:324-326.
9. **Komorowska-Timek E, TeruyaTH, Abou-Zamzam AM Jr, Papa D, Ballard JL.:** Treatment of radial and ulnar artery pseudoaneurysms using percutaneous thrombin injection. *J Hand Surg Am* 2004; 29(5): 936-942.
10. **Saour S, Khan IU, Feldberg L.:** Ulnar artery pseudoaneurysm post-carpal tunnel decompression. *J Hand Surg.* 2008; 33: 391-392.
11. **Franck D, Christophe S, Michel P.:** False aneurysm of the palmar arch in a child. *J Pediatr Surg* 2004; 39: 117-119.
12. **Al Omran M.:** True ulnar artery aneurysm of the hand in an 18-month old boy: a case report. *J Vasc Surg* 2007; 45:841-843.