




Revista Clínica de Periodoncia, Implantología y Rehabilitación Oral

www.elsevier.es/piro



REPORTE CLÍNICO

Carillas de composite como alternativa a carillas cerámicas en el tratamiento de anomalías dentarias. Reporte de un caso



Jennifer Orozco Páez^{a,*}, Jairo Berrocal Rivas^b y Antonio Diaz Caballero^c

^a Odontólogo, Universidad Metropolitana. Especialista en Rehabilitación Oral, Universidad Militar Nueva Granada Fundación C.I.E.O. Docente titular, Cátedra de Rehabilitación Oral y coordinador de Anatomía Dental y Prótesis Parcial Fija, Universidad de Cartagena, Cartagena, Colombia

^b Odontólogo, Universidad de Cartagena. Especialista en Periodoncia, Universidad Javeriana. Magister en Educación, Universidad del Norte. Doctor en Ciencias Biomédicas, Universidad de Cartagena. Docente titular, Universidad de Cartagena, Director del Grupo de Investigaciones GITOU. Facultad de Odontología, Universidad de Cartagena, Campus Zaragocilla, Cartagena, Colombia

^c Odontóloga, Universidad de Cartagena. Magister en Bioquímica, Universidad de Cartagena, Cartagena, Colombia

Recibido el 8 de agosto de 2013; aceptado el 9 de mayo de 2014

Disponible en Internet el 29 de marzo de 2015

PALABRAS CLAVE

Anomalías dentarias;
Coronas con frente
estético;
Resinas compuestas
(DeCS)

Resumen Las anomalías dentarias de forma y tamaño son alteraciones anatómicas frecuentes que comprometen la estética del sector anterior. Existen distintos abordajes para tratar esta alteración morfológica. El procedimiento con mayor demanda es la restauración con carillas estéticas, cuyos materiales de elección son la cerámica en el caso de restauraciones indirectas y resinas compuestas en el caso de las restauraciones directas. La cerámica conserva propiedades físicas y estéticas que la convierten en la primera opción; sin embargo, las resinas compuestas se convirtieron en una alternativa confiable. Se presenta a consulta paciente con inconformidad estética. Al examen intraoral se observan órganos dentarios 12 y 22 en forma de espiga, se observan diastemas en el maxilar superior, sector anterior. Se propuso como plan de tratamiento la restauración estética del sector anterosuperior con carillas en resina compuesta empleando preformas plásticas. El objetivo del presente caso es la descripción del tratamiento restaurador estético realizado con resinas compuestas, empleando cofias preformadas.

© 2013 Sociedad de Periodoncia de Chile, Sociedad de Implantología Oral de Chile y Sociedad de Prótesis y Rehabilitación Oral de Chile. Publicado por Elsevier España, S.L.U. Este es un artículo Open Access bajo la licencia CC BY-NC-ND (<http://creativecommons.org/licenses/by-nc-nd/4.0/>).

* Autor para correspondencia.

Correo electrónico: jorozcop2@unicartagena.edu.co (J. Orozco Páez).

KEYWORDS

Tooth anomalies;
Dental veneers;
Composite resins
(MeSH)

Composite veneers as an alternative to ceramic veneers in the treatment of dental anomalies. Case report

Abstract The tooth anomalies of size and shape are common anatomical alterations involving the aesthetics of the anterior sector. There are different approaches to address this morphological alteration. The procedure most in demand is restoration with veneers, with the materials of choice in this case being indirect ceramic restorations and direct composite resin restorations. The ceramic preserves physical and aesthetic properties that make it the first choice, but composite resins are becoming a reliable alternative. The case of a patient is presented who consulted with aesthetic anomalies. In the intraoral examination 2 pin-shaped dental organs 12 and 22 are observed, as well as diastemas in the maxilla, in the anterior sector. A proposed treatment plan was cosmetic restoration of anterior-superior sector with composite resin veneers using plastic preforms. The aim of the present case is to describe the aesthetic restorative treatment performed using composite resin copings.

© 2013 Sociedad de Periodoncia de Chile, Sociedad de Implantología Oral de Chile y Sociedad de Prótesis y Rehabilitación Oral de Chile. Published by Elsevier España, S.L.U. This is an open access article under the CC BY-NC-ND license (<http://creativecommons.org/licenses/by-nc-nd/4.0/>).

Introducción

Dentro de los factores que comprometen la sonrisa estética de un paciente, se clasifican las anomalías dentales, donde la morfología de los órganos dentarios se encuentra alterada ya sea por su forma, ya sea por su tamaño. Estas alteraciones se pueden presentar en cualquier órgano dentario. Sin embargo, los incisivos laterales superiores son los dientes que muestran mayor variación en su anatomía: con frecuencia se presentan con microdoncia y en forma de clavija como un incisivo lateral afilado, en forma cónica y con tamaño inferior a los demás dientes. Esta malformación clínica es producida durante el proceso de formación del órgano dentario¹⁻³.

El tipo de tratamiento de las anomalías dentarias se debe seleccionar teniendo en cuenta los requisitos funcionales y estéticos. Existen varias posibilidades de tratamiento aceptables para devolver el tamaño y la forma a un órgano dentario. Dentro de estas, está la restauración de los órganos dentarios alterados con técnicas restaurativas directas con resina compuesta y la restauración con técnicas indirectas como carillas de cerámica, que desarrollan la morfología normal de los órganos dentarios y, a su vez, logran el cierre de diastemas. Las carillas directas con resinas compuestas se proponen como una técnica conservadora y rápida para la rehabilitación estética del sector anterior, ya que permite la aplicación del material de resina compuesta sin reducción del diente, donde el objetivo final es conservar la estructura dentaria natural sana y lograr la estética^{4,5}. El propósito del presente caso es describir el tratamiento restaurador estético realizado con resinas compuestas a órganos dentarios del sector anterosuperior con alteraciones de tamaño y presencia de diastemas, empleando preformas plásticas.

Relato del caso

Llega a consulta de rehabilitación oral una paciente femenina de 20 años de edad remitida por su ortodoncista que

afirma presentar inconformidad estética. No refiere antecedentes personales relevantes.

Al examen intraoral se observa aparatología ortodóntica adaptada, microdoncia localizada en el sector anterior, con la presencia de órganos dentarios 12 y 22 en forma de clavija y diastemas en maxilar superior e inferior. Los diastemas fueron planteados y realizados durante el tratamiento de ortodoncia, con el fin de abrir espacio para la rehabilitación de los órganos dentarios anteriores (ver [fig. 1](#)). No se observa enfermedad periodontal.

Como plan de tratamiento restaurador se propone a la paciente el diseño de carillas estéticas de resina compuesta realizadas con cofias preformadas. El plan de tratamiento se inicia con la toma de impresiones en alginato en maxilares superior e inferior para obtener modelos de estudio. Posteriormente, se realizan modelos de trabajo y un encedo diagnóstico para pronosticar forma, tamaño y oclusión de los dientes. El paso a seguir fue la selección de las cofias de acuerdo al tamaño de los dientes.

En la fase clínica, una vez seleccionadas las preformas, se fueron probando una a una en los dientes correspondientes y, posterior a esto, se procedió a hacer la desmineralización del esmalte de los respectivos dientes con ácido ortofosfó-

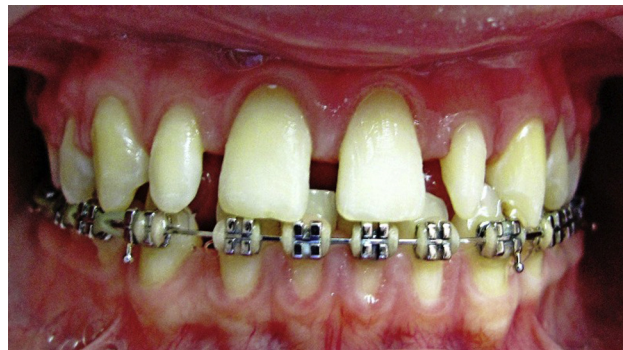

Figura 1 Foto inicial. Diastemas en maxilar superior y laterales en forma de clavija.

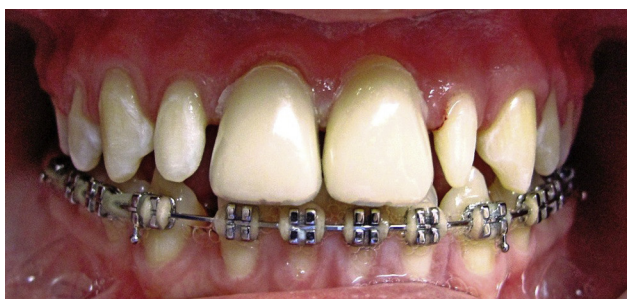

Figura 2 Preformas plásticas cargadas con resina y adaptadas en centrales.

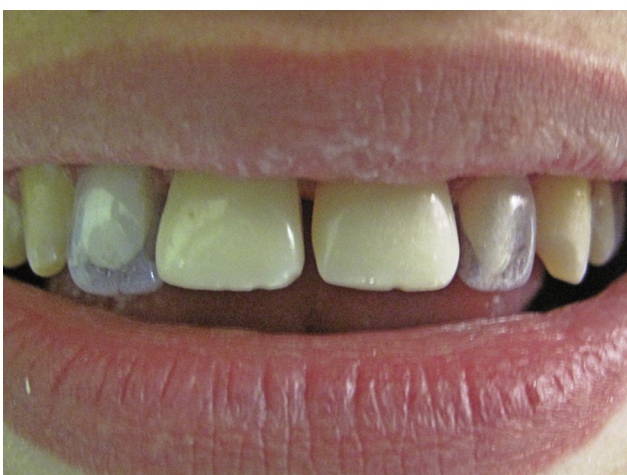

Figura 3 Prueba y selección de preformas plásticas en laterales previas al tratamiento restaurador.

rico al 35% (3M®). Se lavó, se secó para aplicar el adhesivo o single-bond (3M) a los dientes correspondientes, se realizó el llenado con resina compuesta de la cofia a adaptar (resina filtex-supreme Z350 3M®). A las cofias se les realizó una mínima perforación en la zona correspondiente al borde incisal que permitió la salida del excedente de resina una vez posicionada la cofia en el diente para evitar que se formaran burbujas (ver figs. 2 y 3), se fotopolimerizó durante 30s. Posteriormente se retiraron las cofias, cortándolas de cervical a incisal con una hoja de bisturí #15 para no rayar la resina. Luego se levantó la cofia con una pinza Kelly. Las carillas fueron realizadas comenzando por línea media, de esta manera se realizaron inicialmente los centrales, luego laterales y por último los caninos.

El pulido se inició con el retiro de los excesos groseros con una fresa diamantada de grano fino para pulir resina y, luego, con fresa T9 de filos, se procedió a pulir la totalidad de la superficie. Posteriormente a esto, con copas siliconadas del sistema astropol de vivadent ivoclar se procedió a realizar el pulido y brillo final (ver fig. 4). Cabe destacar que estos pasos se realizaron una vez terminada la colocación de todas las cofias.

Se realizó control al mes y al año, se observaron carillas en buen estado y buena salud periodontal.

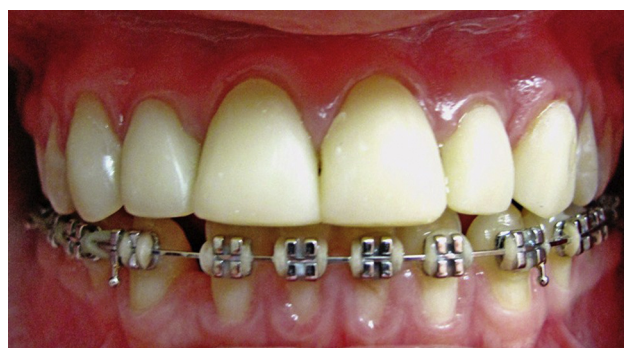

Figura 4 Tratamiento restaurador culminado con cofias de resina en centrales, laterales y caninos.

Discusión

Actualmente existe una serie de materiales dentales que permiten el tratamiento estético para el sector anterior, como la cerámica, con aplicaciones para carillas estéticas, coronas de metal-cerámica y coronas cerámicas libres de metal. Sin embargo, existen procedimientos mínimamente invasivos realizados con resinas compuestas que permiten la restauración directa del sector anterior⁶.

La cerámica es el material de elección cuando se habla del sector anterior: tiene alta resistencia a la abrasión, la superficie y la textura permiten un pulido fino y, sobre todo, la interacción del material con la incidencia de la luz brinda un aspecto más natural. Esta propiedad, que no presentan otros materiales dentales, representa un límite en el momento de elegir el material a trabajar. Sin embargo, la restauración con carillas cerámicas es relativamente costosa y exige al menos 3 sesiones de trabajo⁷.

Por su parte, Mangani et al. consideran que las técnicas de restauración directas y conservadoras con composite son una alternativa a las restauraciones en cerámica por la gran disponibilidad en el mercado de resinas con buena capacidad de pulido, dureza y resistencia al desgaste. Estas restauraciones de composite pueden ser modificadas y pulirse in situ, por lo tanto ahorran tiempo y dinero al paciente^{8,9}.

Farronato et al. comentan que para restaurar la estética, tanto carillas de cerámica como restauraciones compuestas son tratamientos predecibles. Por lo tanto, proponen y describen un manejo estético del sector anterior donde se integren los 2 materiales, con el fin de aprovechar y potenciar las propiedades estéticas de cada material dental según sea el caso¹⁰.

La restauración estética no es tarea fácil. Sin embargo, la disponibilidad de técnicas y materiales variados aumenta las alternativas de tratamiento para satisfacer las necesidades estéticas del paciente. Las resinas compuestas son materiales resistentes, estéticos y longevos aptos para ser empleados en tratamientos estéticos. Se garantizará un tratamiento restaurador exitoso siempre y cuando el objetivo de tratamiento esté basado en un exhaustivo examen clínico de la oclusión y función del paciente, se tome en cuenta la destreza del operador y la cooperación con los hábitos alimentarios del paciente.

Conflicto de intereses

Los autores declaran no tener ningún conflicto de intereses.

Bibliografía

1. Cuello JL, Pasquini M, Bazáez M, Oliva C. Carillas directas con resinas compuestas: una alternativa en operatoria dental. *RCOE*. 2003;8(4):415–21.
2. Farhat A, Jawaria A, Shazia A. Prevalence of peg laterals and small size lateral incisors. *Pak Oral Dent J*. 2011;31(1):88–91.
3. Hernández J, Villavicencio J, Arce E, Moreno F. Talón cus-pídeo: reporte de 5 casos. *Rev Fac Odontol Univ Antioq*. 2010;21(2):208–17.
4. Bartolo A, Camilleri A, Camilleri S. Unerupted incisors characteristic features and associated anomalies. *Eur J Orthod*. 2010;32(3):297–301.
5. Izgi AD, Ayna E. Direct restorative treatment of peg-shaped maxillary lateral incisors with resin composite: A clinical report. *J Prosthet Dent*. 2005;93(6):526–9.
6. Beddis HP, Nixon PJ. Layering composites for ultimate aesthetics in direct restorations. *Dent Update*. 2012;39(9):630–2, 634–36.
7. Schmidt CJ, Tatum SA. Cosmetic dentistry. *Curr Opin Otolaryngol Head Neck Surg*. 2006;14(4):254–9.
8. Mangani F, Cerutti A, Putignano A, Bollero R, Madini L. Clinical approach to anterior adhesive restorations using resin composite veneers. *Eur J Esthet Dent*. 2007;2(2):188–209.
9. Dima R. Clinical biocompatibility of diacrilic resin veneers. *Rev Med ChirSoc Med Nat Iasi*. 2012;116(1):304–9.
10. Farronato D, Mangano F, Pieroni S, Lo Giudice G, Briguglio R, Briguglio F. Esthetic integration between ceramic veneers and composite restorations: A case report. *Ann Stomatol (Roma)*. 2012;3(3–4):132–7.