

Relato de Caso

Mediastinite esclerosante no diagnóstico diferencial de tumores mediastinais*

Sclerosing mediastinitis in the differential diagnosis of mediastinal tumors

DAVI WEN WEI KANG¹, MAURO CANZIAN², RICARDO BEYRUTI³, FÁBIO BISCEGLI JATENE⁴

RESUMO

A mediastinite esclerosante é uma doença rara, caracterizada por tecido fibrótico mediastinal extenso, que mimetiza uma neoplasia devido à compressão ou invasão das estruturas mediastinais. Apresentamos três casos de síndrome de veia cava superior em que se comprovou a mediastinite esclerosante. A fisiopatologia relaciona-se a adenomegalias mediastinais, proliferação de fibroblastos e deposição de colágeno. As principais causas são histoplasmose e tuberculose, doenças prevalentes em nosso meio. O diagnóstico histopatológico geralmente é difícil por métodos pouco invasivos. Necessita-se de exploração cirúrgica para o diagnóstico definitivo e resolução da obstrução das vias aerodigestiva e vascular, uma vez que não há tratamento clínico efetivo para esta afecção.

Descritores: Mediastinite/fisiopatologia; Mediastino; Fibrose pulmonar; Neoplasias do mediastino; Diagnóstico diferencial; Relatos de casos [Tipo de publicação]

ABSTRACT

Sclerosing mediastinitis is a rare disorder characterized by an extensive fibrotic reaction involving the mediastinum. Due to the compression or invasion of mediastinal structures, the disorder mimics neoplasia. We present three cases of superior vena cava syndrome in which sclerosing mediastinitis was confirmed. The pathophysiological process is related to enlarged mediastinal lymph nodes, fibroblast proliferation and collagen deposition. The main causes of sclerosing mediastinitis are histoplasmosis and tuberculosis, both of which are prevalent in Brazil. It is difficult to make an accurate histopathological diagnosis using minimally invasive methods, and there is no effective treatment for this condition. In order to make a definitive diagnosis and resolve the aerodigestive tract obstruction, exploratory surgery is indicated.

Keywords: Mediastinitis/physiopathology; Mediastinum; Pulmonary fibrosis; Mediastinal neoplasms; Diagnosis, differential; Case reports [Publication type].

* Trabalho realizado no Serviço de Cirurgia Torácica do Hospital das Clínicas da Faculdade de Medicina da Universidade de São Paulo - USP - São Paulo (SP) Brasil.

1. Residente em Cirurgia Torácica do Instituto do Coração - InCor- Faculdade de Medicina da Universidade de São Paulo - FMUSP- São Paulo (SP) Brasil.

2. Médico Assistente do Serviço de Patologia do Instituto do Coração - InCor- Faculdade de Medicina da Universidade de São Paulo - FMUSP - São Paulo (SP) Brasil.

3. Médico Assistente do Serviço de Cirurgia Torácica do Hospital das Clínicas do Instituto do Coração - InCor - Faculdade de Medicina da Universidade de São Paulo - FMUSP - São Paulo (SP) Brasil.

4. Professor e Diretor do Serviço de Cirurgia Torácica do Hospital das Clínicas do Instituto do Coração - InCor - Faculdade de Medicina da Universidade de São Paulo - FMUSP - São Paulo (SP) Brasil.

Endereço para correspondência: Davi Wen Wei Kang. Rua Prof. Aristides de Macedo, 77 apto.731,

Vila Mariana - CEP: 04106-080, São Paulo, SP, Brasil. Tel.: 55 11 3023-3801. E-mail: daviwwkang@ig.com.br

Recebido para publicação, em 14/6/04. Aprovado, após revisão, em 15/5/05.

INTRODUÇÃO

A mediastinite esclerosante é uma entidade clínico-patológica caracterizada pela presença de tecido fibrótico mediastinal extenso, com pouca evidência de inflamação ativa, que leva a compressão, encarceramento ou invasão das estruturas mediastinais. Há vários termos usados como sinônimos na literatura, todos referindo-se ao mesmo processo fisiopatológico: mediastinite esclerosante, granulomatose mediastinal, adenite mediastinal, colagenose mediastinal e mediastinite fibrosante.

A mediastinite esclerosante acomete indivíduos de qualquer idade, com pico de incidência entre os 40 e 60 anos e é a terceira principal causa de síndrome de veia cava superior. Em geral, a etiologia é incerta ou idiopática. Por vezes, os agentes etiológicos isolados são fungos ou micobactérias, sendo os mais comuns o *Histoplasma capsulatum* (nos EUA, principalmente na região central) e o bacilo da tuberculose (no Brasil e em outros países). Outras causas incluem: actinomicose, sífilis, infecção por *Aspergillus flavus* ou *Wuchereria bancrofti*, coccidioidomicose, zigomicose, nocardiose, uso de metisergida, sarcoidose, silicose e trauma.⁽¹⁻³⁾

O diagnóstico dessa rara afecção é geralmente difícil de ser estabelecido através de métodos pouco invasivos, necessitando muitas vezes de exploração cirúrgica para o diagnóstico definitivo.⁽¹⁾

São aqui descritos três casos de mediastinite esclerosante que se apresentaram de maneira semelhante e cujos diagnósticos foram estabelecidos através de esternotomia mediana. São discutidos os aspectos fisiopatológicos, quadros clínicos e tratamentos disponíveis.

RELATOS DOS CASOS

Caso 1

Uma mulher de 43 anos, previamente hígida, apresentou-se com queixa de um mês de edema facial e cervical de aumento progressivo, que evoluíra havia dez dias com edema também do membro superior direito. Associados ao quadro apresentou alguns episódios de febre e perda de peso, sem anorexia. Ao exame físico, evidenciava-se turgência de veias jugulares anteriores e externas, massa palpável fibroelástica na região supra-esternal, além de linfo-

nodos axilares e supraclaviculares. Em outro serviço fora submetida a biópsia de linfonodo supraclavicular esquerdo, com diagnóstico de hiperplasia linfocitária de padrão reativo. A paciente foi encaminhada ao Hospital das Clínicas da Faculdade de Medicina da Universidade de São Paulo para elucidação diagnóstica em agosto de 2000, tendo a tomografia computadorizada de tórax mostrado um tumor de mediastino anterior que envolvia a veia cava superior. Foi submetida a biópsia de linfonodo axilar direito, com resultado de hiperplasia linfóide reacional. Com este achado, foi novamente submetida a biópsia por mediastinoscopia, cujo resultado revelou tecido fibroconjuntivo com infiltrado linfóide focal e antracose, com ausência de células neoplásicas. Como havia ainda suspeita de neoplasia, foi submetida finalmente a esternotomia mediana, com achado macroscópico de adenomegalias mediastinais importantes e fibroses da veia cava superior e veia braquiocefálica esquerda. Foi realizada a ressecção dessas veias e houve boa evolução no pós-operatório. Um mês depois, a paciente apresentou derrame pericárdico, com sinais de restrição do ventrículo direito ao ecocardiograma, e foi submetida a pericardiectomia anterior, com boa evolução. O exame anatomopatológico revelou fibrose da adventícia da veia cava superior e trombose em organização, hiperplasia linfóide reacional, pericardite crônica com acentuado componente de fibrose e presença de reação gigantocelular tipo corpo estranho. Após três anos e meio de seguimento, a paciente permanece assintomática.

Caso 2

Uma mulher de 58 anos, tabagista importante, com doença pulmonar obstrutiva crônica, e hipotireoidismo secundário a doença de Hashimoto, apresentava havia um ano edema e rubor de face. Com o diagnóstico de síndrome de veia cava superior, foi submetida a tomografia computadorizada de tórax e angiiorressonância de tórax, que revelaram aumento da densidade de gordura no mediastino anterior e estenose da veia cava superior. Em setembro de 2002, foi submetida a esternotomia mediana com realização de enxerto da veia cava superior e veia inominada (usando próteses de *Dacron 8* e *PTFE 6*) para o átrio direito. Evoluiu bem no pós-operatório, com exame anatomopatológico revelando acentuada fibrose da veia cava superior. Esta paciente permaneceu as-

sintomática por um ano, quando começou a apresentar novamente síndrome de veia cava superior. Neste momento, a ressonância nuclear magnética revelou estenose da prótese da veia cava superior, a qual foi resolvida por dilatação, por métodos hemodinâmicos. Até o momento, permanece assintomática.

Caso 3

Um homem de 35 anos, previamente hígido, apresentava cefaléia e edema cervical e facial havia sete anos, sendo os sintomas incapacitantes havia dois anos. Com a hipótese de síndrome da veia cava superior, foi realizada tomografia computadorizada de tórax, que evidenciou massa em mediastino anterior com centro calcificado que invadia a veia cava superior (Figura 1). Foi submetido a videotoracoscopia com biópsia da massa em dezembro de 2001, com exame de congelamento inconclusivo, e exame anatomopatológico definitivo e revisto mostrando tecido conjuntivo denso e adiposo infiltrado por células atípicas, com imuno-histoquímica inconclusiva entre neoplasia infiltrativa de origem epitelial e mesotélio reativo encarcerado. Após um ano, não houve sucesso com tratamento radioterápico, tendo havido aumento da lesão e formação de grande circulação colateral visualizada pela tomografia computadorizada de tórax. O paciente foi submetido então a esternotomia mediana e foi encontrada grande esclerose e fibrose do mediastino, tendo sido realizado então o enxerto (prótese de PTFE 8) da veia bra-

quiocefálica esquerda para o átrio direito (Figura 2). Evoluiu no pós-operatório com sinais e sintomas de insuficiência cardíaca congestiva, controlados com as medidas clássicas. O paciente recebeu alta em uso de warfarin e vem sendo seguido ambulatorialmente, por dois meses, bem compensado. O exame anatomopatológico mostrou mediatinite esclerosante. (Figura 3)

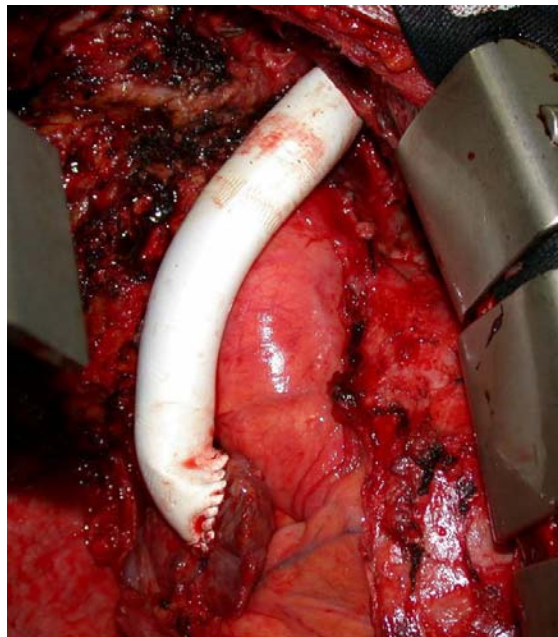


Figura 2 - Prótese de PTFE do tronco venoso braquiocefálico esquerdo para o átrio direito (intra-operatório - caso 3)

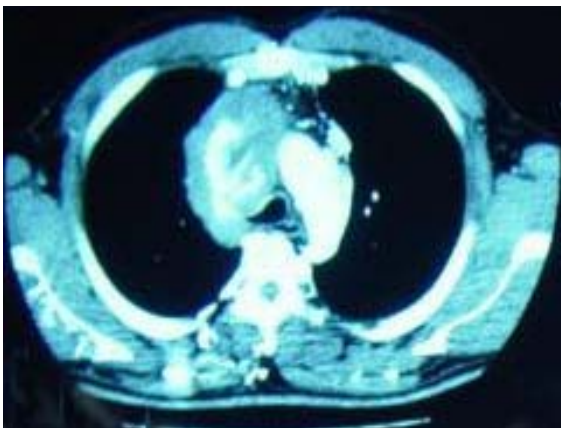


Figura 1 - Tomografia computadorizada de tórax: massa calcificada em mediastino anterior com síndrome de veia cava superior e extensa circulação colateral na parede torácica (caso 3)

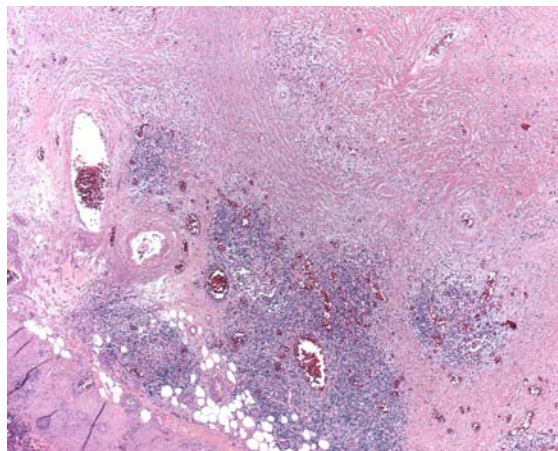


Figura 3 - Conglomerados linfonodais inflamados e intensa deposição de colágeno com poucas células fibroblásticas (aumento 25x - caso 3)

DISCUSSÃO

A fisiopatologia da mediastinite esclerosante e o seu comportamento biológico ainda são controversos. Acredita-se que haja uma infecção pulmonar associada a adenomegalias mediastinais e hilares, que podem se tornar conglomerados linfocitários e massas inflamadas. A partir de então, o processo inflamatório sofreria cicatrização e fibrose capsular. Este processo fibrosante, em longo prazo, pode produzir calcificações densas ou pode progredir, levando à compressão das estruturas adjacentes. Alguns autores, no entanto, defendem a hipótese de ser a mediastinite esclerosante o resultado de uma reação de hipersensibilidade tardia. A contínua liberação de material inflamatório ou antigênico por elementos celulares constituintes do processo estimularia a atividade fibroblástica em zonas mais periféricas, levando à formação e deposição incontrolada de colágeno, assumindo um aspecto hialino e paucicelular.⁽¹⁾ A esclerose mediastinal pode estar associada ainda a fibrose retroperitoneal, colangite esclerosante, tireoidite de Riedel, pseudotumor de órbita e quelóides. Desse modo, acredita-se que haja uma predisposição genética associada ao sistema HLA-A2, levando a uma resposta imune alterada.^(1, 4)

O quadro clínico é devido à compressão, encarceramento ou invasão das estruturas mediastinais. Os locais mais acometidos são: região paratraqueal direita (levando à síndrome de veia cava superior e compressão da ázigos), linfonodos subcarinais (a extensão lateral obstrui brônquios e artéria pulmonar, a extensão anterior obstrui a veia pulmonar e a extensão posterior acomete o esôfago) e o hilo pulmonar direito. Inicialmente podem ocorrer tosse, dispnéia, hemoptise e dor torácica.^(1,5) A principal complicação da esclerose mediastinal é a síndrome de veia cava superior, que se caracteriza por distensão de veias do pescoço e dos membros superiores, edema das extremidades superiores, pescoço e face, aparecimento de circulação colateral no tórax e no dorso e pletora facial. Isto ocorreu em todos os casos aqui apresentados. Quando o processo tem evolução mais prolongada, os sintomas são melhor compensados pela formação de circulação colateral. O esôfago pode ser acometido, levando a disfagia, dor torácica, divertículos de tração, alterações de motilidade e hemorragia digestiva alta por varizes decorrentes de colaterais

formadas pela síndrome de veia cava superior. O acometimento das vias aéreas pode levar a broncolitíase, hemoptise, atelectasias, pneumonites obstrutivas e derrame pleural. O acometimento do nervo laríngeo recorrente leva a disфония por paralisia de cordas vocais. Lesão do nervo frênico gera paralisia diafragmática e lesão do gânglio estrelado leva à síndrome de Horner. Envolvimento do pericárdio pode gerar pericardite constrictiva e morte súbita. Outras manifestações incluem cor pulmonale, hipertensão pulmonar, quadro sugerindo estenose mitral (estenose de veia pulmonar) ou tromboembolismo pulmonar (estenose de artéria pulmonar) e insuficiência aórtica.^(1,5-8)

Os achados radiológicos são muito inespecíficos e traduzem a falta de características patognômicas desta doença. A radiografia de tórax mostra geralmente alargamento de mediastino (principalmente à direita), aumento da trama vasculobronquial hilar direita ou aumento da área paratraqueal direita. As regiões anterior e superior do mediastino costumam ser as mais acometidas. Outros achados podem ser atelectasias e pneumonites. À tomografia computadorizada, o padrão mais comum é o de uma massa localizada com atenuação de partes moles associada a calcificações irregulares. O outro padrão consiste de tecido com difusa atenuação homogênea de partes moles por todo o mediastino, e geralmente também é calcificado. Esses dois padrões podem se associar a compressão ou encarceramento da árvore traqueobronquial, grandes vasos mediastinais ou esôfago. Aumento da atenuação pulmonar, espessamento dos septos interlobulares e distensão peribronquial são vistos quando há obstrução das veias pulmonares. Quando a maior parte da massa não se apresenta com calcificações, deve-se aumentar a suspeita de linfoma ou carcinoma. Comparada com a ressonância nuclear magnética, a tomografia é superior em identificar calcificações (calcificação esplênica sugere presença de histoplasmoze) e compressão de vias aéreas proximais. A ressonância nuclear magnética, no entanto, melhora a definição de compressão vascular. Nela observamos sinais de intensidade intermediária misturados com áreas de sinais de baixa intensidade nas imagens baseadas em T1 e T2. As áreas de baixo sinal são atribuídas ao tecido fibroso reativo e/ou à presença de cálcio em meio à fibrose. Tecido fibroso maduro geralmente tem um baixo sinal nas

imagens ponderadas em T1 e T2, devido à hipocelularidade e abundante estroma de colágeno. No entanto, fibrose imatura contém pouco colágeno e muitas células endoteliais e fibroblastos, levando a imagens heterogêneas com sinais de intensidade variável nas imagens ponderadas em T2.^(1,9) O PET-Scan (tomografia por emissão de pósitrons) de corpo inteiro com flúor-18 fluorodeoxiglicose (F-18 FDG) correlaciona-se com a agressividade da mediastinite esclerosante e mostra maior sinal quanto mais ativa for a doença, podendo ser usado para controle e seguimento do doente quanto à efetividade da terapêutica usada.⁽¹⁰⁾

O diagnóstico de mediastinite fibrosante é difícil. A cultura de escarro raramente é positiva. Testes cutâneos são inespecíficos e quando positivos são apenas sugestivos. A sorologia para histoplasmosose é positiva em menos de um terço dos casos. A broncoscopia pode ser útil para o diagnóstico de lesões endobrônquicas, mas a biópsia endobrônquica ou cultura raramente permitem o diagnóstico, levando quase sempre a que o paciente seja submetido à biópsia cirúrgica. Neste caso, há vários acessos cirúrgicos que podem ser utilizados: mediastinoscopia, videotoracoscopia ou toracotomia. Geralmente, a descrição macroscópica da lesão no intra-operatório é de uma massa lenhosa endurecida, traduzindo o tecido colagenoso, fibroso, denso e espesso. Muitos autores advogam que a indicação de biópsia numa suspeita de mediastinite fibrosante depende de características radiológicas associadas à presença ou não de sintomas. Pacientes assintomáticos com massa calcificada poderiam ser seguidos sem biópsia, enquanto que a presença de massa não calcificada associada a sintomas e compressão deveriam ser biopsiados. O principal diagnóstico diferencial seria o linfoma de Hodgkin, subtipo esclerose nodular.⁽¹⁻¹¹⁾

Podemos dividir o tratamento da mediastinite esclerosante em clínico e cirúrgico, sendo o cirúrgico geralmente reservado para as complicações anatômicas. O tratamento clínico é muito controverso. Há relatos de uso de cetoconazol, fluconazol e/ou anfotericina B empiricamente com resultados conflitantes. Acredita-se que o uso de antifúngicos deva ser considerado apenas quando o diagnóstico microbiológico é feito (cultura da massa e/ou sorologias positivas). O uso de corticóides e imunossupressores (azatioprina) também possuem resultados muito controversos. Há relatos isolados de uso de tamoxi-

fen, com melhora do quadro.^(1,3,11) A ressecção cirúrgica raramente é factível, devido ao grau de invasão e encarceramento das estruturas mediastinais.

Restam, no entanto, as cirurgias paliativas para aliviar as complicações anatômicas por obstrução ou compressão. A realização de enxertos da veia cava superior utilizando a veia safena autóloga espiralada, a veia femoral superficial e as próteses de politetrafluoretileno (PTFE ou GoreTex®) são o tratamento de eleição para a síndrome de veia cava superior de etiologia benigna.⁽¹²⁾ A reconstrução com veia safena espiralada autóloga alcança resultados clínicos excelentes e um índice de perviabilidade de 88% em longo prazo. A veia femoral superficial é um bom enxerto mas seu uso tem sido menos freqüente devido à ocorrência de trombose e insuficiência vascular venosa distal no leito doador.⁽¹²⁾ O uso de materiais prostéticos, quando comparado a enxertos autólogos, apresenta menor tempo de patencidade e piores resultados clínicos. A prótese de PTFE é, dentre estes materiais, o melhor, alcançando perviabilidade de até 100% em um ano.⁽¹²⁾ O uso de intervenções endovasculares com angioplastia percutânea transluminal e/ou colocação de *stents* era até pouco tempo atrás aceito apenas como tratamento para síndromes de veia cava superior secundárias a malignidade, uma vez que estes pacientes tinham uma baixa expectativa de vida. Eram também utilizadas para desobstruir enxertos que trombosavam.⁽¹²⁻¹³⁾ Com os bons resultados que vêm sendo obtidos e com o desenvolvimento da qualidade dos cateteres e *stents*, as intervenções endovasculares para o tratamento da síndrome da veia cava superior de etiologia benigna têm sido mais estudadas nos últimos anos. Na literatura relata-se uma taxa de sucesso inicial de 90% a 100%, permanecendo patentes em mais de 85% em um ano de seguimento.⁽¹²⁾ A durabilidade desta intervenção em longo prazo ainda necessita ser estabelecida. Os principais tipos de *stent* são: Gianturco, Wallstents (estes são auto-expansíveis) e Palmaz (expansão mediada por balonete). Estes *stents* são rapidamente cobertos por uma neointima ao mesmo tempo em que sua fibras são englobadas pela íntima e camadas de tecido conectivo fibroso.⁽¹³⁾ A anticoagulação pelo uso de enxertos prostéticos e *stents* é necessária, mas com esquemas posológicos variáveis na literatura.⁽¹³⁻¹⁴⁾

Pacientes com invasão traqueobrônquica podem necessitar de ressecções pulmonares (lobectomias,

pneumonectomias, broncoplastias, carinectomias), ou até de próteses endoluminais. Muitos autores sugerem a ressecção dos granulomas mediastinais para se evitar a progressão para mediastinite fibrosante, visto que esta última carrega uma alta morbimortalidade cirúrgica e geralmente se torna irressecável.

Os casos de fibrose mediastinal operados em nosso serviço mostram a dificuldade de se obter o diagnóstico da lesão, até mesmo com o uso de cirurgia videoassistida, comumente obtendo-se apenas amostras da periferia da lesão. Como se trata de doença extremamente rara, poucas vezes é lembrada no diagnóstico diferencial dos principais tumores do mediastino ântero-superior, como os linfomas, timomas e bócios tireoideanos. Quando se partiu para o acesso cirúrgico, em nenhum dos nossos casos pôde-se fazer a ressecção completa, por causa do grau de invasão da fibrose. Coincidindo com a literatura mundial, todos se apresentaram com síndrome de veia cava superior, que consiste na principal complicação deste processo, sendo que dois deles foram submetidos a derivação venosa utilizando próteses sintéticas. Estes doentes receberam anticoagulação plena para evitar a trombose, mas isto não impediu que o processo fibrosante estenosasse as próteses no segundo caso. Esta paciente foi submetida a cateterismo e dilatação da prótese, com melhora do edema facial e cervical. No primeiro caso, devido à extensa circulação colateral, houve compensação da síndrome de veia cava superior e, num seguimento de três anos e meio, a paciente apresentou-se assintomática e sem desenvolvimento de novos sintomas compressivos, após a ressecção incompleta da massa. Este caso leva-nos a crer que a ressecção da fibrose possa representar uma diminuição do estímulo para a proliferação do tecido esclerosante.

O tratamento clínico permanece controverso devido aos poucos relatos e resultados conflitantes. O tratamento cirúrgico permanece como a principal opção devido às complicações anatômicas, mas com resultados em longo prazo ainda incertos. Para o futuro, o tratamento talvez tenha que se basear no estudo da resposta inflamatória e fibroproliferativa anormal dos indivíduos acometidos.

A mediastinite fibrosante é uma afecção rara que deve ser lembrada como diagnóstico diferencial das massas de mediastino ântero-superior, principalmente quando diversas tentativas de diagnóstico foram realizadas sem sucesso. A principal com-

plicação é a síndrome de veia cava superior e raramente se chega ao diagnóstico etiológico devido à hipocelularidade do processo. O tratamento clínico é incerto, geralmente empírico, com resultados não convincentes. O tratamento cirúrgico é a melhor opção para alívio dos sintomas, mas com resultados em longo prazo ainda em investigação.

REFERÊNCIAS

1. Parish J, Rosenow EC 3 rd. Mediastinal granuloma and mediastinal fibrosis. *Semin Respir Crit Care Med.* 2002; 23(2):135-43.
2. Robertson BD, Bautista MA, Russell TS, Naclerio AL, Porisch ME, Sorrells DL, et al. Fibrosing mediastinitis secondary to zygomycosis in a twenty-two-month-old child. *Pediatr Infect Dis J.* 2002;21(5):441-2.
3. Parish JM, Marschke Jr RF, Dines DE, Lee RF. Etiologic considerations in superior vena cava syndrome. *Mayo Clin Proc.* 1981;56(7):407-13.
4. Comings D, Skubi K, Van Eyes J, Motulsky A. Familial multifocal fibrosclerosis. Findings suggesting that retroperitoneal fibrosis, mediastinal fibrosis, sclerosing cholangitis, Riedel's thyroiditis, and pseudotumor of the orbit may be different manifestations of a single disease. *Ann Intern Med.* 1967;66(5):884-92.
5. Mathisen DJ, Grillo HC. Clinical manifestation of mediastinal fibrosis and histoplasmosis. *Ann Thorac Surg.* 1992;54(6):1053-7; discussion 1057-8.
6. Shorr A, Bennett S, Mair E, Lane J, Lyon R, Fitzpatrick T. Airway and vascular complications of fibrosing mediastinitis [abstract]. *Chest.* 2000;118(4 Suppl):2915-25.
7. Wright C. Surgical management of mediastinal tumors and fibrosis. *Semin Resp Crit Care Med.* 1999;20(5): 473-81.
8. St Krasopoulos G, Ibrahim M, Venn G. Sclerosing mediastinitis with aortic valve regurgitation and aortic root dilatation. *J R Soc Med.* 2000;93(2):83.
9. Rodriguez E, Soler R, Pombo F, Requejo I, Montero C. Fibrosing mediastinitis: CT and MR findings. *Clin Radiol.* 1998;53(12):907-10.
10. Imran M, Kubota K, Yoshioka S, Yamada S, Sato T, Fukuda H, et al. Sclerosing mediastinitis: findings on fluorine-18 fluorodeoxyglucose positron emission tomography. *Clin Nucl Med.* 1999;24(5):305-8.
11. Elmaghraby Z, Blom D, Lee D, Trayner E, Hendra K. Idiopathic fibrosing mediastinitis (IFM) diagnosed by CT-guided needle biopsy and treated with tamoxifen and corticosteroids. *Chest.* 2001;120(4):354S.
12. Kalra M, Gloviczki P, Andrews JC, Cherry KJ Jr, Bower TC, Panneton JM, et al. Open surgical and endovascular treatment of superior vena cava syndrome caused by nonmalignant disease. *J Vasc Surg.* 2003;38(2):215-23.
13. Hochrein J, Bashore TM, O'Laughlin MP, Harrison JK. Percutaneous stenting of superior vena cava syndrome: a case report and review of the literature. *Am J Med.* 1998;104(1):78-84.
14. Doty JR, Flores JH, Doty DB. Superior vena cava obstruction: bypass using spiral vein graft. *Ann Thorac Surg.* 1999;67(4):1111-6.