

Sistematización del colgajo musculocutáneo unipediculado de párpado superior en reconstrucción de párpado inferior, canto interno y externo

Systematization of the unipedicle myocutaneous flap from the upper eyelid in reconstruction of lower eyelid, medial and lateral canthus



Martínez Vera, E.

Martínez-Vera, E.* , Melgarejo-Rivas, D.** , Arrúa-Caballero, M.*** ,
Cardozo-Cabral, S.****

Resumen

Están publicadas diferentes técnicas para la reconstrucción del párpado inferior y de los cantos interno y externo, algunas de ellas muy ingeniosas, pero a la vez muy complicadas, y sólo accesibles para cirujanos con amplia experiencia. Por lo tanto, simplificar y sistematizar una técnica sería muy útil para obtener un mejor resultado quirúrgico.

El objetivo del presente trabajo es la sistematización de un colgajo musculocutáneo unipediculado del párpado superior, de 40 mm de largo y de 7, 10 o 15 mm de ancho, con pedículo en el canto palpebral externo o interno, para reconstruir total o parcialmente el párpado inferior, el canto interno o externo. Esta sistematización consiste en el diseño del colgajo teniendo en cuenta referencias anatómicas de la órbita fáciles de establecer. Para reconstruir la lamela o capa interna del párpado, que corresponde al tarso y conjuntiva, se utiliza un injerto de cartílago auricular o de septo nasal y para la capa externa del párpado, un colgajo musculocutáneo compuesto por piel y músculo orbicular del párpado superior.

Con ello, se hace posible una fácil ejecución de la técnica quirúrgica, a la vez que se aprovecha al máximo la versatilidad del colgajo en la reconstrucción palpebral.

Abstract

Different techniques have been published for the reconstruction of the lower eyelid and angles; some of them were very ingenious but very complicated, only available to surgeons with extensive experience in this field. Therefore, simplify and systematize a technique would be very useful to obtain a better surgical outcome.

The aim of the work was the systematization of an orbicularis muscle-skin flap from the upper eyelid, of 40 mm long and 7, 10 or 15 mm wide, with a flap pedicle at the level of the external or internal eyelid canthus, to reconstruct total or partially the lower eyelid, internal or external canthus. The systematization consisted in the flap design taking into account anatomic reference points in the orbit easy to establish. To reconstruct the inner eyelid layer, corresponding to the tarsus and conjunctiva, a cartilage graft from the ear or nasal septum was used, while a myocutaneous flap was used for the eyelid external layer, corresponding to the skin and orbicularis muscle of the upper eyelid.

The systematization will allow easy execution of the surgical technique and obtainment of a maximum benefit from the flap versatility.

Palabras clave Reconstrucción palpebral,
Colgajo musculocutáneo párpado.

Nivel de evidencia científica 4

Key words Palpebral reconstruction,
Myocutaneous palpebral flap.

Level of evidence 4

* Jefe del Departamento de Cirugía Plástica Oftálmica.
** Oftalmólogo, Adjunta del Departamento de Cirugía Plástica Oftálmica.
*** Oftalmólogo, Cátedra de Oftalmología.
**** Profesor y Jefe de la Cátedra de Oftalmología.

Introducción

El capítulo que abarca la cirugía reparadora de los párpados es uno de los campos más fascinantes y complejos de la Cirugía Plástica. En este terreno, más que en ningún otro aspecto de la cirugía reparadora, el respeto de los principios fundamentales de una buena reconstrucción está estrechamente unido al resultado estético y funcional.

Después de la cirugía ablativa de los tumores palpebrales, la reconstrucción tiene por finalidad restaurar la anatomía para mantener la protección del ojo y preservar o restablecer el drenaje lagrimal. Spinelli y Jelks describieron la división de la región periorbitaria en 5 zonas: Zona I- párpado superior; Zona II- párpado inferior; Zona III- canto interno; Zona IV- canto externo y Zona V- área contigua; de ellos, el canto interno es el que presenta mayor dificultad a la hora de la reconstrucción (1).

Están publicadas diferentes técnicas para la reconstrucción del párpado inferior y de los cantos, algunas muy ingeniosas pero muy complicadas, y solamente al alcance de cirujanos con mucha experiencia en esta área; por eso, simplificar y sistematizar una técnica sería de gran utilidad para obtener un mejor resultado quirúrgico.

León Tripier en 1888 describió un colgajo compuesto de músculo y piel del párpado superior con 2 pedículos de nutrición por encima de los cantos internos y externos para reconstruir el párpado inferior; es el antecedente conocido más remoto descrito en la literatura de un colgajo musculocutáneo. (2)

Presentamos la sistematización de una técnica quirúrgica para la utilización del colgajo del músculo orbicular y piel del párpado superior de un solo pedículo vascular, situado en el canto externo o interno, para reconstruir el párpado inferior parcial o totalmente, el canto interno o externo. Esta sistematización permitirá una fácil ejecución de la técnica quirúrgica, así como obtener el máximo beneficio de la versatilidad del colgajo en su aplicación en la reconstrucción de diferentes partes de los párpados, en varias patologías, sean estas tumorales, traumáticas u de otras etiologías.

Material y Método

Técnica Quirúrgica

Describiremos en primer lugar el colgajo de pedículo externo. Nuestra propuesta es un colgajo de piel y músculo orbicular de párpado superior, de 40 mm de longitud y 7 mm de ancho como mínimo, hasta 10 a 15 mm según necesidad, con un pedículo en canto externo palpebral (Fig. 1 y 2). Para facilitar su ejecución, establecemos puntos de referencia anatómicos de la órbita y párpados para diseñar el colgajo. El ancho del colgajo se determina por maniobra de pinzamiento de la piel redundante, de forma similar a como se hace en la blefaroplastia estética clásica, cerca del canto interno, en la parte media y próximo al canto externo.

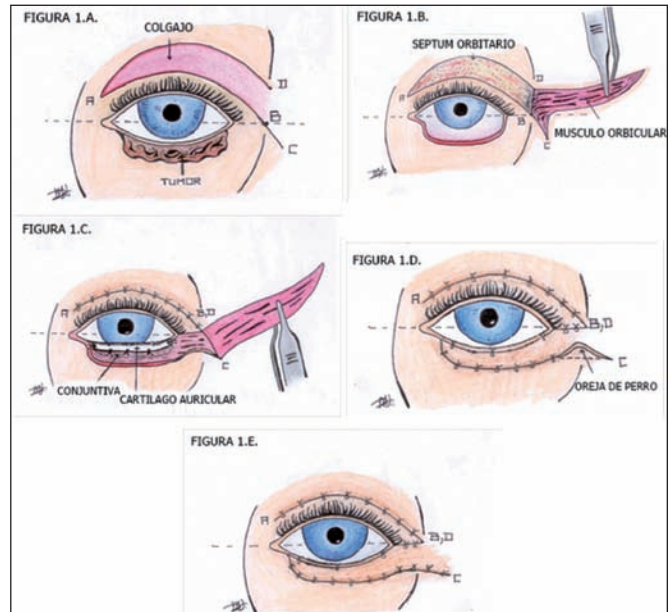


Fig. 1. A: Colgajo musculocutáneo unipedicular externo de párpado superior: Punto A en el surco supratarsal del párpado superior, arriba y en la misma dirección del canto interno. Punto B a 5 mm del canto externo sobre la línea horizontal que pasa entre el canto interno y externo, sobre el reborde orbitario. Punto C a 10 mm del punto B, por fuera y debajo. Punto D a 7, 10 o 15 mm por arriba del punto B, en la misma dirección sobre el reborde orbitario. B: Diseción del colgajo entre el septo orbitario el músculo orbicular hasta su pedículo externo B-D. C: Sutura de la zona donante desde A a B. Unión con sutura de los puntos B y D a 5 mm del ángulo externo, en el mismo nivel o ligeramente más arriba. El injerto de cartilago auricular reconstruye la lamela interna, suturada en ambos extremos al remanente del tarso o al tendón cantal o al periostio. D: Rotación del colgajo y sutura a la zona receptora. En el punto C se marca la oreja de perro de la piel del párpado inferior a retirar para adaptar correctamente el colgajo. E: Sutura final con el colgajo en posición adecuada.

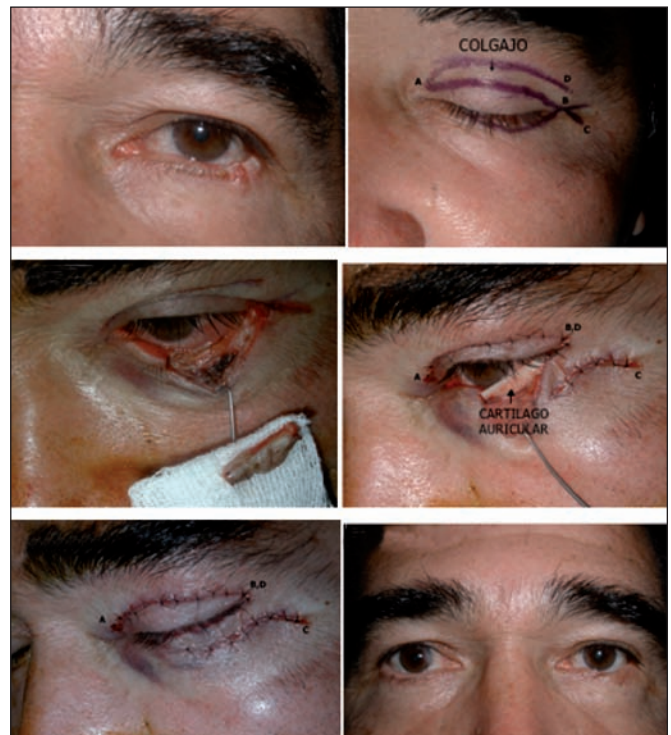

Fig. 2. A: Varón de 55 años con carcinoma basocelular de párpado inferior izquierdo de 4 meses de evolución. El tumor se localiza principalmente sobre el margen. B: Trazado de la línea de incisión. El pedículo del colgajo es exiguo, apenas de 7 mm., debido a la poca piel sobrante en el párpado superior. En estos casos la sutura de unión de los puntos B y D puede quedar ligeramente más alta que el ángulo externo. C: Resección de tres cuartos de todo el espesor del párpado y del ángulo externo. D: Cartilago auricular de 25 X 4 mm, suturado al periostio por dentro del reborde orbitario externo con hilo inabsorbible 5-ceros; el otro extremo se sutura al muñón del tarso con hilo inabsorbible 6-ceros, 2 puntos, haciendo coincidir cuidadosamente el margen del párpado con el cartilago, para evitar desnivel visible. E: Sutura completa del área donante y del colgajo en su posición. F: Postoperatorio a 1 año.

La distancia entre el punto B y D viene dada por el ancho del colgajo (7, 10 o 15 mm), y es el verdadero pedículo del colgajo con los vasos contenidos dentro del músculo orbicular. También es el eje de rotación del colgajo. A primera vista, podría parecer que el pedículo nutricional del colgajo fuera la distancia entre el punto D y C, pero el punto C es apenas para corregir la oreja de perro que forma la piel de la mejilla al rotar el colgajo.

La disección del colgajo se inicia en el punto A, incluyendo piel y músculo orbicular inmediatamente por encima del septo orbitario, elemento anatómico blanquecino, tenue, transparente, a través del cual se observa la grasa orbitaria. Siguiendo este plano de disección sobre el septo orbitario, llevamos todo el músculo orbicular situado por debajo de la piel del colgajo, delimitado por las dos incisiones cutáneas superior e inferior, y teniendo cuidado de no separar la piel del músculo orbicular.

Este colgajo sufre una rotación de alrededor de 20 grados para ubicarse sobre el párpado inferior. Para adaptarlo a la zona receptora, a veces es necesario retirar la piel sana del párpado inferior que ha quedado entre la herida de resección tumoral y el pedículo, y sustituirla por el colgajo.

Al suturar la zona donante del párpado superior, unimos finalmente los puntos B y D por un punto de sutura quedando localizado en el mismo nivel o un poco más arriba y fuera del canto externo de los párpados, dependiendo de la abundancia de piel redundante del párpado superior en el área donante. Para asegurar el posicionamiento exacto de la unión del punto B y D sobre la línea horizontal que pasa entre ambos cantos palpebrales, debemos dejar algo de piel redundante al determinar con la maniobra del pinzamiento la anchura del colgajo a nivel del canto externo, y así permitir el deslizamiento hacia abajo de la sutura de unión de los puntos B y D, a la misma altura del canto externo, y evitar el pliegue de piel sobre el mismo.

Cuando el tumor invade el canto externo es necesario resecarlo junto con zonas vecinas (Zona IV de Spinelli y Jelks). Para su reconstrucción, alteramos ligeramente el diseño del colgajo en el punto D (Fig. 3 y 4). Establecemos el punto D' a 5 o 10 mm antes de alcanzar el punto D del reborde orbitario óseo. El pedículo vascular del colgajo queda ahora comprendido entre el punto D' y el punto B. Esto permite ensanchar el pedículo vascular y al rotar el colgajo cubrir el canto externo. La unión de los puntos B y D' queda finalmente más arriba del canto externo, produciendo un pliegue de piel, como si fuera un falso epicanto, que borra el canto externo. Posteriormente, con una pequeña incisión o una mini zeta-plastia, corregimos este pliegue de piel para definir el canto externo.

El colgajo de pedículo interno (Fig. 5 y 6), se utiliza para reconstruir el canto interno de los párpados (Zona III de Spinelli y Jelks) y el cuarto interno del párpado inferior. Si hay necesidad de reconstruir más extensión del

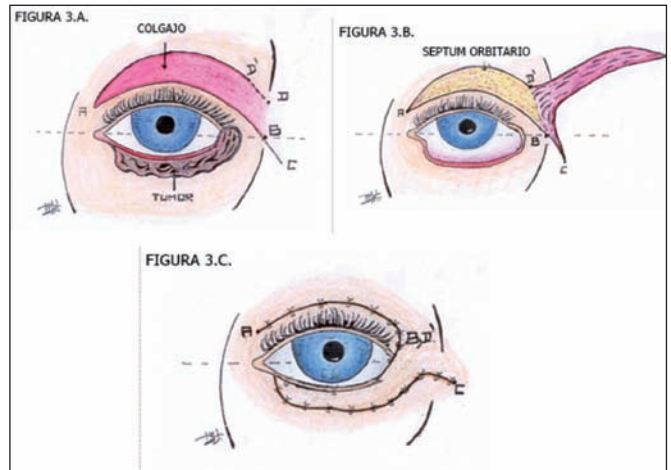


Fig. 3. A: Punto D', 5 o 10 mm antes del punto D del reborde orbitario. Se ensancha el pedículo vascular del colgajo entre D' y el punto B. B: La incisión del colgajo se detiene en el nuevo punto D' antes de alcanzar el reborde orbitario. C: Al completar la sutura se unen los puntos B y D', eje de rotación del colgajo que ahora aumenta a 90 grados, situándose más arriba del ángulo externo.

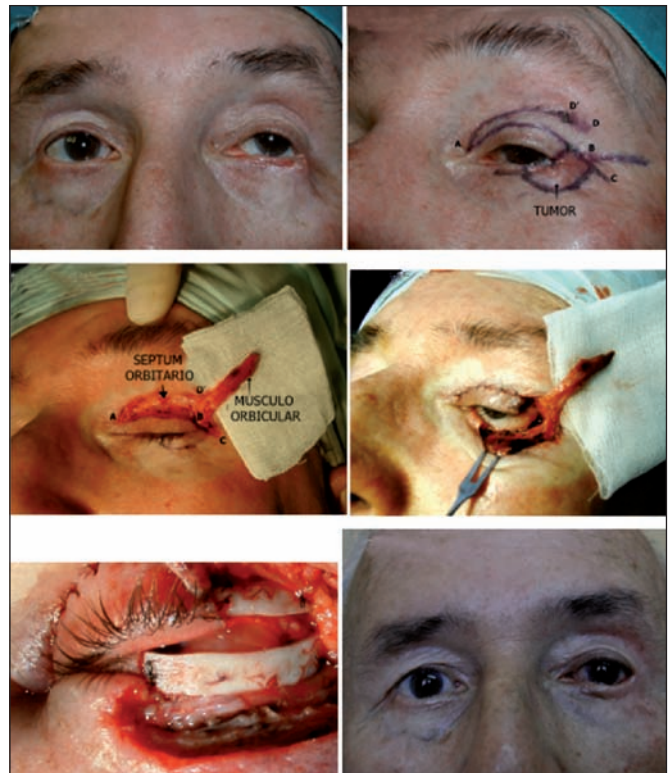

Fig. 4. A: Varón de 64 años con carcinoma basocelular de 5 años de evolución. B: El trazado demarca el área de resección del tumor y el diseño del colgajo. La resección incluye el párpado inferior, el ángulo externo y el párpado superior. C: Disección del colgajo. El pedículo del colgajo se ensancha a 15 mm, D'-B, y su eje de rotación queda a 90 grados. D: Resección de tres cuartos del párpado inferior, ángulo externo y un cuarto de párpado superior. E: Injertos de cartilago auricular de 25 x 4 mm en el párpado inferior y de 15 mm x 4 mm en el párpado superior, ambos suturados al perostio por dentro del reborde orbitario. F: Postoperatorio a los 6 meses en el que se observa el margen en buena posición, ángulo externo poco definido y ligera asimetría de la hendidura de los párpados entre ambos ojos que puede mejorarse con una pequeña cantotomía o zeta-plastia del ángulo externo.

párpado inferior, el colgajo alcanza con seguridad y comodidad hasta los tres cuartos del párpado inferior (75%). Cuando hemos tenido un sufrimiento de la extremidad del colgajo en el cuarto externo del párpado inferior ha cicatrizado con resultado aceptable, sin requerir

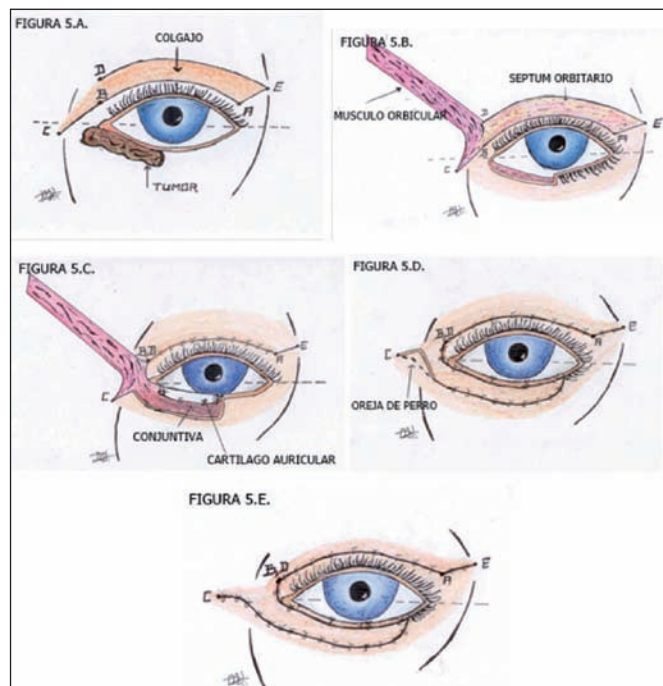


Fig. 5. A: Colgajo musculocutáneo unipediculado interno. Punto A en el surco supratarsal del párpado superior, arriba y en la misma dirección del ángulo externo. Punto B en el surco supratarsal del párpado superior, arriba y en la misma dirección del ángulo interno. Punto C abajo y fuera del punto B, 5 mm más abajo de la línea horizontal que pasa entre los ángulos interno y externo. Punto D arriba a 7 o 10 mm del punto B. Punto E arriba y fuera del punto A, sobre el borde orbitario. B: Disección del colgajo. La distancia entre B y D es el pedículo vascular del colgajo. C: Sutura de la zona donante desde A a B. Unión con sutura de los puntos B y D encima y en la misma dirección del ángulo interno. El injerto de cartilago auricular reconstruye la lamela interna, suturada en ambos extremos al remanente del tarso y al tendón cantal interno o al periostio. D: Rotación del colgajo y sutura a la zona receptora. En el punto C se marca la oreja de perro de la piel del dorso nasal a retirar. E: Sutura final con el colgajo en posición adecuada.

cirugía adicional. Es preferible mantener la extensión de la reconstrucción hasta los tres cuartos internos.

RESULTADOS

Entre 1991 y 2013, el autor principal del trabajo realizó 57 procedimientos quirúrgicos de reconstrucción palpebral utilizando un colgajo musculocutáneo unipediculado de párpado superior. Los pacientes fueron 32 varones (56,1%), con un promedio de edad de 59,8 años (entre 18 a 89 años, Desviación Estándar, DE \pm 18,1 años). El carcinoma basocelular, en 49 pacientes (85,9%) fue la principal indicación de cirugía, seguido por traumatismos 7% (4 pacientes), ectropión 3,5% (2 pacientes), carcinoma espino celular 1,8% (1 paciente), y carcinoma sebáceo 1,8% (1 paciente). El tiempo de evolución entre el inicio de los síntomas y la consulta fue de 3,48 años (DE \pm 3,38 años).

Se realizó reconstrucción del párpado y de los cantos utilizando el colgajo musculocutáneo unipediculado de párpado superior de pedículo externo en 44 pacientes (77,1%) y de pedículo interno en 13 pacientes (22,9%). Se asoció a otras técnicas en 8 casos (14%), siendo las mismas: colgajo de Mustardé 5,2% (3 pacientes), injerto de piel 3,5% (2 pacientes), colgajo geniano 3,5% (2 pacientes) y colgajo de deslizamiento 1,8% (1 paciente).

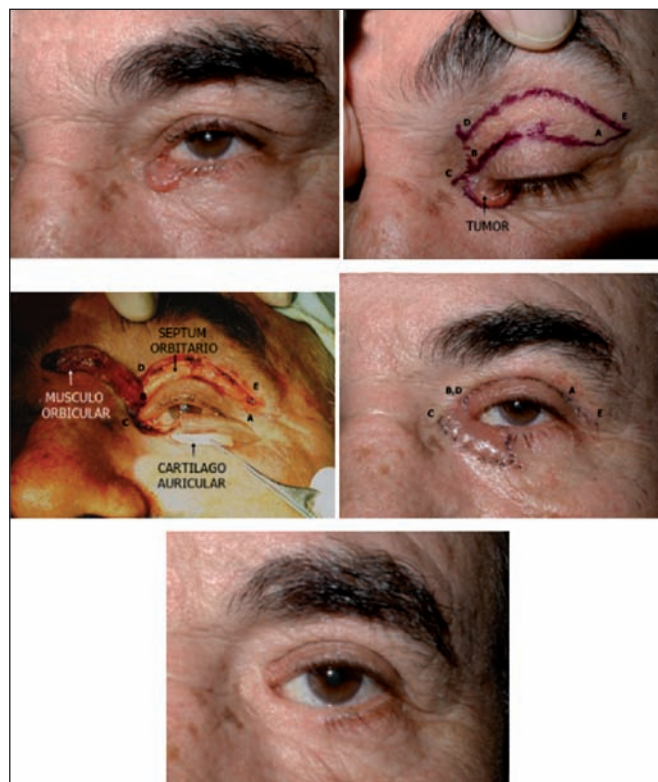

Fig. 6. A: Varón de 63 años, carcinoma basocelular de 1 año de evolución. El tumor afecta al párpado inferior en el ángulo interno. B: Diseño del colgajo musculocutáneo de párpado superior de pedículo interno. C: Disección del colgajo y resección de dos cuartos del párpado inferior y ángulo interno. El cartilago auricular retirado de la escafa, la extremidad interna se sutura al tendón cantal interno con dos puntos de hilo inabsorbible 6-ceros, y la extremidad externa al muñón del tarso. D: Rotación del colgajo con edema y coloración normal a los 7 días de postoperatorio. E: Postoperatorio a los 2 años.

Para la reconstrucción de la lamela posterior se utilizó cartilago auricular en el 84,2% (48 pacientes), septo nasal en el 12,3% (7 pacientes), y en 3,5% (2 pacientes) no se utilizó ningún cartilago por tratarse de reparación de ectropion.

De los 57 pacientes del grupo de estudio se reconstruyó el párpado inferior en 43 (el 75,4%); el párpado inferior con canto externo en 4 pacientes (7%); el párpado inferior con canto interno en 5 pacientes (8,7%); el párpado superior con párpado inferior y canto interno en 2 pacientes (3,5%); el párpado superior con párpado inferior y canto externo en 2 pacientes (3,5%); y el párpado inferior con canto interno y externo en 1 paciente (1,8%).

Observamos complicaciones en el 7% (4 pacientes): granuloma del cartilago 3,5% (2 pacientes) y sufrimiento epitelial del colgajo 3,5% (2 pacientes). El tejido de granulación fue resecaado en consultorio con tijera y ayuda de gotas de colirio anestésico, con curación completa sin ningún inconveniente. La desepitelización de la extremidad del colgajo se resolvió espontáneamente con cicatrización por segunda intención, sin mayores consecuencias. Ambos casos se dieron en colgajos de 5 mm de ancho, de los cuales uno era de pedículo externo y otro de pedículo interno.

En el 10,7% (6 pacientes) recogimos secuelas postoperatorias: epicanto secundario 3,5% (2 pacientes) que fueron tratados con una pequeña zeta-plastia bajo anestesia local; sinequia conjuntival 1,8% (1 paciente) que debido a su poca importancia no fue corregida; epifora 1,8% (1 paciente) de poca intensidad y que no fue tratada; exposición escleral 1,8% (1 paciente) y fondo de saco conjuntival poco profundo 1,8% (1 paciente) que no requirieron ninguna otra cirugía correctiva debido a la renuencia de los pacientes a un segundo procedimiento quirúrgico, aunque se tratara de una pequeña intervención.

Discusión

La reconstrucción de los párpados presenta una larga lista de procedimientos quirúrgicos que indican la dificultad que representa su ejecución. La reconstrucción del canto interno está reconocida como la de mayor dificultad, debido a su anatomía compleja y a la dificultad para obtener tejido de color y espesor adecuados. Una comprensión exacta de las estructuras anatómicas de esta área es un requisito previo necesario para llevar a cabo cualquier reconstrucción quirúrgica de la zona (1,3).

En lesiones muy pequeñas, menores de 15 mm, en el canto interno, que no afectan párpados superior ni inferior, la escisión del tumor con la curación por segunda intención del defecto en personas de edad avanzada es una técnica descrita por algunos autores (4). Cuando la lesión a extirpar se encuentra a 6 mm o más del margen del párpado, permitiendo su escisión con un margen de seguridad de 5 mm, y en aquellas lesiones mayores de 15 mm, superficiales pero con las vías lagrimales intactas, el espesor total de la piel retroauricular podría ser considerado en la reconstrucción del defecto creado (1,5). En lesiones mayores de 15 mm y profundas, hasta el plano óseo, es necesario emplear colgajo de tejidos vecinos.

El colgajo VY para el canto interno y zona vecina de los párpados se utiliza para lesiones de pequeño tamaño; su principal ventaja reside en que aporta piel de color y grosor similares a los de la zona a reparar.

El colgajo glabellar se utiliza en lesiones con pérdida de piel y de tejido celular subcutáneo del canto interno y de las zonas vecinas. Es apropiado para reconstruir defectos profundos que alcanzan el plano óseo, en los que se necesita rellenar el defecto con abundante tejido conjuntivo celular. Este colgajo posee como desventaja la limitada cantidad de tejido disponible, ya que solo alcanza a reconstruir la zona del canto interno localizado más arriba de una línea horizontal entre ambas carúnculas; además aporta un tejido grueso que abulta en el canto interno y que hace necesario el adelgazamiento posterior para adaptarlo a la concavidad natural (6). El colgajo musculocutáneo en isla de los músculos orbicular y nasal es también otra opción a tener en cuenta para esta zona. (7)

El colgajo medio frontal Indio, el más antiguo que se conoce en Cirugía Plástica, está indicado en la recons-

trucción de defectos profundos del canto interno de los párpados y de las zonas vecinas, además de los de el cuarto interno de ambos párpados, y lleva abundante tejido celular para rellenar heridas profundas. Tiene como desventajas que la piel que aporta es más gruesa que la de la zona a reparar, que exige 2 tiempos quirúrgicos, y que la cicatriz medio frontal que deja puede ser visible si la técnica es inadecuada (8).

El colgajo nasogeniano o nasoyugal se utiliza en la reconstrucción total del párpado inferior, aunque provee tejido de color y grosor diferentes, por lo que estéticamente no resulta muy beneficioso (9).

El colgajo de mejilla de Mustardé también puede reconstruir todo el párpado inferior, aunque con dificultad alcanza para reconstruir correctamente el canto interno porque produce ectropion (10). El colgajo zigomático de mejilla basado en la arteria zigomática cutánea, rama de la facial, representa otra opción teniendo en cuenta sobre todo que aporta piel de color y textura similares a las del canto interno y el dorso nasal (11).

El colgajo de Fricke (colgajo supraorbital) presenta un color y textura diferentes y deja la ceja levantada (12).

Los colgajos de Cutler-Beard y el de Landolt-Hughes están indicados en las lesiones de los márgenes de los párpados, aunque se trata de cirugías que requieren 2 tiempos quirúrgicos y oclusión alrededor de 30 días (13).

El colgajo de Tripiet exige un segundo tiempo quirúrgico para la sección de los pedículos. Este colgajo ha dado origen a otros colgajos de párpado, con mayor o menor utilidad, siendo necesario un segundo tiempo quirúrgico para la sección de los pedículos (2).

En cualquier procedimiento de reconstrucción de párpado se retira el tumor maligno con margen quirúrgico alrededor de la lesión por los menos de 4 mm de tejido sano. Para reconstruir el párpado, la capa o lamela interna del párpado correspondiente al tarso y la conjuntiva, se utiliza un injerto de cartílago de la oreja con pericondrio (5) o compuesto condromucoso del septo nasal; la capa externa de piel y músculo orbicular se reconstruye con el colgajo musculocutáneo unipediculado de párpado superior

El cartílago de la oreja puede retirarse de la concha auricular o de la fosa escafoidea. Preferimos el cartílago de la escafa por ser más fino y con menos anfractuosidades que el cartílago de la concha auricular; además, es fácil de obtener. Habitualmente el cartílago del septo nasal es grueso y rígido. Elegimos el injerto compuesto condromucoso del septo nasal en aquellos casos de grandes resecciones en los que se retira la totalidad de la conjuntiva palpebral y gran parte de la conjuntiva escleral del fondo de saco conjuntival inferior, lo que dificulta el recubrimiento conjuntival del cartílago auricular. En estos casos, el recubrimiento del cartílago auricular, proveniente únicamente de la conjuntiva escleral, resulta en un fondo de saco conjuntival inferior de muy poca profundidad, tal y como se nos ha presentado en nuestra experiencia en un caso de reconstrucción total del párpado

inferior tras resección de un tumor maligno de gran tamaño. En el párpado inferior, el injerto de cartílago auricular no debe ser más ancho de 3 a 4 mm, o de lo contrario, a pesar de su gran flexibilidad, el párpado reconstruido puede quedar rígido e incluso alejado del globo ocular. Matsuo (5) describe en su caso número uno la altura exagerada del párpado inferior; si bien no refiere la medida de los injertos, posiblemente se deba al tamaño exagerado del cartílago auricular injertado.

El injerto de cartílago auricular se recubre de epitelio en aproximadamente 3 a 6 semanas, creciendo sobre el pericondrio desde la conjuntiva remanente de la zona receptora después de la resección del tumor, sin producir daño en la córnea a pesar del contacto directo con el injerto (4). Moretti, con un estudio histológico experimental en ratones albinos, confirma el crecimiento espontáneo de la conjuntiva sobre el cartílago injertado, además de no causar ninguna lesión en la córnea (14). Nigro y col. (15), en un estudio histológico en ratones, comprobaron que el promedio de epitelización del injerto de cartílago auricular con pericondrio es significativamente más elevado en 5 semanas que en los párpados reconstruidos con cartílago sin pericondrio. En 2 pacientes de nuestro grupo de estudio en los que la resección fue muy extensa y el injerto de cartílago auricular grande, de 25 x 4 mm, la epitelización tardó 6 semanas y se formó tejido de granulación que fue resecado en el consultorio con tijera y gotas de colirio anestésico, con curación completa y sin ningún inconveniente.

Cuando el tumor fue de gran tamaño y afecta a más de una zona según la clasificación de Spinelli, fue necesario asociar al colgajo unipediculado de párpado superior el colgajo de mejilla de Mustardé (4 casos), injerto de piel retroauricular de espesor total (2 casos), y colgajo geniano (2 casos), para reconstruir el párpado y las zonas aledañas a la región septal y orbitaria del párpado inferior, restringiendo el uso del colgajo musculocutáneo unipediculado exclusivamente a la región septal y orbitaria. Abulafia y col. combinan el colgajo frontal con un colgajo de mejilla de Mustardé en la reconstrucción de grandes resecciones de tumores recidivantes del canto interno (16). Nosotros sugerimos que no existe una técnica quirúrgica adaptable a todos los casos de reconstrucción palpebral, sino que el tamaño y la localización de los tumores obligan al cirujano a manejar varias técnicas quirúrgicas (17).

El colgajo musculocutáneo de pedículo externo o interno es un colgajo versátil, flexible, confiable, lleva músculo y piel de color, espesor y textura adecuados, no requiere oclusión prolongada del ojo, ni causa complicación en la zona donante.

El colgajo musculocutáneo de pedículo externo está indicado en la reconstrucción del párpado inferior, parcial o total, desde el canto externo hasta el punto lagrimal (Zona II de Spinelli y Jelks), y el canto externo (Zona IV de Spinelli y Jelks) (1). El pedículo externo recibe su irri-

gación, posiblemente, de una rama de la arteria lagrimal. Uno de nuestros pacientes con ectropión senil, con atrofia importante de piel del párpado inferior, tratado con un colgajo musculocutáneo unipediculado externo de 5 mm de ancho, presentó sufrimiento de piel y desepitelización de la extremidad del colgajo que se resolvió con cicatrización por segunda intención sin mayores consecuencias; por lo tanto, consideramos que es más prudente mantener en 7 mm la anchura del colgajo.

En el colgajo musculocutáneo de pedículo interno, la nutrición del pedículo proviene de los vasos perforantes de las arterias supra e infratroclear. Esto confiere al colgajo una muy buena versatilidad ya que puede girar casi 180°, aumentando así el área de reconstrucción. Está indicado en la reconstrucción del canto interno (Zona III de Spinelli y Jelks) y de los tres cuartos internos del párpado inferior (parte de la Zona II de Spinelli y Jelks) (1).

Debido a las ventajas que hemos descrito del colgajo musculocutáneo unipediculado en la reconstrucción de los párpados y de los cantos palpebrales, la sistematización de la técnica utilizando puntos de referencias anatómicos hace fácil la ejecución de la cirugía, lo que permite su adecuada aplicación incluso para los cirujanos no muy familiarizados con las técnicas quirúrgicas de reconstrucción de los párpados.

Dirección del autor

Dr. Elvio Martínez Vera
Mayor Bullo 541
Asunción, Paraguay
correo electrónico: elviomv@gmail.com

Bibliografía

1. **Spinelli, HM and Jelks GW.:** Periocular Reconstruction: A systematic approach. *Plast. Reconstr. Surg.* 1993; 91 (6): 1017-1024.
2. **Elliot D; Britto J.A.:** Tripiet's innervated myocutaneous flap 1889. *Br. J. Plast. Surg.* 2004; 57(6): 543-549.
3. **Moy, R.L. and Ashjian A.:** Periorbital reconstruction. *J Dermatol. Surg. Oncol.* 1991; 17:153.
4. **Glenn W.J.:** Medial canthal reconstruction using a medially based upper eyelid myocutaneous flap. *Plast. Reconstr. Surg.* 2002 Dec;110 (7):1636-1643.
5. **Kiyoshi Matsuo, Takeshi Hirose, Nobuyuki Takahashi:** Lower eyelid reconstruction with conchal cartilage graf. *Plast. Reconstr. Surg.* 1987.: 547-552.
6. **Doermann, A. Hauter, D., Zook, FE.G., and Russel R.C.:** V-Y Advancement flaps of tumor excision defects of the eyelids. *Ann. Plast. Surg.* 1989; 22:429.
7. **Lagares Borrego, A. et al.:** Reconstrucción de párpado inferior mediante colgajos miocutáneos en isla de los músculos orbicular y nasal. *Cir. plást. iberolatinoam.*, 2009,35 (1):35-42.
8. **Di Francesco LM, Codner MA, McCord CD.:** Upper Eyelid Reconstruction. *Plast. Reconstr. Surg.* 2004;114 (7):98e-107e.

9. **Yoshimura Y, Nakajima T, Yoneda K.:** Reconstruction of the entire upper eyelid area with a subcutaneous pedicle flap based on the orbicularis oculi muscle. *Plast. Reconstr. Surg.* 1991;88(1):136-139.
10. **Mustardé JC.:** Application of plastic surgery principles in the orbital region. *Trans Ophthalmol Soc U K.* 1976; 96(1):35-38.
11. **Abullarade, J. de.:** Reconstrucción de canto interno y pared lateral nasal con colgajo zigomático de mejilla. *Cir. plást. iberolatinoam.*, 2009, 35 (2): 123-128.
12. **Wilcsek G, Leatherbarrow B, Halliwell M, Francis I.:** The 'RITE' use of the Fricke flap in periorbital reconstruction. *Eye (Lond).* 2005;19(8):854-860.
13. **Cutler, M. L. and Beard, C.:** A method for partial and total upper lid reconstruction. *Am J. Ophthalmol.* 1995, 39:11.
14. **Moretti E.A., Gomez, García,F., Gallo S., Alonso, E., Fodor, M.:** ¿Es necesaria la reconstrucción de la conjuntiva? Trabajo experimental en conejos albinos para evaluar la neogénesis de la conjuntiva. *Cir. plást. iberolatinoam.* 2007, 33 (1): 63-68.
15. **Nigro MV, Friedhofer H, Natalino RJ, Ferreira MC.:** Comparative analysis of the influence of perichondrium on conjunctival epithelialization on conchal cartilage grafts in eyelid reconstruction: experimental study in rabbits. *Plast Reconstr Surg.* 2009;123(1):55-63.
16. **Abulafia, A.J., Saladino, C.N., Viñas, V., Viñal, M.A.:** Manejo quirúrgico conservador del epiteloma basocelular infiltrante del canto interno. *Cir. plást. iberolatinoam.*, 2011. 37 (1): 7-20.
17. **Martínez Vera, E., Melgarejo Rivas, D., Arrúa Caballero, M, Cardozo Cabral, S.:** Tumor de párpados: 241 casos: hallazgos y desafíos para la reconstrucción. *Cir. plást. iberolatinoam.*, 2013, 39 (2): 145-152.