

Sobrecrecimiento bacteriano intestinal

Rodrigo Quera P^{1,2}, Eamonn MM Quigley³,
Ana María Madrid S¹.

Small intestinal bacterial overgrowth. An update

Small intestinal bacterial overgrowth (SIBO) is characterized by nutrient malabsorption, associated with an excessive number of bacteria in the proximal small intestine. Unfortunately, the diagnosis of bacterial overgrowth presents several difficulties and limitations, and as yet there is not a widespread agreement on the best diagnostic test. SIBO occurs when there are alterations in intestinal anatomy, gastrointestinal motility, or a lack of gastric acid secretion. The true association between SIBO and irritable bowel syndrome and celiac disease remains uncertain. The treatment usually consists in the eradication of bacterial overgrowth with repeated courses of antimicrobials, nutritional support and when it is possible, the correction of underlying predisposing conditions (Rev Méd Chile 2005; 133: 1361-70). (Key Words: Anti-bacterial agents; Celiac disease; Irritable bowel syndrome; Malabsorption syndromes)

Recibido el 28 de febrero, 2005. Aceptado el 29 de marzo, 2005.

¹Sección de Gastroenterología, Departamento de Medicina, Hospital Clínico de la Universidad de Chile.

²Servicio de Gastroenterología, Clínica Las Condes, Santiago de Chile.

³Alimentary Pharmabiotic Centre, Department of Medicine Cork University Hospital. Cork, Irlanda.

La microflora gastrointestinal humana es un complejo ecosistema de aproximadamente 500 especies bacterianas que colonizan el tracto alimentario poco después del nacimiento y que mantienen su composición relativamente constante a través de la vida¹. Normalmente, sólo un pequeño número es encontrado en el intestino delgado al compararlos con los existentes en el

colon. Dado que la flora bacteriana es excluida del intestino delgado, se evita su competencia con el hospedero en el sitio de digestión y absorción de alimentos. Cultivos de contenido yeyunal pueden no detectar bacterias hasta en 33% de los sujetos sanos. Cuando las bacterias están presentes, ellas son usualmente *lactobacillus*, enterococo, estreptococo, y otras bacterias aeróbicas gram (+) o anaerobios facultativos. El recuento bacteriano raramente supera las 10⁴ unidades formadoras de colonias (UFC). La microbiología del ileon terminal representa una área de transición entre la escasez de bacterias en el yeyuno, principalmente especies aeróbicas, y la densa población de bacterias anaeróbicas encontradas en el colon. El

Correspondencia a: Dr. Rodrigo Quera P. Sección de Gastroenterología, Hospital Clínico de la Universidad de Chile. Santos Dumont 999, Independencia, Santiago. Teléfono: 6788350. E mail: rodrigoquera@yahoo.es

recuento de bacterias proximal a la válvula ileocecal puede ser tan alto como 10^9 UFC, predominando organismos Gram-negativos y aerobios. En el colon, la concentración y variedad de la flora cambia drásticamente. Pueden encontrarse concentraciones tan altas como 10^{12} UFC y comprenden principalmente anaerobios como bacteroides, porfiromonas, bifidobacterias, *lactobacilli* y *clostridia*¹.

La flora entérica normal influencia una variedad de funciones intestinales. Azúcares de la dieta no absorbidos son metabolizados por disacaridasas bacterianas, hacia ácidos grasos de cadena corta, los cuales son finalmente absorbidos y utilizados como un recurso energético para la mucosa colónica. Vitaminas y nutrientes (folato y vitamina K), son producidos por las bacterias colónicas. La relación entre el sistema inmune del hospedero y la flora no patógena es importante para proteger al hospedero de la colonización con gérmenes patógenos^{2,3}. Dentro del lumen intestinal, el metabolismo bacteriano de algunos fármacos como sulfasalazina, es esencial para la liberación de metabolitos activos.

En contraste, en el sobrecrecimiento bacteriano intestinal (SBI), la flora bacteriana presenta características de flora colónica y orofaríngea como estreptococo (71%), *Escherichia coli* (69%), estafilococos (25%), micrococcos (22%) y *Klebsiella* (20%)⁴. Sin duda, el SBI es un cuadro controversial porque aunque su definición es cuantitativa, ésta depende de la localización y de la flora bacteriana no cultivable. Además, el diagnóstico de SBI está basado en consecuencias como malabsorción y en métodos diagnósticos no-invasivos (tests espirados). Con esto en mente, el SBI es usualmente definido como un recuento bacteriano $>10^5$ UFC/ml en el intestino delgado proximal^{5,6}. Otros autores también consideran SBI un recuento bacteriano $\geq 10^3$ UFC/ml, si las bacterias aisladas en el aspirado yeyunal son bacterias que normalmente colonizan el colon o si la misma especie se encuentra ausente en la saliva o en el jugo gástrico⁶.

Epidemiología. Los datos de la prevalencia del SBI dependen de la población estudiada y el método diagnóstico empleado para detectar y definir la presencia de SBI. La prevalencia usando tests espirados varía de acuerdo al tipo y dosis del sustrato usado (Tabla 1). En sujetos sanos, el SBI

ha sido descrito en 0-12,5% con test espirado con glucosa, 20-22% con test con lactulosa y 0-35% con test con (¹⁴C)D-xilosa. La población senescente puede ser particularmente susceptible a la presencia de SBI, influida por la carencia de acidez gástrica y el consumo de fármacos que pueden causar hipomotilidad. Aunque se ha diagnosticado SBI usando test con (¹⁴C)D-xilosa, hasta en 35% de los sujetos senescentes sanos con hipoclorhidria, otros han descrito que el SBI puede ser una importante causa de malabsorción oculta en esta población²².

Patogénesis. Varios mecanismos de defensa del hospedero determinan el número y tipo de bacterias que se encuentran en el intestino delgado. En el estómago, el ácido elimina y suprime el crecimiento de la mayoría de los organismos que ingresan a través de la orofaringe. En el intestino delgado, la acción de las fuerzas propulsivas y especialmente la fase III del complejo motor migratorio, limita la capacidad de las bacterias para colonizar el intestino delgado²³. Otros factores protectores son la integridad de la mucosa intestinal, su capa de mucus; secreciones intestinal, biliar y pancreática; efectos protectores de la flora comensal como *lactobacillus* y la válvula ileocecal²³. La dismotilidad intestinal más que la hipoclorhidria de ayuno o la inmunodeficiencia es responsable de la presencia de SBI en sujetos senescentes^{21,22}.

Enfermedades que alteran uno o más de estos mecanismos de defensa pueden asociarse con SBI (Tabla 2). Enfermedades con deterioro de la motilidad intestinal predisponen a un aumento de la flora bacteriana en el intestino delgado y son causas conocidas de SBI. En pacientes con pancreatitis crónica, el SBI resulta de una disminución de la motilidad intestinal por cambios inflamatorios, obstructivos y el uso de narcóticos. Contenido intestinal estancado dentro de las fistulas, enterostomías y anastomosis ha sido relacionado a la presencia de SBI. Recientemente, el SBI ha sido asociado con síndrome de intestino irritable (SII)^{19,24,25}, enfermedad celíaca²⁰, enfermedad hepática por hígado graso no alcohólico y peritonitis bacteriana espontánea⁶; sin embargo el mecanismo de esta asociación permanece desconocido. Aplicando test espirado con lactulosa, Pimentel et al¹⁹ encontraron que

Tabla 1. Prevalencia de sobrecrecimiento bacteriano intestinal (SBI) de acuerdo a las características de las poblaciones incluidas en los estudios y al método empleado en el diagnóstico

Referencia N°	Población incluida	Test diagnóstico	Comentarios
7	Niños con diarrea crónica y/o dolor abdominal	TEG	34% tuvo SBI
8	Niños con fibrosis quística	TEL	32% tuvo SBI
9	Adultos con malabsorción	Aspirado yeyunal	42% tuvo SBI
10	Enfermedad de Crohn	TEL y metano	23% tuvo SBI (30% en pacientes con cirugía previa y 18% en pacientes no operados)
11	Pancreatitis crónica	TEL	92% tuvo SBI
12	Enteropatía por radiación	TEX y TEG	39% tuvo SBI detectado por TEX (50% de esos tuvo cultivo negativo)
13	Diarrea crónica y diabetes mellitus	TEG	43% tuvo SBI
14	Esclerodermia	TEL	62,5% tuvo SBI
15	Distrofia miotónica	Test espiratorio con ácidos biliares	10% tuvo test espiratorio anormal
16	Gastrectomía total	TEG	86% del grupo con Y de Roux tuvo SBI. 91% del grupo con «pouch» yeyunal tuvo SBI
17	Esteatohepatitis no alcohólica	TEX/TEL	50% tuvo SBI
18	Cirrosis hepática	Aspirado yeyunal	33% de los pacientes con hipertensión portal tuvo SBI vs 0% de los pacientes sólo con cirrosis
19	Síndrome intestino irritable	TEL	84% tuvo SBI
20	Enfermedad celiaca con síntomas gastrointestinales persistentes	TEL	66,7% tuvo SBI
21	Senescentes sintomáticos	Aspirado yeyunal	65% tuvo SBI

TEG: test espirado con glucosa. TEL: test espirado con lactulosa. TEX: test espirado con ¹⁴C-dXilosa.

84% de sus pacientes con SII presentaban SBI. Una normalización del test espirado, usando neomicina, resultó en una mejoría significativa del SII. Además, la excreción de metano en el test espiratorio se asoció notoriamente con el subgrupo de SII con predominio de constipación. El mismo grupo encontró que sus pacientes con SII tenían una disminución en el número y duración de la fase III del complejo motor migratorio comparado con sujetos controles. Tursi et al²⁰ encontraron que 67% de sus pacientes con enfermedad celiaca y síntomas gastrointestinales persistentes, post supresión de gluten,

tuvieron SBI diagnosticado con test con lactulosa. La erradicación del SBI condujo a la desaparición de sus síntomas gastrointestinales. Finalmente, otros estudios han descrito una relación entre SBI y enfermedad hepática, así como con sus complicaciones. Gunnarsdottir et al¹⁸ encontraron que pacientes cirróticos con hipertensión portal tuvieron mayor prevalencia de SBI diagnosticado por aspirado de contenido yeyunal que pacientes sin hipertensión portal. Bauer et al⁶ no encontraron asociación significativa entre SBI diagnosticado por aspirado de contenido yeyunal y riesgo de desarrollar peritonitis bacteriana intestinal.

Tabla 2. Condiciones clínicas asociadas con sobrecrecimiento bacteriano intestinal

Estasis del intestino delgado:

Alteraciones anatómicas:

- Enfermedad diverticular del intestino delgado
- Quirúrgicas (Billroth II, anastomosis término-lateral)
- Estenosis (enfermedad de Crohn, radiación, cirugía)

Alteraciones de la motilidad del intestino delgado:

- Neuropatía por diabetes mellitus
- Esclerodermia
- Amiloidosis
- Hipotiroidismo
- Pseudobstrucción intestinal
- Enteritis por radiación
- Enfermedad de Crohn

Alteración en la comunicación entre el tracto digestivo proximal y el distal

- Fístula gastrocólica o yeyunocólica
- Resección de la válvula ileo-cecal

Multifactorial

- Enfermedad hepática
- Síndrome de intestino irritable
- Enfermedad celíaca
- Pancreatitis crónica
- Deficiencia inmune (Ej.: SIDA, desnutrición severa)
- Enfermedad renal terminal
- Población senescente

Efectos del SBI sobre el tracto intestinal. Anormalidades relacionadas con la excesiva colonización involucran factores que incluyen el metabolismo bacteriano, injuria de la submucosa, efectos sobre la motilidad postprandial y disminución de la ingesta de alimentos secundaria a los síntomas gastrointestinales causados por SBI²⁶. El deterioro de la absorción de nutrientes puede atribuirse a efectos intraluminales de la flora bacteriana combinado con la injuria de la mucosa, debida al daño del enterocito por adherencia de las bacterias, producción de enterotoxinas, efectos por déficit de cobalamina²⁷ y la producción de ácidos biliares deconjugados como el litocólico^{26,28}. La malabsorción de carbohidratos resulta de una combinación

de la degradación de carbohidratos por las bacterias y pérdida de la actividad de las disacaridasas ubicadas en el borde en cepillo de la mucosa, por el daño de los enterocitos. La flora bacteriana anaeróbica y facultativa contiene proteasas capaces de remover componentes de la superficie de la membrana intestinal, lo que contribuiría a la deficiencia de disacaridasas. Los carbohidratos no absorbidos son metabolizados por la flora colónica a ácidos orgánicos de cadena corta. Esto aumenta la osmolaridad del líquido intestinal, contribuyendo a la diarrea. Además, la injuria de la mucosa interfiere con la absorción de carbohidratos. La malabsorción de proteínas es multifactorial y resulta de la utilización intraluminal de

proteínas de la dieta por las bacterias, deterioro de la absorción, y desarrollo de enteropatía perdedora de proteínas. En un tercio de los pacientes, el SBI puede ser severo provocando incluso déficit de vitaminas como B₁₂ y liposolubles (A, D y E).

Aunque en el SBI las características histológicas del intestino delgado no son distintivas, puede asociarse con una disminución de la altura de las vellosidades, profundidad de las criptas, engrosamiento de la mucosa, aumento de los linfocitos intraepiteliales, y áreas focales de ulceraciones y erosiones²⁹. Estas alteraciones se normalizan después del tratamiento antibiótico. Oxidantes generados por la xantinoxidasa ileal son importantes en la patogénesis del daño de la mucosa inducido por endotoxinas. Concentraciones intraluminales de IgA2, IgM, e IL-6 (pero no de IFN- γ y FNT- α), se encuentran aumentadas en pacientes con SBI, especialmente cuando el sobrecrecimiento incluye bacterias de tipo colónico³⁰.

El término «sepsis derivada del intestino» es usado para describir un estado de inflamación sistémica con disfunción orgánica después de un estrés catabólico severo, iniciado y perpetuado por la flora bacteriana intestinal. Aunque el intestino juega un rol en el desarrollo de sepsis y falla multiorgánica, estudios recientes han descrito que la bacteremia intestinal, incluso con los patógenos nosocomiales, es un evento con bajo potencial inflamatorio y, por sí mismo, sería un estímulo insuficiente para una respuesta inflamatoria sistémica y un estado de falla multiorgánica que ocurre después de un estrés catabólico severo y prolongado. Parece más probable que alteraciones en la función inmune intestinal y la interacción entre sistema inmune asociado al intestino y el resto del huésped podrían resultar en una causa-efecto³¹.

Características clínicas. Las manifestaciones clínicas del SBI dependen de la severidad y de su causa. Aunque los síntomas pueden ser inespecíficos, la combinación de diarrea, esteatorrea, plenitud pos-

trandial, meteorismo, flatulencia, dolor abdominal y déficit de vitaminas puede ser considerada sugerente de SBI^{7,32,33}. En contraste, estos síntomas pueden causar confusión diagnóstica si se presentan en pacientes con SII, dispepsia pseudoulcerosa, enfermedad celíaca y enfermedad de Crohn. Los exámenes de laboratorio revelan anemia, generalmente macrocítica, debida a la malabsorción de vitamina B₁₂ por unión e incorporación de esta vitamina en las bacterias. Sin embargo, el sangrado por úlceras y erosiones puede causar anemia microcítica³⁴. Los niveles de folato y vitamina K son generalmente normales o elevados, dada la capacidad de las bacterias de sintetizarlos. En casos avanzados puede desarrollarse un déficit de micronutrientes, neuropatía y malnutrición.

Diagnóstico. Cualquier paciente, especialmente con condiciones asociadas a SBI, que presente síntomas compatibles con SBI, debe ser evaluado para confirmar su presencia (Figura 1). El diagnóstico de SBI es un tema de controversia. Varios métodos invasivos y no invasivos, con diferente

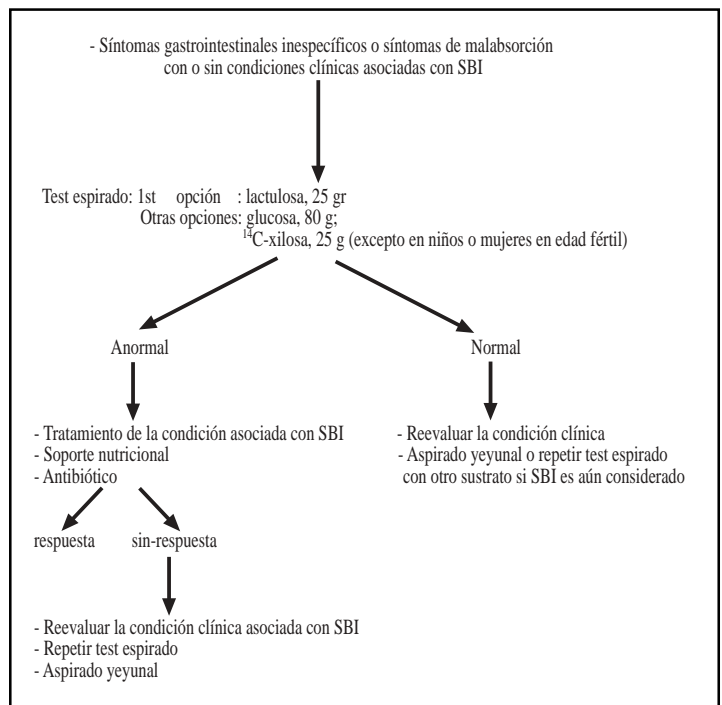


FIGURA 1. Algoritmo diagnóstico en pacientes con sobrecrecimiento bacteriano intestinal (SBI).

sensibilidad y especificidad, han sido utilizados en su diagnóstico (Tabla 3).

Aunque el aspirado y el cultivo directo del contenido intestinal son considerados el estándar de oro para el diagnóstico del SBI³⁵, estos métodos poseen limitaciones, como la potencial contaminación con flora bacteriana orofaríngea durante el procedimiento y el hecho de que las bacterias pueden estar en parche y por tanto no ser captadas con un único aspirado. Además el SBI puede comprometer sólo las áreas más distales del intestino delgado, quedando fuera del alcance de la instrumentalización habitual. El cultivo de los organismos anaeróbicos requiere una compleja técnica microbiológica y una proporción desconocida de bacterias no son cultivables por los métodos disponibles actualmente. En términos cualitativos y cuantitativos, algunos estudios han encontrado una correlación significativa entre los sistemas de tubo abierto y cerrado. Por tanto, una posible contaminación originada del uso de un sistema abierto parece no tener importancia en el diagnóstico del SBI. La reproducibilidad del aspirado y cultivo del contenido yeyunal se ha descrito tan baja como 38%, en comparación con el 92% para el test de hidrógeno espirado. Además, estos tests diagnósticos pueden ser molestos e invasivos para pacientes con síntomas inespecíficos. Por esta razón, una serie de diferentes tests no invasivos han sido sugeridos para el diagnóstico del SBI^{36,37}. El principio del test de

hidrógeno espirado es la administración de un carbohidrato (lactulosa, d-xilosa, glucosa), que al ser degradado por las bacterias produce un aumento de los niveles de hidrógeno espirado en pacientes con SBI. La producción de hidrógeno es un fenómeno normal en todos los sujetos. La ingestión de ciertos alimentos como pan, fibras y pastas; consumo de tabaco; presencia de bacterias orales, y enfermedad pulmonar, pueden afectar su exactitud diagnóstica. El diagnóstico de SBI con estos tests es establecido cuando los niveles de hidrógeno espirado aumentan más de 10 partículas por millón (ppm) sobre el basal, en 2 muestras consecutivas, durante los primeros 60 min de estudio o si los niveles de hidrógeno espirado basal exceden 20 ppm (Figura 2). Este último criterio ha sido descrito en pacientes celíacos no tratados. Sin embargo, la fermentación de carbohidrato residual por la flora orofaríngea puede también contribuir al aumento de los niveles de hidrógeno y sobreestimar el nivel de hidrógeno en ayunas. Este problema se puede resolver enjuagando la boca con clorohexidina previo al examen. La confiabilidad de estos tests ha sido criticada, especialmente cuando existen desórdenes asociados con deterioro del vaciamiento gástrico o tránsito intestinal rápido. Además, estudios han descrito que 15-27% de los sujetos sanos poseen flora no productora de hidrógeno; por tanto, mediciones aisladas de hidrógeno pueden subestimar los resultados positivos³⁶. Como hidró-

Tabla 3. Métodos para el diagnóstico de sobrecrecimiento bacteriano intestinal

Test	Sensibilidad (%)	Especificidad (%)	Complejidad y/o invasivo*
Cultivo de aspirado yeyunal	100	100	sí
Cultivo de biopsia de intestino delgado	90,3	100	sí
Test espirado con ¹⁴ C-d-xylosa	14,3-95	100	sí*
Test espirado con glucosa	6-93	78-100	no
Test espirado con lactulosa	6-68	44-70	no
Test de hidrógeno espirado con arroz	33-81	67-91	no
Cromatografía gas-líquida, de líquido yeyunal	56	100	sí
Test espirado de ácidos biliares	33-70	60-76	no

* Test utiliza como marcador ¹⁴C, existiendo el riesgo de radioactividad.

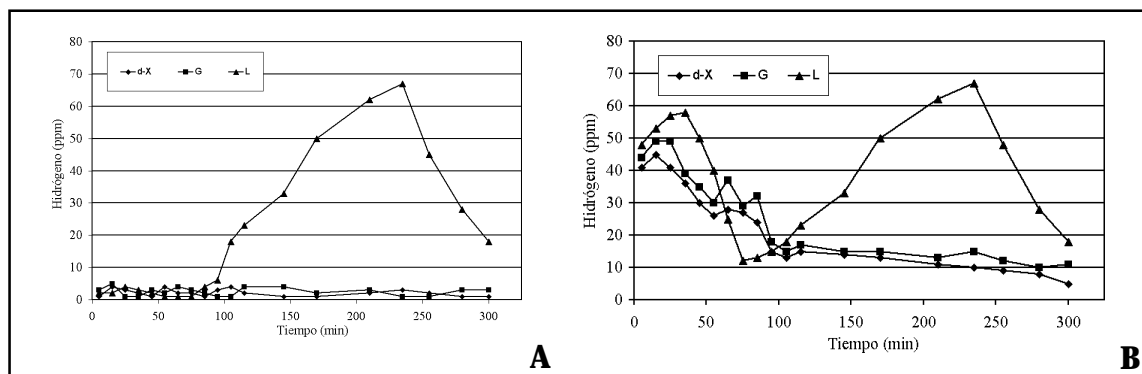


Figura 2. Test diagnóstico no invasivo (test espirado) A. Test espirado normales con d-Xilosa (d-X), glucosa (G), y lactulosa (L). B. Test espirado anormal con d-Xilosa (d-X), glucosa (G), y lactulosa (L) mostrando la presencia de sobrecrecimiento bacteriano intestinal.

geno y metano son productos finales del metabolismo de las bacterias anaeróbicas en el intestino, la medición de metano puede proveer información útil en este grupo.

El test de C¹⁴-d-xilosa parece tener mejor sensibilidad y especificidad en el diagnóstico del SBI, ya que es predominantemente catabolizada por bacterias Gram (-), siendo así excelente sustrato para el diagnóstico del SBI. Dado que el C¹⁴ es asociado con radiación, el test con C¹³-d-xilosa ha sido usado como sustrato en niños y mujeres en edad fértil. El test espirado con lactulosa ha demostrado ser seguro, fácil de realizar y puede ser usado en niños y mujeres en edad fértil. Siendo la lactulosa una azúcar no absorbida en el intestino y asumiendo que la flora colónica no ha sido alterada, todo sujeto debe tener una elevación del hidrógeno espirado a la llegada de la lactulosa al colon, después de 80 min de su ingesta. En el SBI, la elevación ocurre en los primeros 60 min. Un doble ascenso (SBI y elevación colónica) ha sido definido previamente como un test con lactulosa alterado, aunque en algunas oportunidades ellos son reconocidos como tiempo de tránsito orocecal rápido o como la entrega precoz de sustrato fermentable hacia la flora cecal. Algunos estudios han descrito que la combinación del test con lactulosa y cintigrafía puede aumentar la especificidad a 100%; sin embargo, la sensibilidad permanece aún cercana al 40%. Además, curvas planas con lactulosa

pueden encontrarse en pacientes con alteración de la flora bacteriana (antibiótico, diarrea y flora no productora de hidrógeno), desórdenes de la motilidad y producción excesiva de metano. Los pacientes deben esperar a lo menos una semana post término del tratamiento antibiótico para realizar este estudio. Como la glucosa es rápidamente absorbida en el intestino delgado proximal, sólo un sobrecrecimiento proximal puede ser detectado por un test con glucosa. La principal ventaja sobre otros sustratos no absorbibles (lactulosa) es que cualquier *peak* es anormal³⁶.

En pacientes con déficit de vitamina B₁₂, el SBI puede ser diagnosticado durante la evaluación del test de Schilling si la administración de antibióticos normaliza la absorción de vitamina B₁₂.

Tratamiento. Aunque 20 a 22% de los sujetos sanos pueden presentar SBI utilizando test espirado con C¹⁴-d-xilosa o lactulosa^{17,19}, la presencia de síntomas gastrointestinales asociados a un test de SBI positivo, apoya la decisión de tratar (Figura 1). Existen tres componentes en el tratamiento del SBI: tratamiento de la enfermedad o condición asociada; erradicar el SBI; evaluar las deficiencias nutricionales y tratarlas. Claramente, el primer objetivo debe ser corregir la enfermedad asociada. Lamentablemente, condiciones asociadas con SBI, como son las miopatías viscerales y el divertículo yeyunal, no son reversibles. Los medicamentos asociados con estasis intestinal debido a la inhibi-

ción de la motilidad intestinal o la acidez gástrica deben ser substituidos.

Cuando la corrección de una condición clínica asociada con SBI no es una opción, el manejo está basado en un tratamiento antibiótico^{19,38-40}. Su objetivo no debe ser erradicar la flora bacteriana sino modificarla para lograr una mejoría en los síntomas. Aunque, idealmente, la elección de los antimicrobianos debe reflejar la susceptibilidad *in vitro*, esto es impracticable ya que son muchas bacterias con diferentes sensibilidades a los antibióticos. El tratamiento en la mayoría es empírico y debe cubrir tanto flora aeróbica como anaeróbica. Los antibióticos más usados son ciprofloxacino, norfloxacina, metronidazol, cotrimoxazol, doxiciclina, amoxicilina-ácido clavulánico, tetraciclina, cloranfenicol y neomicina. Un tratamiento único por 7 días puede mejorar los síntomas entre 46 y 90% de los pacientes con SBI y normalizar el test espirado en 20-75%. Debido a la presencia de síntomas recurrentes, algunos pacientes necesitarán repetir el tratamiento antibiótico (ejemplo los primeros 5-10 días de cada mes) o recibir un tratamiento continuo; en este caso, se sugiere rotar los antibióticos para prevenir el desarrollo de resistencia. Las decisiones sobre el manejo deben ser individualizadas, considerando los riesgos de un tratamiento prolongado como son diarrea, infección por *Clostridium difficile*, intolerancia, resistencia bacteriana, y costo. Por tanto, recomendamos usar

antibióticos con baja toxicidad y baja absorción sistémica, siendo una excelente opción norfloxacina (800 mg/día), amoxicilina-ácido clavulánico (500 mg c/8h), y metronidazol (250 mg c/8 h) por 7 días³⁹. Nuestro grupo demostró que el uso prolongado y alternante de antibióticos puede mejorar las alteraciones motoras, presencia del SBI y función hepática en pacientes con cirrosis hepática³⁹. No es necesario repetir el test diagnóstico si hay mejoría de los síntomas gastrointestinales.

Aunque algunos estudios han evaluado y descrito el efecto de los probióticos en el tratamiento y evolución de enfermedades gastrointestinales, los resultados en SBI todavía no son concluyentes¹⁶. El valor de adicionar algunos agentes prokinéticos como cisaprida y eritromicina, aún permanece incierto. El octeotride estimula la actividad de la fase 3 del complejo motor migratorio y puede usarse en bajas dosis (50 µg/día) en pacientes que no responden a los antibióticos, no los toleran, o desarrollan complicaciones⁴¹.

El apoyo nutricional es un importante componente del manejo del SBI e incluye modificaciones de la dieta como dieta libre de lactosa, reemplazo de vitaminas y la corrección de deficiencias en nutrientes como calcio, magnesio y B₁₂. Como el daño de la mucosa puede persistir, incluso hasta completar la erradicación del SBI, el apoyo nutricional puede ser requerido por un período prolongado de tiempo.

REFERENCIAS

1. SIMON GL, GORVACH SL. The human intestinal microflora. *Dig Dis Sci* 1986; 31: 147-62.
2. CEBRA JJ. Influences of microbiota on intestinal immune system development. *Am J Clin Nutr* 1999; 69: 1046S-51S.
3. WALKER WA. Role of nutrients and bacterial colonization in the development of intestinal host defense. *J Paediatr Gastroenterol Nutr* 2000; 30: S2-7.
4. BOUKNIK Y, ALAIN S, ATTAR A, FLOURIE B, RASKINE L, SANSON-LEPORS MJ ET AL. Bacterial populations contaminating the upper gut in patients with small intestinal overgrowth syndrome. *Am J Gastroenterol* 1999; 94: 1327-31.
5. TOSKISS PP. Bacterial overgrowth of the gastrointestinal tract. *Adv Int Med* 1993; 38: 387-407.
6. BAUER TM, STEINBRUCKNER B, BRINKMANN FE, DITZEN AK, SCHWACHA H, APONTE JJ ET AL. Small intestinal bacterial overgrowth in patients with cirrhosis: prevalence and relation with spontaneous bacterial peritonitis. *Am J Gastroenterol* 2001; 96: 2962-7.
7. DE BOISSIEU D, CHAUSSAIN M, BADOVAL J, RAYMOND J, DUPONT C. Small-bowel bacterial overgrowth in children with chronic diarrhea, abdominal pain, or both. *J Pediatr* 1996; 128: 203-7.

8. LEWINDON PJ, ROBB TA, MOORE DJ, DAVIDSON GP, MARIN AJ. Bowel dysfunction in cystic fibrosis: importance of breath testing. *J Paediatr Child health* 1998; 34: 79-82.
9. GHOSHAL U, GHOSHAL UC, RANJAN P, NAIK SR, APYGGARI A. Spectrum and antibiotic sensitivity of bacteria contaminating the upper gut in patients with malabsorption syndrome from the tropics. *BMC Gastroenterology* 2003; 3: 9-14.
10. CASTIGLIONE F, DEL VECCHIO BLANCO G, RISPO A, PETRELLI G, AMALFI G, COZZOLINO A ET AL. Orocecal transit time and bacterial overgrowth in patients with Crohn's disease. *J Clin Gastroenterol* 2000; 31: 63-6.
11. MANCILLA C, MADRID AM, HURTADO C, ORELLANA C, PEÑA M, TOBAR E ET AL. Sobrecrecimiento bacteriano intestinal, una complicación frecuente en pancreatitis crónica. *Gastr Latinoam* 2004; 15: 4: 315 (abstract).
12. HUSEBYE E, SKAR V, HOVERSTAD T, IVERSEN T, NELBY K. Abnormal intestinal motor patterns explain enteric colonization with gram-negative bacilli in late radiation enteropathy. *Gastroenterology* 1995; 109: 1078-89.
13. VIRALLY-MONOD M, TIELMANS D, KEVORKIAN JP, BOUHNİK Y, FLOURIE B, POROKHOV ET AL. Chronic diarrhoea and diabetes mellitus: prevalence of small intestinal bacterial overgrowth. *Diabetes Metab* 1998; 24: 530-6.
14. MADRID AM, SOTO L, DEFILIPPI CI, CUCHACOVICH M, DEFILIPPI C, HENRÍQUEZ A. Compromiso motor del tubo digestivo en la esclerodermia y su correlación con la clínica. *Gastr Latinoam* 2002; 5: 381 (Abstract).
15. RONNBLOM A, ANDERSON S, DANIELSSON A. Mechanisms of diarrhoea in myotonic dystrophy. *Eur J Gastroenterol Hepatol* 1998; 10: 607-10.
16. IOVONEN MK, AHOLA TO, MATIKAINEN MJ. Bacterial overgrowth, intestinal transit, and nutrition after total gastrectomy. Comparison of a jejunal pouch with Roux-en-Y reconstruction in a prospective random study. *Scand J Gastroenterol* 1998; 33: 63-70.
17. WIGG AJ, ROBERTS-THOMSON IC, DYMCK RB, MCCARTHY PJ, GROSE RH, CUMMINS AG. The role of small intestinal bacterial overgrowth, intestinal permeability, endotoxaemia, and tumour necrosis factor alpha in the pathogenesis of non-alcoholic steatohepatitis. *Gut* 2001; 48: 206-11.
18. GUNNARSDOTTIR S, SADIK R, SHEV S, SIMREN M, SJOVALL H, STOTZEN PO ET AL. Small intestinal motility disturbances and bacterial overgrowth in patients with liver cirrhosis and portal hypertension. *Am J Gastroenterol* 2003; 98: 1362-70.
19. PIMENTEL M, CHOW EJ, LIN HC. Normalization of lactulosa breath testing correlates with symptom improvement in irritable bowel syndrome: a double-blind, randomized, placebo-controlled study. *Am J Gastroenterol* 2003; 98: 412-9.
20. TURSİ A, BRANDIMARTE G, GIORGETTI G. High prevalence of small intestinal bacterial overgrowth in celiac patients with pervasive of gastrointestinal symptoms after gluten withdrawal. *Am J Gastroenterol* 2003; 98: 839-43.
21. RIORDAN SM, MCIVER CJ, WAKEFIELD D, BOLIN TD, DUNCOMBE VM, THOMAS MC. Small intestinal bacterial overgrowth in the symptomatic elderly. *Am J Gastroenterology* 1997; 92: 47-51.
22. MCEVOY A, DUTTON J, JAMES OF. Bacterial contamination of the small intestine is an important cause of occult malabsorption in the elderly. *BMJ* 1983; 287: 789-93.
23. KHOLOUSSY AM, YANG Y, BONACQUISTI K, WITKOWSKI T, TAKENAKA K, MATSUMOTO T. The competence and bacteriologic effect of the telescoped intestinal valve after small bowel resection. *Am Surg* 1986; 52: 555-9.
24. CHESTA J, SILVA M, THOMPSON M, DEL CANTO E, DEFILIPPI C. Sobrecrecimiento bacteriano del intestino delgado en pacientes con cirrosis hepática. *Rev Méd Chile* 1991; 119: 626-32.
25. MADRID AM, HURTADO C, GATICA S, CHACÓN I, TOYOS A, DEFILIPPI C. Producción endógena de alcohol en pacientes con cirrosis hepática, alteración motora y sobrecrecimiento bacteriano. *Rev Méd Chile* 2002; 130: 1329-34.
26. KIRCH M. Bacterial overgrowth. *Am J Gastroenterol* 1990; 85: 231-7.
27. WOLTERS M, STROHLE A, HAHN A. Cobalamin: a critical vitamin in the elderly. *Prev Med* 2004; 39: 1256-66.
28. SHINDO K, MACHIDA M, KOIDE K, FUKUMURA M, YAMEZAKI R. Deconjugation ability of bacteria isolated from the jejunal fluid of patients with progressive systemic sclerosis and its gastric pH. *Hepatogastroenterology* 1998; 45: 1643-50.
29. TOSKES PP, GIANNELLA RA, JERVIS HR, ROUT WR, TAKEUCHI A. Small intestinal mucosal injury in the experimental blind loop syndrome. Lights and electron microscopic and histochemical studies. *Gastroenterology* 1975; 68: 193-203.

30. RIORDAN SM, McIVER CJ, WAKEFIELD D, DUNCOMBE VM, BOLIN TD, THOMAS MC. Mucosal cytokine production in small-intestinal bacterial overgrowth. *Scand J Gastroenterol* 1996; 31: 977-84.
31. ALBERDI J, LAUGHLIN R, LICHEN WU. Influence of the critically ill state on host-pathogen interactions within the intestine: Gut-derived sepsis redefined. *Critic Care Med* 2003; 31: 598-607.
32. KUMAN A, FORSMARK C, TOSKES P. Small bowel bacterial overgrowth, the changing face of an old disease (abstract). *Gastroenterology* 1996; 110: 340.
33. DI STEPHANO M, VENETO G, MALSERVISI S, CORAZZA GR. Small intestine bacterial overgrowth and metabolic bone disease. *Dig Dis Sci* 2001; 46: 1077-82.
34. GIANNELLA RA, TOSKES PP. Gastrointestinal bleeding and iron absorption in the experimental blind loop syndrome. *Am J Clin Nutr* 1976; 29: 754-7.
35. CORAZZA GR, MENOZZI MG, STROCCHI A, RASCITI L, VAIRA D, LECCHINI R ET AL. The diagnosis of small bowel bacterial overgrowth. *Gastroenterology* 1990; 98: 302-9.
36. ROMAGNUOLO J, DAN SCHILLER MSC, BAILEY R. Using breath test wisely in a gastroenterology practice: an evidence-based review of indications and pitfalls in interpretation. *Am J Gastroenterol* 2002; 97: 1113-26.
37. STOZTER PO, KILANDER AF. Comparison of the 1-gram (14)C-D-xylose breath test and the 50-gram hydrogen glucose breath test for diagnosis of small intestinal overgrowth. *Digestion* 2000; 61: 165-71.
38. PIMENTEL M, CHOW E, LIN HC. Eradication of small intestinal bacterial overgrowth reduces symptoms in irritable bowel syndrome. *Am J Gastroenterol* 2000; 95: 3503-6.
39. ATTAR A, FLOURIE B, RAMBAUD JC, FRANCHISSEUR C, RUSZNIEWSKI P, BOUHNİK Y. Antibiotic efficacy in small intestinal bacterial overgrowth-related chronic diarrhea: a crossover, randomized trial. *Gastroenterology* 1999; 117: 794-7.
40. MADRID AM, HURTADO C, VENEGAS M, CUMSILLE F, DEFILIPPI C. Long-term treatment with cisapride and antibiotics in liver cirrhosis: the effect on small intestinal overgrowth, and liver function. *Am J Gastroenterol* 2001; 96: 1251-5.
41. SOUDAH HC, HASLES WL, OWYANG C. Effect of octreotide on intestinal motility and bacterial overgrowth in scleroderma. *N Engl J Med* 1991; 325: 1461-7.