

통풍성 신증의 초음파 소견¹

김미영 · 전우기 · 김호균 · 김용수 · 한창열 · 김영통 · 한성탁 · 이윤우²

목 적: 임상적으로 통풍성 관절염이 있는 환자에서 신수질 조직의 요산 침착으로 인하여 초래되는 신석회화증과 신결석증을 보인 통풍성 신증에 관하여 초음파 소견을 중심으로 고요산혈증과 비교 분석하므로써 그 치료와 예후결정에 관하여 초음파의 유용성을 알아보고자 하였다.

대상 및 방법: 통풍환자로서 다른 만성 신질환이 있는 환자를 제외한 36명을 대상으로 전예에서 초음파를 시행하였고 비교검사로 KUB와 역행성 요로조영술을 실시하였다. 초음파 소견상 신피질의 에코가 정상인 경우를 0등급으로 했을때 신피질과 동등하게 올라간 신수질의 에코정도를 1등급, 신피질 보다 올라갔으나 정상에코의 수질과 혼합되어 분포되어 있는 경우를 2등급, 그리고 거의 모든 신수질에서 고 에코를 보이며 신윤곽의 변형을 보인 경우를 3등급으로 구분하여 각각 혈청 요산치와 비교 분석하였다. 신석회화증과 신결석증은 KUB와 역행성 요로조영술로 비교하여 요산석 여부를 분석하였고 이와 같은 만성상태를 유발하는 인자들에 관하여 분석하였다.

결 과: 정상 혈청요산치 (7mg/dl 이하) 환자 11명중 (group I) 수질의 에코가 정상인 경우 5예, 3등급인 경우 1예 였고 혈청 요산치 (7-9mg/dl)인 환자 12명중 (group II) 인 경우는 수질의 에코가 1등급인 경우 6예, 3등급인 경우 5예 였고, group III 환자 13명(9mg/dl이상)에서는 수질의 에코가 3등급인 경우가 6예 였으며 7-9mg/dl와 9mg/dl이상에서 수질의 에코가 정상인 경우는 없었다. 혈청내 요산이 증가할수록 신수질의 에코가 증가하였고 신윤곽의 변형이 온 12예중 6예는 신수질의 에코가 전반적으로 증가한 3급인 군에서 였다. 신수질의 고에코성 강도는 혈청내 요산치의 상승과 관련이 있으며 group III 군에서 신석회화증과 신결석증이 합병되는 만성 통풍성 신증의 소견을 보였다. 신윤곽의 변형이 온 group III 의 12 예는 고요산 혈증의 상승치와 관련이 있다.

결 론: 통풍 환자에서 초래된 신수질의 고에코성 정도는 혈청내 요산치의 상승과 관련이 있어 초음파 검사는 통풍성 신증을 진단할 수 있고 병기결정을 할 수 있어 치료방침 결정에 도움을 줄 수 있다.

서 론

통풍은 혈청 요산농도가 증가하고 monosodium urate monohydrate (tophi)가 사지의 주요관절주위에 침착하므로써 통증을 유발하고 때로는 활동장애와 기형까지도 초래하는 드문 질환이다. 이 통풍이 신장에서는 간질조직과 혈관을 침범하고 신결석을 형성하므로써 신기능의 장애를 초래한다(1).

통풍의 단계는 무증상과요산혈증, 급성통풍성 관절염, 간발작통풍, 만성통풍성 관절염으로 구별되며 신결석은 어

느시기에고 일어날 수 있고, 또 통풍성 신염은 통풍성 관절염이 있는 환자의 90%에서 보고되고 있다. (2) 따라서 통풍성 신장이 온 경우 기존의 내과적 통풍의 치료의 방향이 달라지므로 초기에 신장의 기능을 평가하며 치료와 예후를 결정해야 한다. 초음파검사 소견으로 통풍성 신장의 정도를 결정할 수 있는지를 알아보기 위하여 혈중 요산치 및 통풍과 연관된 질환과 비교 연구하여 보았다.

연구대상 및 방법

1982년부터 1992년까지 10년간 통풍성 관절염으로 진단되었거나 타의료기관에서 통풍으로 진단되어 치료를 받아 온 56명중 다른 만성신질환이 있는 환자를 제외한 환자중 초음파를 시행한 36명을 대상으로 후향적인 분석을 하였다.

¹인제대학교 의과대학 방사선과학교실

²인제대학교 의과대학 내과학교실

본 논문은 1990년도 인제연구장학재단의 연구 보조비로 이루어졌음.

이 논문은 1994년 3월 9일 접수하여 1994년 7월 28일에 채택되었음

이들의 나이는 33세에서 81세로 평균 55세였고 남자가 35명 여자는 1명이었다. 사용한 기기는 Toshiba sonolayergraph model SSA 750(Toshiba, Thokyo, Japan) 기종과 diasonic (Diasonics, U. S. A) 기종으로 3.5 MHZ transducer를 사용하였다. 임상적으로 과요산혈증은 정상상한치를 7mg/dl (37℃ 기준)이하로 정하였다. 초음파소견은 신장의 윤곽과 더불어 피질과 수질의 echo를 비교하여 증가한 수질의 에코 정도에 따라 4 등급으로 분류하였다. 수질의 에코가 정상인 경우 0 등급, 피질과 수질이 같은 경우를 1등급, 2등급은 부분적으로 수질의 에코가 증가한 경우, 3등급은 전반적으로 수질의 에코가 증가하고 신윤곽의 변형이 동반된 경우로 분류하였으며 혈청요산치를 7 mg/dl 이하, 7-9mg/dl, 9mg/dl 이상의 세등급으로 나누어 수질의 에코정도를 혈청 요산치와 비교하여 상관관계를 Fisher's exact test 를 사용하여 통계적 유의성을 검증하였다. 그 외 동반된 질환과 수질의 에코정도와의 상관관계도 비교 연구하였다

결 과

총36예중 수질의 echo가 정상이었던 경우는 5/5예(Fig. 1)였으며 이들은 모두 혈중요산치가 7mg/dl로 낮은 수치를 보였다.

수질의 에코가 1등급인 경우는(Fig. 2) 혈중요산이 7-9 mg/dl인 경우가 6/10예, 5-7 mg/dl인 경우 3/10예였고 수질의 에코가 2등급인 경우는(Fig. 3) 혈중요산이 9 mg/dl이상인 경우 6/9예, 7mg/dl이하인 경우 2/9예였다.

수질의 에코정도가 3등급인 경우는(Fig. 4) 9mg/dl이상에서 6/12예, 7-9mg/dl인 경우 5/12예로써 수질의 echo가 전반적으로 증가한 경우인 3등급은 전예 12예에서 신윤곽의 변형과 함께 피질의 두께도 얇아져 있었다 (Fig.

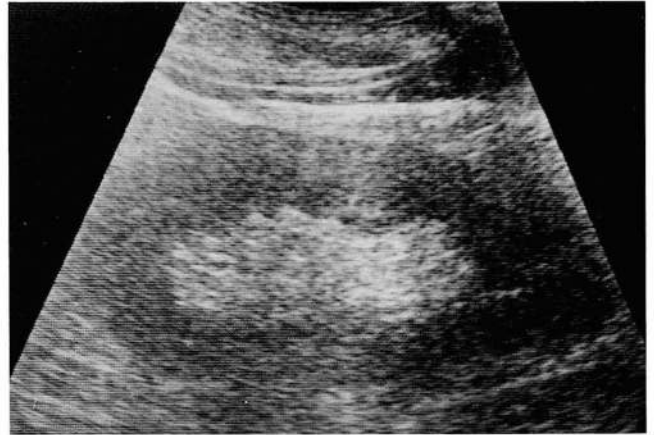

Fig. 2. Diffusely increased medullary echo without differentiation of corticomedullary junction.

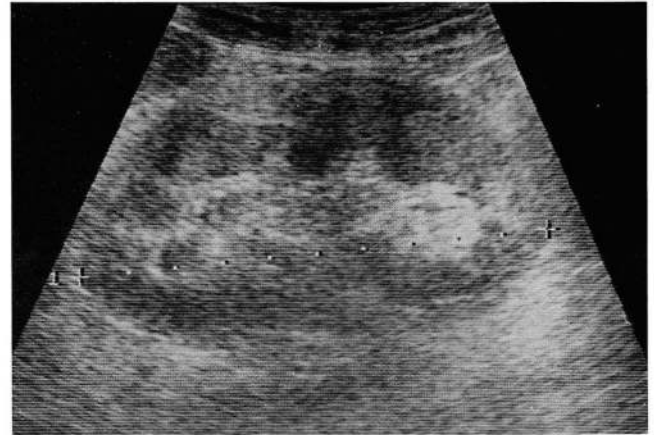


Fig. 3. Both kidney show partial hyperechoic medullary echo in the upper pole and preservation of hypoechoic medullary echo in the mid pole.

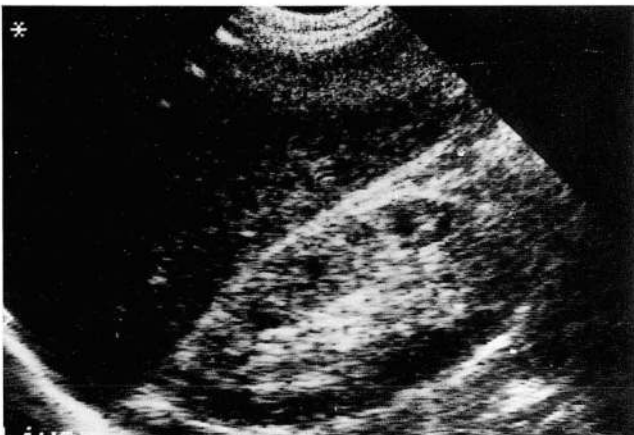

Fig. 1. A 58-year-old male patient with normal serum uric acid shows preservation of low echoic medulla in relation to cortical echogenicity.

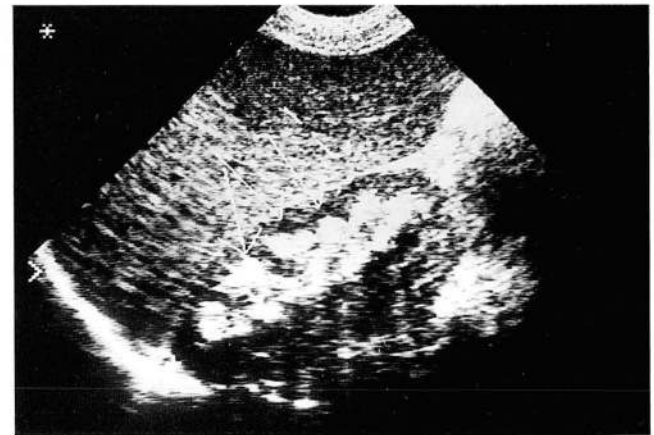

Fig. 4. Diffusely dense hyperechoic medulla without deformity of renal contour.

5). 따라서 혈청요산이 증가할수록 수질의 echo가 증가하여 Fisher's exact test 에서 통계적으로 유의하였다. ($P < 0.05$) (Table 1) 신결석이나 폐쇄성 뇨증을 유발한 군은 모두 group III인 경우로 초음파상에서 후방에코 음영을 동반한 고에코성 수질을 보인 6/12예에서 모두 추적검사상의 KUB와 역행성 요로조영술에서 요산석임을 확인할 수 있었다 (Fig. 6a, b, c).

연관된 질환과 상관관계에서 가장 많은 분포를 보인 질환은 고혈압으로 수질의 에코가 3등급인 경우 6/18예인 경우와 2등급인 7/18예, 1등급인 경우 3/18예의 경우들로써 그 분포는 산발적이었고 그 다음으로 많은 분포를 보인 질환은 만성알콜중독, 또한 당뇨, 고지질혈증, 약물남용의 순으로 이들 질환에서 수질의 에코 정도와는 상관관계가 없었다. ($P > 0.05$) 연관된 질환과 관련이 없었던 4명은 모두 정상에코의 신수질을 보였다. (Table 2)

고 찰

통풍은 요산의 과잉생산 또는 요산투과의 감소, 재흡수 증가 분비감소등에 의한 배설의 감소로 혈청요산이 증가하는 비교적 동양에서는 드문 질환이다. 통풍의 단계는 무증상과요산혈증, 급성통풍성 관절염, 간발작 통풍, 만성 통풍성 관절염으로 구분되며, 각 단계마다 치료방법이 각기

Table 1. Comparison between the US and Serum Urate Value

Serum urate level (mg/dl)	Medullary echogenicity			
	0	1	2	3
Group I (7 이하)	5	3	2	1
Group II (7 - 9)	0	6	1	5
Group III (9 이상)	0	1	6	6
Total (36)	5	10	9	12*

O:Normal *Deformed renal contour III group

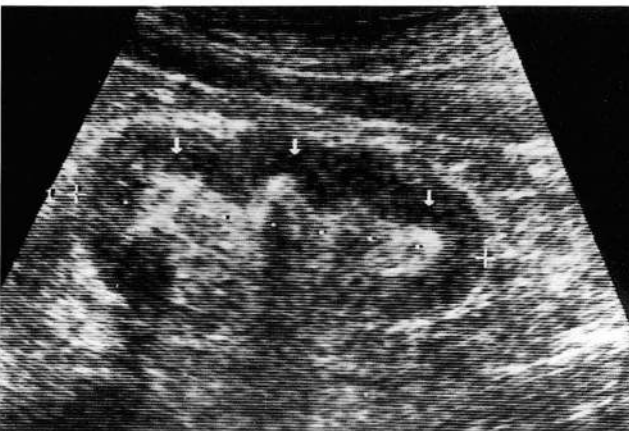

Fig. 5. Dense hyperechoic medulla with thin posterior acoustic shadowings and deformed renal contour.

다르고 가능한 빨리 통증및 관절염을 없애주고 재발 합병증을 예방하는데 그 목적이 있으며 통풍이 신장을 침범하는 경우 만성신부전으로 까지는 진행을 안하더라도 요산석을 형성할 수 있는데 이때 요산석은 처음에는 아니지만 어느 시기에라도 형성될 수 있다 (2, 3). Monosodium urate monohydrate (tophi)가 관절에 침착하여 통풍성 관절염을 유발한 경우에 90% 정도까지 신장의 기능장애

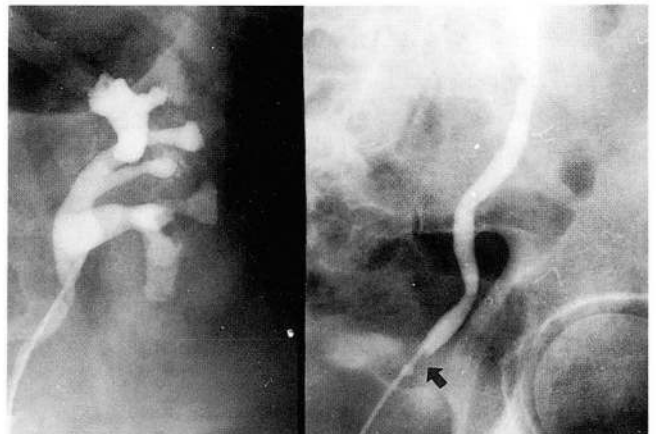
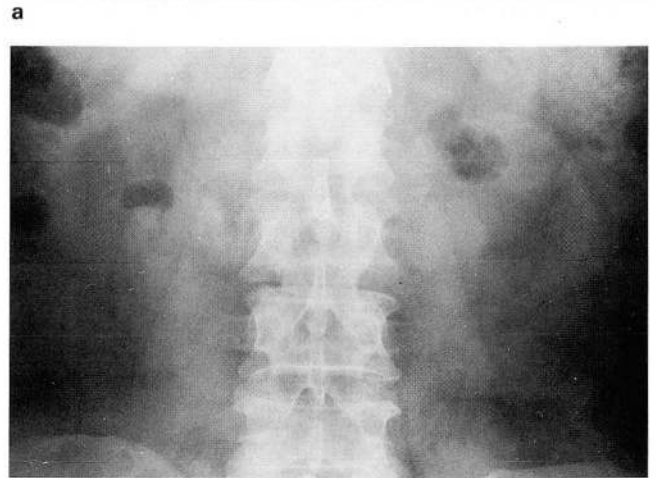
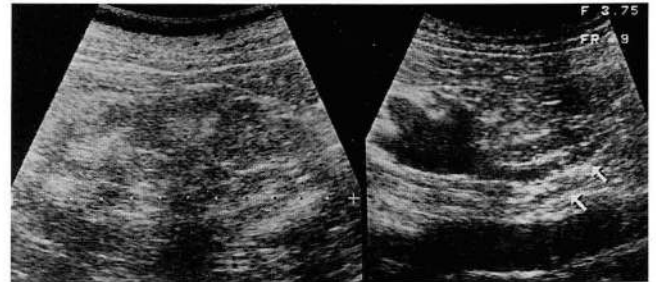


Fig. 6. A 61-year-old male with obstructive uropathy
a. Left kidney shows diffuse hyperechoic medulla with dilatation of pelvis and proximal ureter.
b. There is no calcific shadow in KUB
c. RGP shows focal radiolucent area in the distal ureter. (arrow)

Table 2. Associated Diseases

Disease entities	Medullary echogenicity				Total
	0	1	2	3	
Hypertension	2	3	7	6	18
Alcohol		4	2		6
Diabetes	2		2		4
Hyperlipidemia		1		1	2
Drug abuse		1		1	2
Total	4	9	11	8	32

를 초래할 수 있으며 (2) 무증상의 고요산혈증의 통풍성 신증에서조차 정상군의 고질소혈증 유발비율이 0.5% 인데 반해 3.1%로 높다. (3) 신장의 침습양상은 두가지 유형으로 첫째는 화학치료 요법후나 골수증식성 질환 후 흔히 보는 급성 요산성 신증으로 이때 오는 급성 신부전은 가역적이며 초기에는 대체로 사구체여과는 유지된다. (4) 이때 신간질에 monosodium urate 결정이 침착하고 집합관, 신우, 뇨관에 요산결정이 형성되어 요의 흐름을 막아 폐쇄성 뇨증의 형태로 오며 (2, 3, 4) 둘째는 만성요산성 신증의 형태로 온다. (3, 4) 병리적으로는 수질과 피라미드에 다량의 요산과 요산결정이 침착되고 이어서 세뇨관의 위축, 염증 세포 침윤과 시간이 지남에 따라 간질의 섬유화를 초래한다. (3, 5, 6) 급성요산성 신증의 전산화 단층촬영의 소견으로는 조영증강 후 불균질의 신영상을 보이지만 크기는 정상인 것으로 보고되어 왔으며 만성일 경우는 크기가 정상보다 작아지고 요산석이 보일수 있다. (4) 전산화단층촬영시 조영제를 사용할 경우 조영제와 요산 결정이 같이 결정을 만들 수 있으므로 급성 신부전을 유발할 수 있어 주의를 요한다.

초음파로 신장 실질의 질환을 진단한다는 것은 매우 힘들고 비특이적인 것으로 알려져 왔으나 일반적으로 통풍성 신장에서는 신수질석회화증, 저칼륨혈증, 수질해면신 (medullary sponge kidney), 부갑상선기능항진증, 유육종증(sarcoidosis), 골에 전이된 악성종양과 함께 피질에 비해 양측성으로 신수질의 에코가 증가하는 것으로 보고되어 왔다 (1, 7, 8, 9, 10). 본 연구에서는 신수질의 에코가 증가하는 다른 질환 medullary nephrocalcinosis (신수질 석회화증), 저칼륨혈증 (1, 7)을 제외한 통풍성 관절염이 있는 환자에서 혈청요산이 증가할수록 수질의 echo정도 역시 증가하는 것을 알 수 있었다. 특히 수질의 에코가 전반적으로 피질보다 증가한 군(3 급군)에서는 신윤곽의 변형이 동반되어 있었다.

만성 요산침착에 의한 신증은 고요산혈증때문만인지 또는 만성신부전을 일으켜서 인지는 증명되지 않았고 부수적인 요인으로 급속에 노출, 고혈압, 약에대한 부작용이 신부전의 유발 요인으로 보고되어 왔는데 (4) 본증례의 III 군에서 통풍성 질환에서 흔히 동반되는 질환인 비만, 고혈압, 고지질혈증, 음주 (3, 4, 11)등이 동반되어 있었다.

이들 동반 질환이 선행되어 통풍이 가속화되었는지 또는 통풍이 원래 있던 환자에게 위와 같은 질환이 동반되었는지는 본 연구에서는 증명할 수 없었지만 이러한 질환은 사구체 투과 능력을 저하시켜 만성 내과적 신증을 유발하므로써 통풍성 신증환자의 신장이 수질의 echo가 증가할 뿐만 아니라 크기가 작고 피질이 얇아지는 결과를 초래한 것으로 생각된다 (3, 12) 본 연구에서는 BUN/Cr과 고요산혈증과는 비교 연구할 수 없었다.

폐쇄성 요증을 보인 예에서는 초음파에서 신결석이 요산석과 수산화칼슘결석과 구분이 안되어 보이지만 이들은 KUB와 역행성 요로조영술에서 모두 방사선 투과성 음영이므로 요산석을 알 수 있었다.

본 연구는 후향적 검사이므로 통풍의 각 시기별 초음파 소견과 유병기간에 따른 초음파 소견의 변화를 비교하지 못하였으며 따라서 좀 더 고해상력의 탐촉자를 사용하지 못한 아쉬움이 있다.

통풍환자에서 신장 침범시 그 치료방향이 달라지므로 초음파를 이용한 신장의 요산침착 정도에 관한 진단은 통풍성 신증의 치료와 그 예후결정에 유용할 것으로 생각된다.

참 고 문 헌

1. Diane KH, Suvimol CH, Michael CH. Renal parenchymal disease. *Seminars in ultrasound, CT and MR.* 1991; 12:289-307
2. William NK, Thomas DP. Gout and other disorders of purine metabolism. *Harrison's principle of Internal Medicine.* 12th ed. New York: McGRAW-Hill. Inc, 1991: 1834-1843
3. Jordan JC, John TH, Jerome PK, Nicolaos EM. Requiem for gouty nephropathy. *Kidney International* 1986; 30:280-287
4. Hans HS, Franz JS, Erich KL. *Computed Tomography in urology.* 1st ed. New York: Thieme 1992: 335-336
5. Waisman J, Mwasi LM, Bluestone R, Klinenberg JR. Acute hyperuricemic nephropathy in rat. *AM J patho* 1975; 81: 367-378
6. Talbott JH, Terplan KL. The kidney in gout. *Medicine* 1960; 39: 405-407
7. Keiko T, Yukio M, Masahiro I, Shimpei T, Masanori U. Hyper-echoic medulla of the kidney. *Radiology* 1989; 173: 431-434
8. William PS., Laurence AM, James VR. Diffuse nephrocalcinosis: Hyperechoic sonographic appearance. *AJR* 1981; 136: 830-832
9. Gary MG, Peter WC, Roy AF. Medullary nephrocalcinosis: Sonographic evaluation. *AJR* 1982; 138: 55-57
10. Tchacarski V, Nicolov D. Ultrasonic change in primary gouty nephropathy *Int-Urol-Nephrol.* 1992; 24: 649-655
11. Suvimol CH, Jeffrey MH, Nilo AA. Nephrocalcinosis in Homozygous Familial Hypercholesterolemia: Ultrasound and CT findings. *Journal of Computer assisted Tomography;* 15: 101-103
12. Patial RK, Sehgal VK. Non-oliguric acute renal failure in gout. *Indian-J-Med-Science.* 1992; 46: 201-204

Sonographic Findings in Gouty Nephropathy

Mi Young Kim, M.D., Woo Ki Jeon, M.D., Ho Kyun Kim, M.D.,
Yong Soo Kim, M.D., Chang Yul Han, M.D., Young Tong Kim, M.D.,
Sung Tag Han, M.D., Yoon Woo Lee, M.D.¹

Department of Diagnostic Radiology, College of Medicine, Inje University

¹*Department of Internal medicine, college of Medicine, Inje University*

Purpose: Ultrasound(US) findings of hyperechoic renal medulla in gouty nephropathy were compared with clinical features such as serum uric acid level to evaluate its usefulness in determination of the treatment and prognosis.

Materials and Methods: A retrospective review of US of 36 cases of gouty arthritis was classified into four groups according to the medullary echogenicity (O: normal, grade 1: renal medulla as isoechoic as renal cortex, grade 2: heterogeneous increased echogenicity of renal medulla than that of renal cortex, grade 3: the echogenicity of all renal medulla higher than that of renal cortex with renal contour deformity) which were compared with the serum urate level and associated conditions. Nephrocalcinosis and nephrolithiasis were analyzed through the KUB and the RGP.

Results: The degree of hyperechoic renal medulla was related to the level of serum uric acid, and in group IV, six cases of obstructive uropathy (nephrocalcinosis and nephrolithiasis) showed deformed renal contour. Associated conditions such as hypertension, alcoholism, diabetes mellitus and drug abuse were distributed in relation to the degree of hyperechoic renal medullas.

Conclusion: US findings of hyperechoic renal medulla was related with uric acid level in gouty nephropathy and thus could be valuable for treatment decision and prediction of prognosis.

Index Words: Kidney, diseases
Kidney, US
Gout

Address reprint requests to : Mi Young Kim, M.D., Department of Diagnostic Radiology, College of Medicine, Inje University.
85, 2ka Jur-dong, Chung-gu, Seoul, 100-032 Korea. Tel. 82-2-273-8045 Fax. 82-2-278-0792

1994년도 국제 학술대회 일정표

- 1994/09/12-15 4th European Symposium on Uroradiology**
venue: Florence, Italy.
contact: Prof. L. Dalla Palma, Univ. Hosp. of Cattinara,
Strada di Fiume, I-34149 Trieste, Italy.
(tel: 39-40-910947; fax: 39-40-910921) [DD2863]
- 1994/09/17-21 Annual Meeting American College of Radiology(ACR)**
venue: New Orleans Hilton New Orleans, La, USA.
contact: John J. Curry, Ex. Dir., ACR,
1891 Preston White Drive, Reston, Virginia 22091, USA.
(tel: 1-703-648890; fax: 1-703-6489176) [RA0076]
- 1994/09/25-10/1 XV Symposium Neuroradiologicum**
venue: Kumamoto Prefectural Theater
contact: Prof. Mutsumasa Takahashi, Dept. of Radiology, Kumamoto Univ.
School of Medicine 1-1-1 Honjo, Kumamoto 860, Japan
(tel: (81) 96-344-2111; fax: (81) 96-362-4330)
- 1994/10/23-28 6th Congress World Federation of Societies of Nuclear Medicine and Biology**
venue: Sydney, Australia.
contact: The Congress Secretariat
GPO box 2609
Sydney NSW 2001, Australia
(tel: (612) 241-1478 (612) 247-6940; fax: (612) 251-3552)
- 1994/11/27-02 80th Meeting Radiological Society of North America(RSNA)**
venue: McCormick Place Chicago, USA.
contact: Michael P. O'Connell, Director of Exhibits,
2021 Spring Road, s. 600, Oak Brook, IL 60521, USA.
(tel: 1-708-5712670; fax: 1-708-5717837) [RA0079]
- 1994/12/13-15 26th Annual SC. Meeting British Medical Ultrasound Society**
venue: Spa Centre Scarborough, United Kingdom.
contact: General Secretary, Bmus,
36 Portland Place, London WIN 3DG, United Kingdom.
(tel: 44-71-6363714; fax: 44-71-3232175)

제공: 대한방사선의학회 국제협력위원회