



## SUPRAKORONER VE HEMİARK AORT GREFT REPLASMANI OPERASYONU GEÇİRMİŞ HASTADA GEBELİK TAKİP VE YÖNETİMİ- OLGU SUNUMU

### PREGNANAY FOLLOW-UP AND MANAGEMENT IN A PATIENT WHO HAD UNDERGONE SUPRACORONARY AND HEMIARC AORTH GRAFT REPLACEMENT SURGERY- CASE REPORT

İlayda Loçlar Karaalp<sup>1</sup>, Vildan Nalbant<sup>1</sup>, Reyhan Ayaz<sup>1</sup>, Ateş Karateke<sup>1</sup>

<sup>1</sup>İstanbul Medeniyet Üniversitesi Prof. Dr. Süleyman Yalçın Şehir Hastanesi, Kadın Hastalıkları ve Jinekoloji Bölümü, Eğitim Mah., Dr. Erkin Sokak 34722, Kadıköy/ İstanbul

ORCID iD: İlayda Loçlar Karaalp: 0000-0002-6968-4450; Vildan Nalbant: 0000-0002-1766-7501; Reyhan Ayaz: 0000-0001-5261-1792 Ateş Karateke: 0000-0002-0199-6474

\*Sorumlu Yazar / Corresponding Author: İlayda Loçlar Karaalp e-posta / e-mail: [iloclar@ku.edu.tr](mailto:iloclar@ku.edu.tr)

Geliş Tarihi / Received: 03.03.2021

Kabul Tarihi / Accepted: 28.05.2021

Yayın Tarihi / Published: 31.10.2021

#### Öz

Aort diseksiyonu nadir görülen genellikle hipertansif ve bağ doku hastalıkları ile ilişkili bir vasküler hastalık olup mortalite oranları yüksektir. Gebelik de aort diseksiyonu için bir risk faktörüdür ve tedavisi acil cerrahi müdahaledir. Gebelik sırasında aort diseksiyonuna nadiren rastlanır ve tedavisiz kalması halinde ölümlü sonuçlanabilir. Ancak gebelik öncesinde aort diseksiyonu geçirip opere olan ve sonra gebe kalan hastaların gebelik takibi ile ilgili literatürde yeterli veri yoktur.

Bu çalışmada Tip A aort diseksiyonu sonrasında suprakoronar ve hemiarç aort sentetik greft replasman öyküsü olan ve 15 haftalık gebeliği sırasında toraks bilgisayarlı tomografisinde (BT) asendan aortta aortik, anulus düzeyinde 60x56mm fuziform anevrizmatik dilatasyon, desenden aortta proksimal kesimi 55mm, orta kesim 68 mm ve distal kesimi 45mm boyutlarında belirgin fuziform anevrizma saptanmıştır. Hastanın aynı zamanda epilepsi ve astım öyküsü mevcuttur.

Mevcut medikal durumu ve komorbiditeleri sebebiyle kardiyoloji, kalp damar cerrahisi ve perinatolojinin içinde bulunduğu bir konsey kararı ile hastaya gebeliğin yüksek riskli olduğu bildirilmiştir. Hastanın terminasyon istemi olması üzerine 3 saat aralıklarla 400 mcg vajinal prostoglandin E1 uygulanmıştır. Ancak 12 saati geçmesine rağmen abortus gerçekleşmemesi üzerine dilatasyon amacıyla servikal balon yerleştirilmiş ve abortus sonrasında rest plasenta kalması üzerine hastaya Bumm-Küretaj yapılmıştır.

**Anahtar Kelimeler:** Aort anevrizması, gebelik, terminasyon.

#### Abstract

Aortic dissection is a rare vascular disease with high mortality rates, usually associated with hypertensive and connective tissue diseases. Pregnancy is also a risk factor for aortic dissection and its treatment is emergent surgery. Aortic dissection is rare during pregnancy and, if left untreated, it may result in death of patient. However, there is not enough data in the literature regarding the pregnancy follow-up of patients who underwent aortic dissection before pregnancy and became pregnant afterwards.

In this study, it is presented that a patient with a history of supracoronary and hemiarç aortic synthetic graft replacement after Type A aortic dissection and during her 15 weeks of gestation, thorax computed tomography (CT) showed that 60x56mm fusiform aneurysmatic dilatation at the annulus level in the ascending aorta, and a distinct fusiform aneurysm with a size of 55mm at proximal section, 68mm at medial section and 45mm at distal section in the descending aorta. The patient also has a history of epilepsy and asthma.

Due to the current medical condition and comorbidities, high risk pregnancy was reported to the patient with the decision of a council including cardiology, cardiovascular surgery and perinatology. When the patient requested termination, 400 mcg of vaginal prostaglandin E1 was administered at 3-hours intervals. However, the abortion did not occur after 12 hours, the cervical balloon was placed and then bumm-curettage was applied after the rest placenta remained.

**Keywords:** Aortic aneurysm, pregnancy, termination.

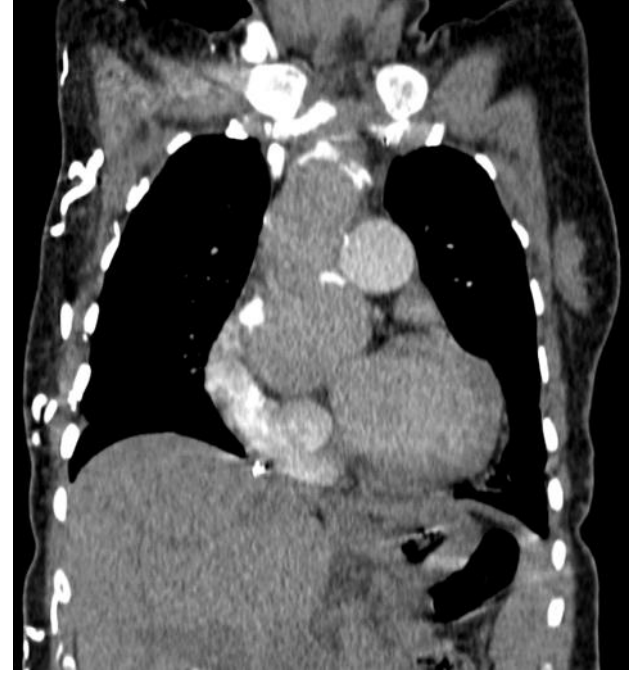## Giriş

Aort diseksiyonu kanın damar intima ve media tabakaları arasına girmesi ve sonrasında damar tabakalarının ayrılması sonucu gelişir. Hipertansiyon, bağ doku hastalıkları, ateroskleroz, iyatrojenik, enfektif hastalıklar, travmalar ve gebelik aort diseksiyonu gelişiminde predispozan faktörler olarak gösterilmiştir.<sup>1</sup> Eski çalışmalarda 40 yaş altında aort rüptürü görülen hastaların yarısının gebelikle ilgili olduğu bildirilmiştir.<sup>2</sup> Gebelikte oluşan taşikardi, kardiyak output ve intravasküler volüm artışı, proksimal aortta meydana gelen uterus basısı sonucu oluşan stres, östrojen ve progesteronun vasküler duvar yapısında sebep olduğu değişikliğin patofizyolojisi oluşturduğu düşünülmektedir.<sup>3</sup> Bunun yanı sıra Marfan Sendromu, Loeys-Dietz Sendromu, vasküler tip (tip 4) Ehlerns-Danlos Sendromu, Turner Sendromu, konjenital biküspid aortik kapağa sahip olan gebeliklerde aort komplikasyonları ile ilişkilidir.<sup>4</sup> Gebelikte akut aort diseksiyonu ender görülmesine rağmen tedavi edilmediği takdirde hem anne hem de bebek için %1 ile %10 arası mortaliteye sahiptir.<sup>5</sup> Literatürde peripartum ve postpartum aort anevrizması ve aort rüptürü olan vakalarda gebelik takip ve tedavisine dair vakalar bulunmasına rağmen gebelik öncesinde aort kökü replasmanı yapılan ve sonrasında gebe kalıp takip yapılan hasta sayısı kısıtlıdır.<sup>6</sup> Bu vakada 9 yıl önce idiopatik aort diseksiyonunu takiben suprakoroner asendan aort ve hemiarik greft replasmanı uygulanan 41 yaşındaki gebe hastanın mevcut tomografisinde asendan ve desendan aortta fuziform anevrizması mevcut olup gebeliğinin takip, yönetim ve terminasyon protokolü sunularak literatüre katkı sağlaması planlanmaktadır.

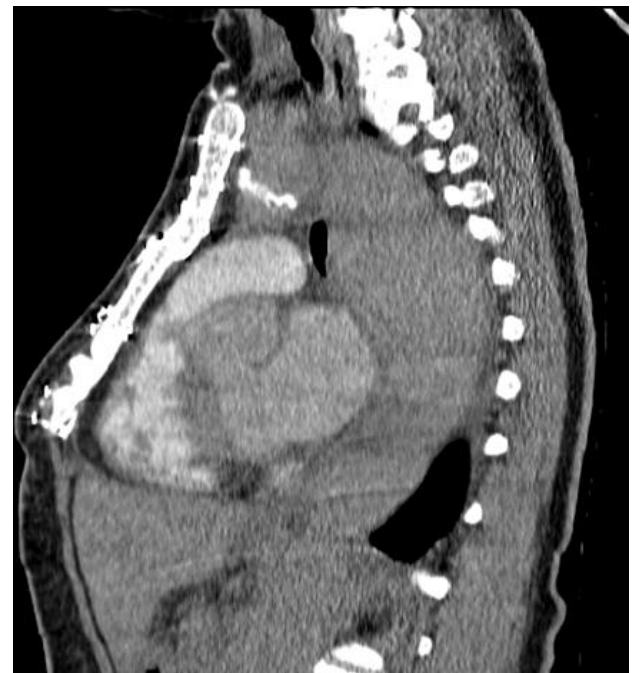## Olgu

41 yaşında, son adet tarihine göre 15 haftalık hastamız gebeliğinin takibi için İstanbul Medeniyet Üniversitesi, Tıp Fakültesi Perinatoloji birimine başvurdu. Hastanın anamnezinden 26.haftada bir spontan vajinal doğum ve 3 adet 1. trimester abortus öyküsü olduğu öğrenildi. Konjenital görme engeli olan hastanın özgeçmişinde idiopatik aort diseksiyonu, astım, epilepsi tanıları mevcuttu. Tip A aort diseksiyonu nedeniyle 2011 yılında suprakoroner ve hemiarik aort sentetik greft replasmanı yapılmış olan hasta kalp damar cerrahisi ve kardiyoloji bölümlerine refere edildi. Yapılan ekokardiyografide (EKO) sinüs valsalva dilatasyonu, sigmoid yapıda septum, orta-ileri derecede aort kapak yetersizliği, hafif-orta derecede mitral ve triküspit kapak yetersizliği, SPAB (Sistolik Pulmoner Arter Basıncı):33mmHg olarak saptandı. Pretibial ödem izlenmedi. Hastanın takiplerinde çekilen toraks bilgisayarlı tomografisinde (BT) asendan aorta aortik, anulus düzeyinde 60x56mm fuziform anevrizmatik dilatasyon saptandı (Çizim 1). Desenden aort proksimal kesimi 55mm, orta kesim 68mm ve distal kesim 45mm boyutlarında ölçüldü, belirgin fuziform şekilli anevrizmatik dilatasyon saptandı (Çizim 2-3). Epilepsi nedeniyle medikal tedavi olarak levetirasetam 500mg kullanan hastanın 2 yıldır nöbet öyküsü olmaması ve anti epileptik ilaçlar içerisinde teratojeni etkisinin daha az olması sebebiyle gebelik sırasında tedavi devamına karar verildi. 30 paket/yıl ve aktif sigara kullanımı olan hastanın 14 yıldır astım öyküsü mevcut olup ventolin kullandığı öğrenildi. Takiplerinde satürasyon düşüklüğü ve ilaç kullanım ihtiyacı olmadı. Greft operasyonu geçiren ancak tetkiklerde aort anevrizması tespit edilen hasta, terminasyon açısından değerlendirilmek üzere konseye sunuldu ve perinatoloji, kardiyoloji ve kalp damar cerrahisinin içinde

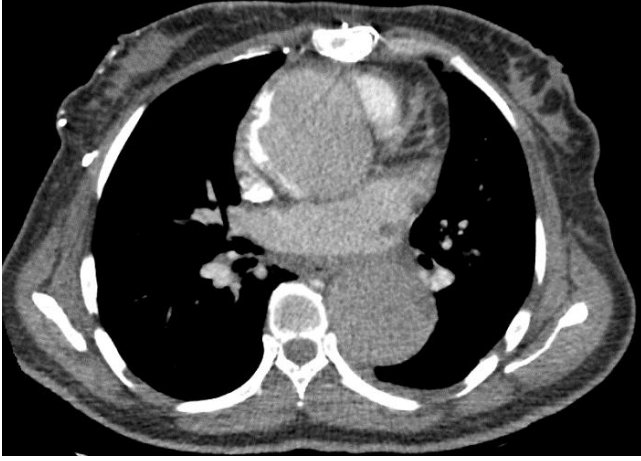bulduğu konsey ekibi tarafından hastaya gebeliğin yüksek riskli olduğu bildirildi. Hastanın terminasyonu talep etmesi üzerine 15 hafta 3 günlük gebeliği olan hastaya terminasyon kararı alındı. Hastaya 3 saat aralıklarla 400 mcg vajinal prostoglandin E1 (misoprostol) verildi, yaklaşık 12 saatte vajinal muayenede ilerleme olmaması üzerine hastaya servikal balon dilatasyon yapıldı. Tedaviye başlandığı 15. saatte abortus meydana geldi. Abortus sonrası rest plasenta görülmesi üzerine bumm-küretaj ihtiyacı oldu. Bumm-küretaj sırasında hasta 10Ü intramüsküler (IM) oksitosin enjeksiyonu yapıldı. İşlem öncesinde hastaya profilaktik 1 gr ampicilin intravenöz uygulanıp, işlem sonrası ve taburculuğunda doksisisiklin 100 mg 12 saatte bir kullanım için reçete edildi. Hastanın preoperatif ve postoperatif vital takibi ve hemodinamisi normal sınırlarda seyretti.



Çizim 1. Aort anevrizması görünümünün bilgisayarlı tomografi koronal kesiti



**Çizim 2.** Aort anevrizması görünümünün bilgisayarlı tomografi sagittal kesiti

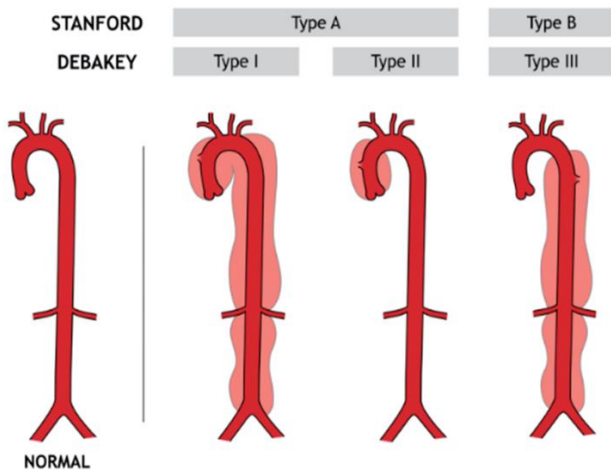


**Çizim 3.** Aort anevrizması görünümünün bilgisayarlı tomografi aksiyal kesiti

## Tartışma

Aort diseksiyonu için birkaç farklı sınıflama sistemi tanımlanmıştır. Yaygın olarak kullanılan sistemler, diseksiyonun anatomisine veya prezentasyon öncesi semptomların başlama süresine dayanmaktadır. Hasta yönetimine daha uyumlu olduğu için en sık kullanılan sınıflama sistemi Stanford ve DeBakey sistemidir (Çizelge 1). Stanford sınıflaması aort diseksiyonunu ikiye ayırmıştır. Stanford A çıkan aorta ve/veya aort arkından kaynaklanan yırtıkları içerir ve muhtemelen inen aortu da kapsamaktadır. Stanford B çıkan aortun katılımı olmadan inen aortu veya kemerinden (sol subklavyen arterin distalinde) kaynaklanan yırtıkları içermektedir.

**Çizelge 1.** Aort Diseksiyonu Anatomik Sınıflandırması<sup>15</sup>



Aort diseksiyonu nadir görülmekle birlikte gebelikte insidansı yaklaşık 10 kat artmıştır.<sup>7</sup> Aort diseksiyonu olan gebelerde literatürde yüz güldürücü vakalar olmasına rağmen maternal morbilite halen %10'a kadar çıkabilmektedir.<sup>5</sup> Hastalar hastaneye en sık ani başlangıçlı sırta yayılan göğüs ağrısı ile başvurur. Bu ağrı, yırtılma, bıçaklanma veya keskin bir his olarak tanımlanabilir. Buna hipotansiyon, hipertansiyon, üfürüm, geçici nabız kaybı ve nörolojik bulgular eşlik edebilir. Bazı durumlarda hastalar senkop ile presente olurlar. Aort kökü çapı >40 mm ise, aort anevrizma

diseksiyonu riski %10 olarak bildirilmiştir.<sup>8</sup> Bu durumda, hastalara genellikle gebeliğin sonlandırılması önerilir. Aort kökü replasmanı yapılmış olan gebe kadınlarda oluşan diseksiyon riski ise bilinmemektedir. Temel amaç anne ve bebekte ortaya çıkabilecek morbiditeyi azaltmak ve mortaliteyi önlemek olduğu için anevrizma ve diseksiyon tamiri hastanın klinik durumu ve fetüsün gestasyonel haftasına göre karar verilir. Gebelik 28 haftadan önce ise gebelik sonlandırılmadan aort tamiri, 28-32 hafta arasında fetal akciğer maturasyonuna göre karar verilmesi ve 32. haftadan sonra ise sezaryen ile beraber aort tamiri yapılması önerilmektedir.<sup>9</sup> Bizim vakamızda gebeliğin 15 hafta olması ve annenin daha öncesinden suprakoroner aort sentetik graft replasmanı öyküsünün yanısıra çekilen toraks BT'sinde desendan aortada en geniş yerinde yaklaşık 68 mm'lik fuziform anevrizmatik dilatasyon görülmesi, epilepsi, astım gibi ek komorbiditelerin mevcudiyeti sebebiyle yapılan multidisipliner konsey kararıyla gebeliğin devamının anne için yüksek riskli olacağı aileye bildirildi. Ailenin terminasyon istemi olması üzerine işlem yapıldı.

Yapılan literatür incelemesinde ülkemizde günümüze kadar surakoroner ve hemiarik aort graft replasmanı geçirdikten sonra gebelik takibi yapılan herhangi bir hasta saptanmamış olup vakamız ilktir. Bu hastalarda terminasyon için kullanılacak ilaçlar net değildir. Zeminde kardiyovasküler problemleri olan hastalarda terminasyon amaçlı prostoglandin E1 kullanıldığında hipertansiyon, aritmi, flebit, kardiyak enzimlerde artış, senkop, miyokardiyal enfarktüs<sup>10</sup> gibi etkiler ortaya çıkabilme ihtimali olduğundan bu hastalarda prostaglandinler kullanılırken yakın hemodinamik takip yapılmalıdır. Blogowski ve ark'nın çalışmasına göre laparotamik abdominal aort anevrizması rekonstrüksiyonu geçiren hastalarda böbrek kaybının önlenmesi için intraoperatif prostaglandin E1 kullanıldığı bilinmektedir.<sup>11</sup> Risk faktörleri göz önüne alınarak hastaya Uluslararası Jinekoloji ve Obstetrik Federasyonu (FIGO) önerisi<sup>12</sup> ile 3 saat aralıklarla 400 mcg vajinal prostaglandin E1 (misoprostol) maksimum beş doz uygulanmış ancak yaklaşık 12 saatte vajinal muayenede ilerleme olmaması üzerine hastaya servikal balon dilatasyon yapılmış ve tedaviye başlandığının 15. saatinde abortus gerçekleşmiştir. Bumm-küretaj işlemi ihtiyacı olması üzerine hastaya IM oksitosin uygulanmıştır. Oksitosin uygulamasının annede aritmi, hipotansiyon, taşikardi gibi yan etkilere neden olabileceği için yüksek dozlardan kaçınılması gerektiği önerilmektedir.<sup>13</sup> Hemodinami takibinin hayati önem taşıdığı hastamızda Kanada Obstetrik ve Jinekoloji Derneği önerisi olarak tek doz IM 10 Ü oksitosin uygulanmıştır.<sup>14</sup> Sonuç olarak, açık kalp ameliyatı geçirmiş yüksek riskli gebelikler multidisipliner bir yaklaşımla deneyimli ekipler tarafından takip edilmelidir. Aort anevrizması altında yatan herhangi bir genetik predispozan hastalık varlığı araştırılmalıdır.

## Çıkar Çatışması Beyanı

Yazarlar arasında herhangi bir çıkar çatışması bulunmamaktadır.

## Etik Onay/ Hasta Onamı

Yazılı hasta onamı bu olguya katılan hastadan alınmıştır.

## Maddi Destek

Çalışma için herhangi bir maddi destek alınmamıştır.

**Kaynaklar**

1. Mészáros I, Mórocz J, Szlávi J, et al. Epidemiology and Clinicopathology of Aortic Dissection. *Chest*. 2000;117(5):1271-1278. doi:10.1378/chest.117.5.1271
2. Mandel W, Evans EW, Walford RL Dissecting aortic aneurysm during pregnancy. *N Engl J Med*. 1954;251(26):1059-1061 doi:10.1056/NEJM195412232512607
3. Yücel A, Gedik E, Özgül Ü, et al. Erken postpartum dönemde gelişen akut tip aort diseksiyonu acil cerrahisinde anestezi yaklaşımı. *Gogus-Kalp-Damar Anestezi ve Yogun Bakim Dern Derg*. 2012;18(1):22-26. doi:10.5222/GKDAD.2012.022
4. Kamel H, Roman MJ, Pitcher A, Devereux RB. Pregnancy and the Risk of Aortic Dissection or Rupture: A Cohort-Crossover Analysis. *Circulation*. 2016;134(7):527-533. doi:10.1161/CIRCULATIONAHA.116.021594
5. Lupton M, Oteng-Ntim E, Ayida G, Steer PJ. Cardiac disease in pregnancy. *Curr Opin Obstet Gynecol*. 2002;14(2):137-143. doi:10.1097/00001703-200204000-00006
6. Williams A, Child A, Rowntree J, Johnson P, Donnai P. Marfan's syndrome: Successful pregnancy after aortic root and arch replacement. *BJOG An Int J Obstet Gynaecol*. 2002;109(10):1187-1188. doi:10.1016/S1470-0328(02)02628-9
7. Nasiell J, Norman M, Lindqvist PG, Malmstedt J, Bottinga R, Blennow M. Aortic dissection in pregnancy: A life-threatening disease and a diagnosis of worth considering. *Acta Obstet Gynecol Scand*. 2009;88(10):1167-1170. doi:10.1080/00016340903214965
8. Rossiter JP, Repke JT, Morales AJ, Murphy EA, Pyeritz RE. A prospective longitudinal evaluation of pregnancy in the Marfan syndrome. *Am J Obstet Gynecol*. 1995;173(5):1599-1606. doi:10.1016/0002-9378(95)90655-X
9. Whittemore R, Hobbins JC, Engle MA. Pregnancy and its outcome in women with and without surgical treatment of congenital heart disease. *Am J Cardiol*. 1982;50(3):641-651. doi:10.1016/0002-9149(82)90334-4
10. Misoprostol: serious cardiovascular events, even after a single dose. *Prescrire Int*. 2015;24(162):183-184.
11. Błogowski W, Dołęgowska B, Piłka E, Gutowski P, Starzyńska T. The effect of PGE administration on the activity of oxidative system in erythrocytes and platelets during ischemia reperfusion injury and on postoperative renal function in patients undergoing open abdominal aortic aneurysm reconstruction. *J Biol Regul Homeost Agents*. 2012;26(3):429-438
12. Morris JL, Winikoff B, Dabash R, et al. FIGO's updated recommendations for misoprostol used alone in gynecology and obstetrics. *Int J Gynecol Obstet*. 2017;138(3):363-366. doi:10.1002/ijgo.12181
13. Kayhan GE, Gülhaş N, Şahin T, et al. Gebelik Sırasında Akut Tip B Aort Diseksiyonu Gelişen Olguda Sezaryen İçin Anestezi Yaklaşımı. *Turkish J Anesth Reanim*. 2013:179-181. doi:10.5152/tjar.2013.27
14. Management of the Third Stage of Labour to Prevent Postpartum Hemorrhage. *J Obstet Gynaecol Canada*. 2003;25(11):952-953. doi:https://doi.org/10.1016/S1701-2163(16)30244-4
15. Dixon L, Abdelhafiz A. Aortic dissection. *Acute Med*. 2010;9(3):131.